

The University Library

LEEDS UNIVERSITY LIBRARY
Special Collections

Classmark:
Medicine

BOU

301060179671 66

John Evans M.D. M.R.C.S. London

Bishop Westmouth
1845.

From

Leonard Griffith

to

Indian School Library, Dan
1939

TRAITÉ CLINIQUE

DES

MALADIES DU COEUR.

TOME SECOND.

4372
UNIVERSITY
OF LEEDS
MEDICAL LIBRARY

TRAITÉ CLINIQUE

DES

MALADIES DU COEUR.

SUITE DU

LIVRE PREMIER.

CHAPITRE III.

DE L'ENDOCARDITE (INFLAMMATION DE LA MEMBRANE INTERNE ET DES VALVULES DU COEUR) ET DE SES SUITES.

CONSIDÉRATIONS PRÉLIMINAIRES.

I. La maladie dont il s'agit de tracer ici l'histoire est une des plus communes : elle est aussi fréquente au moins que la péricardite ou la pleurésie, et cependant elle était avant nous si peu connue, qu'elle n'avait pas même encore reçu de nom particulier. Celui d'*endocardite*, que j'ai assigné à l'inflammation de la membrane interne du cœur en général, me paraît, sous tous les rapports, conforme aux principes de nomenclature universellement adoptés aujourd'hui. Je proposerai celui de *cardivalvulite* pour désigner spécialement l'inflammation des valvules du cœur, lesquelles sont, comme chacun sait, essentiellement formées par un tissu fibreux, sur lequel se réfléchit l'*endocarde* ou membrane interne du cœur. On peut aussi donner à cette phlegmasie *partielle* le nom d'*endocardite valvulaire*.

En 1824 et en 1826, je possédais déjà un assez grand nombre de faits pour entrevoir l'importance de l'inflammation de la membrane interne du cœur et des gros vaisseaux. Mais ils n'étaient pas relatifs à la plus importante des

espèces de l'endocardite, à cette endocardite *rhumatismale* que nous avons eu le bonheur de découvrir plus tard, et qui tient aujourd'hui une si grande place dans le cadre nosologique. Aussi ces premiers faits, d'ailleurs incomplets, ne me permettaient-ils pas encore de traiter avec tous les développements convenables cette riche et féconde matière.

Quoi qu'il en soit, les premières idées que je proposai furent considérées, par beaucoup de médecins d'une grande autorité, comme purement systématiques. Mais les objections de ces médecins nous convainquirent d'autant moins de notre prétendue erreur systématique, que la plupart d'entre elles portaient évidemment à faux. C'est ainsi, par exemple, que l'on nous accusa d'avoir admis que toutes les rougeurs de la membrane interne du cœur et des gros vaisseaux étaient le résultat exclusif de l'inflammation, tandis que nous avions déclaré, de la manière la plus expresse, que, parmi ces rougeurs, il en était de purement cadavériques, ou par imbibition sanguine après la mort (1). C'est encore ainsi qu'on nous accusa de rapporter toutes les maladies du cœur et de l'aorte à l'inflammation, parce que nous avions mis au nombre des terminaisons de cette inflammation les productions fibro-celluleuses, fibro-cartilagineuses ou calcaires, comme l'avaient fait eux-mêmes, pour l'inflammation de la plèvre, les auteurs qui nous adressaient des reproches aussi peu fondés.

Depuis nos premières recherches, nous n'avons perdu aucune occasion de recueillir de nouveaux faits sur le sujet qui nous occupe. En 1828 et 1829, nous avons examiné la membrane interne du cœur et des vaisseaux chez plus d'une centaine de malades qui succombèrent dans les différents

(1) J'ai même rapporté, dans mon *Traité des fièvres*, publié en 1826, des exemples de rougeurs que j'avais produites en faisant *macérer* des artères dans du sang altéré.

services de médecine et de chirurgie de l'hôpital de la Charité, et nous avons conservé des notes exactes sur cet examen. Ce travail nous permit de déterminer avec plus de précision quels étaient les cas dans lesquels la rougeur de cette membrane pouvait être attribuée à un état inflammatoire, et quels étaient ceux, au contraire, où cette rougeur était le simple résultat d'une pure imbibition cadavérique.

Enfin, depuis huit ans passés que nous sommes chargé d'un enseignement clinique, nous avons recueilli sur l'inflammation du système sanguin en général, et spécialement sur l'endocardite aiguë, des observations nombreuses au moyen desquelles nous espérons pouvoir combler une des grandes lacunes qui restaient encore dans la pathologie. Nous recommandons ce chapitre de notre ouvrage à l'impartiale attention de nos lecteurs, et nous les prions d'être surtout bien persuadés que dans tout ce que nous dirons de l'inflammation de l'endocarde, nous n'avons été guidé par aucune théorie préconçue, mais que, au contraire, la théorie n'est venue qu'à la suite de faits nombreux, je le répète, et trop patiemment observés pour que nous ne puissions pas leur donner le nom d'*exacts*.

II. Avant d'entrer directement en matière, qu'il nous soit permis de rappeler en peu de mots ce que nous avons trouvé dans les ouvrages de nos prédécesseurs.

Corvisart n'a pas dit un seul mot de l'inflammation de la membrane interne du cœur ou des valvules de cet organe, et ne paraît pas même en avoir soupçonné l'existence.

Matthieu Baillie annonce avoir vu les *valvules veineuses* affectées d'une véritable inflammation, et couvertes de *lymphe plastique* (1).

M. Burns (2) a trouvé à la surface interne de l'oreillette

(1) *Anatomie pathologique*. Paris, 1815, pag. 28.

(2) Burns, *On diseases of the heart*. Édimbourg, 1809, in-8°.

droite une couche de lymphe *floconneuse*. Le même observateur a vu l'oreillette gauche en partie ossifiée, *tapissée intérieurement par une couche membraniforme de lymphe plastique.*

III. On se tromperait beaucoup si l'on croyait que, sous le nom de *cardite polypeuse*, M. Kreisig a réellement décrit la véritable endocardite (1). Sans doute, la coagulation du sang que contiennent les cavités du cœur est un des accidents que l'endocardite peut entraîner à sa suite; mais cette coagulation a lieu aussi dans une foule de cas où la membrane interne du cœur n'est nullement enflammée.

IV. Laissons d'ailleurs à Laënnec le soin de discuter cette opinion, et faisons connaître en même temps sa propre doctrine sur le sujet important qui nous occupe : « M. Kreisig, » dit-il, pense que les concrétions polypiformes sont des pro- » duits, et par conséquent des preuves de l'inflammation. Si » cette opinion est fondée, il faut admettre que la membrane » enflammée agit sur le sang et le coagule, hypothèse tout-à-fait » gratuite...; ou bien que le sang lui-même, comme le vou- » laient les anciens, est susceptible d'inflammation... Mais » telle n'est pas ici évidemment la manière de voir de MM. Krei- » sig, Burns, et des médecins qui ont répété la même asser- » tion. Leur opinion paraît se fonder principalement sur les » cas où il y a adhérence intime ou continuité de substance » entre les concrétions polypiformes et la membrane interne » des parois du cœur... A ce fait ainsi expliqué on peut ob- » jecter que l'adhérence intime dont il s'agit ne s'observe » que rarement et sur les concrétions polypiformes les plus » parfaitement organisées; que le très grand nombre des » concrétions qu'on trouve à l'ouverture des cadavres sont » libres à l'intérieur du cœur, ou simplement appliquées » et intriquées dans ses colonnes charnues...; que ce n'est » pas chez les sujets jeunes, pléthoriques, pleins de vie, et » éminemment disposés à l'orgasme inflammatoire, que se

(1) *Le Malattie del cuore.* Pavie, 1828, tom. III, pag. 153.

» forment tout-à-coup des concrétions polypeuses dans le » cœur; que ces accidents arrivent, au contraire, dans » l'agonie de presque toutes les maladies, et surtout des » maladies chroniques qui ont déterminé la cachexie, le » marasme, une débilité profonde, et qui ont été accom- » pagnées d'obstacle à la circulation; enfin, que le sang n'a » pas besoin de l'action des organes sur lui pour se concré- » ter, et qu'il suffit de sa stase pour séparer la fibrine des » autres parties... »

Laënnec ajoute que l'adhérence d'une concrétion polypiforme organisée peut être conçue : 1° par l'action irritante du caillot lui-même sur les parois du cœur, qui peut déterminer l'exsudation d'une lymphe plastique; 2° par l'existence de la *vie* dans les concrétions polypeuses formées avant la mort. Il cherche ensuite à établir qu'il n'est peut-être pas suffisamment démontré que la production d'une lymphe plastique, susceptible de s'organiser et de se convertir en un tissu semblable à celui dans lequel elle se forme, suppose toujours nécessairement une inflammation. Pour preuve de cette assertion, il dit *que la réunion des plaies faites par un instrument très tranchant, lorsqu'on rapproche sur-le-champ les lèvres de la division, a lieu quelquefois sans signes appréciables d'inflammation.*

Enfin, Laënnec admet en dernière analyse :

1° Que la stase du sang, par suite d'un obstacle à son cours, suffit à elle seule pour en produire la concrétion, et déterminer la formation d'un coagulum de fibrine organisable;

2° Que la concrétion du sang paraît déterminer, dans quelques cas, une inflammation réelle et accompagnée de formation d'une fausse membrane, particulièrement dans les veines;

3° Qu'il paraît certain que quelquefois, et surtout dans les veines où la circulation est peu rapide, une inflammation pseudo-membraneuse de leur membrane interne peut

être la cause première de la concrétion du sang, qui s'imbibe dans la fausse membrane, la gonfle, et tend à se coaguler autour d'elle par une sorte d'attraction;

4° Qu'enfin, le pus absorbé en grande quantité par une veine, peut devenir de plusieurs manières la cause d'un infarctus sanguin, en se mêlant au sang, le rendant moins liquide, le concrétant même par une action *chimico-vitale*, et en enflammant les parois des veines.

Au reste, Laënnec pense que :

« L'inflammation de la membrane interne du cœur et des » gros vaisseaux est une affection fort rare.

» Il lui semble que la rougeur des membranes internes » du cœur et des gros vaisseaux ne peut, dans aucun cas, et » quelle qu'en soit la nuance, prouver seule l'inflamma- » tion, et qu'on peut affirmer que cette rougeur est un » phénomène cadavérique ou d'agonie, toutes les fois » qu'elle se trouve jointe aux circonstances suivantes : ago- » nie longue et accompagnée de suffocation, altération » manifeste du sang, décomposition déjà un peu marquée » du cadavre.

» On pourrait tout au plus soupçonner l'inflammation » dans le cas où la rougeur est accompagnée de gonflement, » d'épaississement, de boursouflement.

» La formation d'une couche pseudo-membraneuse de » lymphe plastique, plus ou moins adhérente à la surface » interne du cœur, est le signe le plus incontestable de l'in- » flammation de cette *membrane*, et, avec l'ulcération, le » seul certain (1).

» La présence du pus liquide dans le cœur n'a guère été

(1) « J'ai trouvé quelquefois, dit Laënnec, des fausses membranes peu » étendues, ordinairement teintes de sang par imbibition, fortement adhé- » rentes aux parois des oreillettes ou du cœur, chez des sujets attaqués d'au- » tres maladies de ces organes, et particulièrement de végétations qui » paraissent être dues elles-mêmes, dans quelques cas, à l'inflammation. » (*Op. cit.*, tome II, pages 608 et 609.)

» constatée que dans des cas d'ulcération, et on ne l'a ja-
» mais trouvé qu'en très petite quantité; on conçoit même
» difficilement que cela pût être autrement à raison de la
» rapidité de la circulation dans cet organe, qui doit néces-
» sairement entraîner le pus à mesure qu'il se forme. »

IV. Dans le chapitre qu'il a consacré à l'*inflammation de l'intérieur du cœur et des artères*, M. le docteur Hope n'a presque rien ajouté à ce qui avait été déjà publié par nous sur ce sujet en 1824, et il a cru devoir se faire en quelque sorte l'écho de tout ce qu'avait objecté Laënnec, contre l'intervention du travail inflammatoire préalable que nous avons admis comme point de départ d'un certain nombre de lésions dites *organiques* des valvules du cœur ou des parois de l'aorte. D'ailleurs, comme Laënnec, M. Hope ne nous apprend absolument rien, ni sur les causes, ni sur le diagnostic de l'inflammation de la membrane interne du cœur (1).

V. On voit par ce qui précède à quel état de pénurie, si j'ose m'exprimer ainsi, se trouvait alors réduite la médecine sur le point important qui nous occupe. Les nouveaux faits que j'ai recueillis depuis sept ans me permettent cependant d'affirmer, comme je l'ai fait un peu plus haut, que l'inflammation de la membrane interne du cœur est, contrairement à l'opinion de Laënnec, une maladie réellement très commune, et aussi fréquente que la péricardite elle-même. Cette assertion, je le sais, paraîtra nécessairement exagérée à ceux qui n'ont point encore appris à reconnaître les diverses espèces d'endocardite, et l'endocardite rhumatismale en particulier. Elle m'eût paru telle à moi-même, il y a moins de dix ans; mais le moment n'est

(1) Dans une nouvelle édition, postérieure à la publication de notre ouvrage, M. Hope, adoptant notre dénomination, a consacré un long article à l'endocardite. (*A treatise on the diseases of the heart and great vessels*. 3e édition, London, 1839, pag. 200 et suiv.) Nous y avons vu avec plaisir que notre savant confrère d'outre Manche avait bien voulu mettre à contribution nos recherches.

peut-être pas éloigné où ceux qui doutent de la fréquence de cette maladie changeront d'opinion à cet égard, ainsi que cela est arrivé aux personnes qui ont assidûment suivi le service clinique auquel nous sommes attaché.

Une circonstance qui, je l'avoue, s'oppose peut-être à ce que l'on reconnaisse généralement l'endocardite aiguë toutes les fois qu'elle existe sur le cadavre, c'est l'impossibilité où l'on est, dans un certain nombre de cas, de constater la présence de la matière anormalement sécrétée sous l'influence de cette inflammation. Cette matière, en effet, soit qu'elle consiste en du véritable pus, soit qu'elle se compose d'une partie séreuse dans laquelle est contenue une matière pseudo-membraneuse, se trouve incessamment balayée par la colonne sanguine qui coule à travers les cavités du cœur, et la petite quantité qui, en raison de sa ténacité, peut rester dans les cavités du cœur, se mêlant, se confondant en quelque sorte avec le sang, n'offre plus les caractères tranchés qu'on lui reconnaît dans les autres inflammations des membranes séreuses. Nous avons vu cependant plus haut que Baillie, Burns, et Laënnec lui-même, avaient constaté l'existence d'une production pseudo-membraneuse à la surface interne du cœur, production analogue à celle que nous avons rencontrée nous-même à la surface interne de l'aorte, dans un cas que nous avons recueilli en 1822 et qui a été publié dans le *Traité des maladies du cœur* de 1824. Il importe d'ajouter que dans une forte et franche endocardite, le produit de sécrétion qui se dépose sur les valvules y adhère trop intimement pour être détaché par le mouvement du sang, et y forme des masses plus ou moins volumineuses, que nous décrirons plus loin.

Au reste, ce serait se faire une idée trop étroite de l'inflammation de la membrane interne du cœur, que de fonder uniquement son diagnostic anatomique sur la présence d'un épanchement purulent ou pseudo-membraneux. La phlébite elle-même peut être reconnue d'une manière certaine sur le

cadavre, dans des cas où les veines qui en ont été le siége ne nous offrent point d'épanchement de ce genre.

D'un autre côté, ce n'est pas seulement dans l'anatomie pathologique qu'il faut rechercher les preuves de l'existence de l'inflammation en général, et de l'endocardite en particulier. Si les inflammations internes ne nous révélaient leur existence que de cette manière, la médecine serait la plus aveugle et la plus misérable de toutes les sciences. Mais il n'en est pas ainsi : c'est par l'étude des causes qui ont agi sur le malade, par l'analyse des signes *physiques* et des lésions fonctionnelles, par la considération de la marche de l'affection, de son mode de réaction sur le système de l'économie, que le médecin s'élève au diagnostic de la maladie, et l'anatomie pathologique n'est alors que le complément de nos connaissances.

VI. A l'époque de la première édition de cet ouvrage, je ne fis pas mention des idées de M. Andral, dans l'historique des travaux de mes prédécesseurs. Or, un an après cette publication, c'est-à-dire en 1836, dans les notes dont il a enrichi la dernière édition du traité de l'*Auscultation médiate* de Laënnec, M. Andral, à l'occasion de l'inflammation de la membrane interne du cœur, s'est exprimé ainsi qu'il suit :

« *Il y a long-temps que j'ai tracé les caractères anatomiques* » *de cette inflammation, et que j'en ai indiqué les symptômes.* » Je ne doute pas que ce ne soit par un oubli tout-à-fait » involontaire que, dans l'historique qu'il a donné des tra- » vaux publiés sur l'inflammation de la membrane interne » du cœur, M. Bouillaud n'a pas mentionné ce que j'en ai » dit dans le troisième volume de ma clinique, volume qui » a paru en 1826. C'est la maladie que j'avais appelée *car-* » *dite interne*, et à laquelle il a donné la dénomination plus » heureuse d'*endocardite*. »

Déjà dans le t. III de ma *Clinique médicale*, et plus récemment dans mon *Traité du rhumatisme articulaire aigu*, je me

suis justifié, je crois, du reproche qui m'a été adressé par mon savant collègue, M. le professeur Andral. Je dois néanmoins y revenir plus explicitement ici. Avant tout, je m'empresse de mettre sous les yeux du lecteur ce que M. Andral a écrit de l'inflammation de la membrane interne du cœur en 1826, ou deux ans après la publication du *Traité des maladies du cœur et des gros vaisseaux* (1).

La *section* II du *livre* consacré par M. Andral aux maladies du cœur a pour titre : *Observations sur les maladies de la substance charnue du cœur et de sa membrane interne.*

« Nous comprenons sous ce titre, dit M. Andral, diverses altérations de texture, d'où il résulte une disproportion dans la capacité des quatre cavités du cœur, soit entre elles, soit relativement au diamètre des vaisseaux qui se terminent à cet organe ou qui en naissent. Ces altérations sont nombreuses ; elles peuvent être toutefois divisées en trois classes : dans l'une, il y a diminution de capacité d'une ou plusieurs cavités ; dans la seconde, au contraire, leur capacité est augmentée. Dans ces deux cas, les parois de ces cavités sont d'ailleurs ou plus épaisses ou plus minces que dans l'état normal, et par conséquent leur contraction est plus énergique ou plus faible. Dans une troisième classe enfin, il n'y a de changement qu'une augmentation dans l'épaisseur des parois des cavités ; le diamètre de celles-ci est d'ailleurs conservé le même. »

Voici maintenant comment M. Andral termine le chapitre relatif aux symptômes des *lésions* qui existent au début des *maladies* du cœur :

« Les symptômes que nous avons vus constituer ce qu'on » pourrait appeler le prodrôme des affections organiques » du cœur, peuvent se dissiper après avoir fait craindre » pendant plusieurs années l'existence actuelle ou future

(1) *Traité des maladies du cœur et des gros vaisseaux*, par R.-J. Bertin et J. Bouillaud. Paris, 1824, in-8°.

» d'un *anévrisme*. Ces symptômes sont spécialement *des* » *palpitations plus ou moins fréquentes*, *une gêne plus ou moins* » *forte de la respiration*. Qu'y a-t-il à cela d'étonnant, puis- » que nous avons vu que ces symptômes existent souvent » avant qu'il n'y ait encore véritable maladie organique du » cœur ? Ainsi, ils pourront être produits 1° par une in- » flammation du péricarde ou de la membrane interne du » cœur, qui, après avoir duré pendant un temps plus ou » moins long, se terminera heureusement, sans que l'irri- » tation sympathique qu'elle a imprimée au cœur ait été » assez forte pour persister après elle et en modifier la nu- » trition (1); 2° par un état pléthorique, sous l'influence » duquel, plus de sang étant formé dans l'économie, et » par conséquent une quantité plus grande passant à tra- » vers le cœur dans un temps donné, il en résulte un excès » d'action de celui-ci, et, par suite des palpitations qui » disparaissent avec l'état pléthorique, bien que la persis- » tance de celui-ci, en prolongeant l'excès d'action du cœur, » puisse enfin en produire l'hypertrophie; de même qu'un » muscle quelconque augmente d'épaisseur sous l'influence » d'un violent exercice (2); 3° ces symptômes peuvent en- » core être déterminés par un vice de l'influence nerveuse; » qui peut faire battre le cœur avec force ou irrégularité; » de même qu'il fait naître des vomissements, ou que dans

(1) L'expérience exacte démontre malheureusement qu'une véritable endocardite, telle que celle qui accompagne si souvent les violents rhumatismes articulaires aigus, par exemple, ne dure jamais long-temps sans entraîner à sa suite une lésion dite organique des valvules et des parois du cœur. C'est là une assertion que M. Andral ne contestera pas aujourd'hui.

(2) Quelque ingénieuse que soit la théorie émise ici par M. le professeur Andral, il n'en est pas moins vrai qu'on ne saurait assimiler les divers symptômes produits par une inflammation du péricarde ou de l'endocarde avec ceux résultant d'un état pléthorique du cœur, non plus que les lésions organiques consécutives aux premières avec l'hypertrophie pure et simple du même organe, telle que pourrait, selon M. Andral, la déterminer un état pléthorique.

» les muscles de la vie de relation il provoque les mouve-
» ments les plus désordonnés (1). »

Ainsi, ni dans le titre de cette seconde et dernière section, ni dans la distribution, l'indication des maladies qui en sont l'objet, il n'est fait mention expresse de l'*inflammation de la membrane interne du cœur*.

M. Andral met fin à ses réflexions générales sur les maladies de cette seconde section en disant : que « avant d'indiquer les symptômes qui se manifestent pendant le cours des *maladies organiques du cœur*, il va parler des symptômes variés qui en marquent le début, et des lésions diverses que ces symptômes annoncent. » Tel est l'objet du chapitre premier.

Dans ce chapitre, dont voici le titre : LÉSIONS *qui existent au début des* MALADIES *du cœur; symptômes de ces lésions;* dans ce chapitre, dis-je, M. Andral commence par cette proposition : qu'*un certain nombre d'hypertrophies des parois du cœur lui* SEMBLENT *reconnaître pour point de départ une inflammation aiguë ou chronique, soit du péricarde, soit de la membrane interne du cœur, soit enfin de l'aorte.*

Or, voici les faits qui conduisent M. Andral à penser que certaines hypertrophies reconnaissent pour cause première une inflammation de la membrane interne du cœur : « Chez plusieurs malades, dit-il, *atteints depuis long-temps* » *de diverses affections organiques du cœur, à symptômes bien* » *tranchés*, nous avons vu se manifester tout-à-coup des ac-
» cidents assez remarquables : les battements du cœur de-

(1) L'observation exacte et attentive ne nous permet pas d'admettre aujourd'hui que les symptômes déterminés par un vice de l'influence nerveuse du cœur, soient semblables à ceux qui caractérisent la péricardite et l'endocardite.

Les rapprochements établis ici par M. Andral prouvent bien mieux que tout ce que je pourrais dire, combien nos connaissances sur l'endocardite étaient peu avancées à l'époque où ce savant collègue publiait sa *Clinique médicale*.

» venaient subitement beaucoup plus tumultueux que de » coutume ; le pouls était en même temps diversement mo- » difié, tantôt très petit et irrégulier, tantôt dur, vibrant, » et dans ce dernier cas présentant ordinairement beaucoup » moins d'irrégularité. La respiration devenait singulière- » ment gênée ; l'anxiété générale était portée au plus haut » degré, et la région du cœur elle-même était quelquefois » le siége d'une douleur plus ou moins vive. Chez les uns, » ces symptômes, après avoir duré pendant plusieurs jours, » disparaissaient ; chez d'autres, ils devenaient de plus en » plus graves et entraînaient la mort. Dans ce dernier cas, » nous trouvions, à l'ouverture des cadavres, des traces » d'inflammation à la surface interne des cavités du cœur et » des gros vaisseaux. Cette inflammation était annoncée, » 1° par une rougeur plus ou moins vive de cette surface » interne ; 2° par un boursouflement, une tuméfaction » très marquée des parties de la membrane interne qui » constituent les diverses valvules des orifices auriculo-ven- » triculaires et artériels ; 3° par la facilité avec laquelle nous » enlevions quelquefois, par *vastes lambeaux*, cette même » membrane interne dans l'intérieur des cavités du cœur ; » 4° dans quelques cas, par un ramollissement notable, une » extrême friabilité de la substance charnue elle-même, » très rouge, gorgée de sang, et qui participait alors à l'in- » flammation de la membrane interne.....

» L'inflammation aiguë de la surface interne du cœur et » des vaisseaux semble donc être la cause à laquelle peuvent » être rapportés, dans un certain nombre de cas du moins, » les symptômes ci-dessus mentionnés. Or, ces symptômes » sont précisément ceux qui se manifestent chez certains » individus au début même de l'*affection organique du cœur ;* » on est donc en droit d'en conclure ce qui aurait pu être » admis *à priori*, savoir, que, sous l'influence d'une car- » dite interne, la substance charnue, consécutivement ou » simultanément irritée, peut s'hypertrophier, comme s'é-

» paissit la tunique musculaire de l'estomac à la suite d'une » gastrite. »

L'argumentation de M. Andral est digne de toute l'attention du lecteur; en effet, il s'agit d'exposer les faits d'après lesquels un certain nombre d'hypertrophies des parois du cœur *semblent* à M. Andral reconnaître pour point de départ une inflammation de la membrane interne du cœur. Or, comment procède M. Andral? par voie d'*induction* et non par voie de *démonstration directe*. En effet, il signale précisément des cas relatifs à des individus *atteints depuis long-temps de diverses affections organiques du cœur, à symptômes bien tranchés,* chez lesquels il est survenu plus tard des accidents qu'il attribue à une inflammation de la membrane interne du cœur. Pour prouver la thèse en question, ne valait-il pas mieux, au contraire, citer d'abord des faits relatifs à des *hypertrophies ou autres lésions dites organiques du cœur*, qui avaient été évidemment précédées des symptômes d'une inflammation de la membrane interne du cœur? Mais à l'époque où il écrivait, M. Andral ne possédait réellement point de faits de ce genre : ils eussent été si nouveaux et d'une si haute importance, que ce savant observateur n'eût point manqué de les produire s'il les eût possédés. Il est vrai qu'après avoir indiqué les symptômes qui lui paraissaient avoir été produits par une cardite interne survenue chez *plusieurs malades atteints depuis long-temps de diverses affections organiques du cœur à symptômes bien tranchés*, M. Andral termine son argumentation en disant : *Or ces symptômes sont précisément ceux qui se manifestent chez certains individus au début même de l'affection organique du cœur.* Mais ce n'est là qu'une induction, à l'appui de laquelle M. Andral ne rapporte aucune observation particulière d'inflammation de la membrane interne du cœur. Ce dernier genre de preuve, le seul qui puisse entraîner la *conviction*, était ici d'autant plus indispensable que, précédemment, M. Andral avait attribué à la péri-

cardite les mêmes symptômes qu'il considère ici comme appartenant à une cardite interne. Et ce qui montre bien, pour le dire en passant, qu'à cette époque, on était loin de se douter de la loi de coïncidence des inflammations du cœur avec le rhumatisme articulaire aigu, c'est que l'observation consignée dans l'ouvrage de M. Andral pour prouver qu'*une péricardite peut être le point de départ d'un certain nombre d'affections organiques du cœur*, avait précisément pour sujet un individu depuis long-temps affecté de douleurs rhumatismales, et que néanmoins cette circonstance n'est de la part de M. Andral l'objet d'aucune réflexion (1). Moi-même, d'ailleurs, dans le *Traité des maladies du cœur et des gros vaisseaux de* 1824, j'avais consigné quelques observations du même genre, sans dire un seul mot relatif à la loi ci-avant mentionnée.

Ajoutons, d'ailleurs, que les symptômes assignés par M. Andral à l'inflammation de la membrane interne du cœur ou *cardite interne*, ne sont réellement pas ceux par lesquels elle se révèle d'une manière positive, ainsi que nous ne tarderons pas à le démontrer.

Peut-être les considérations qu'on vient de lire m'excuseront-elles, du moins en partie, de n'avoir point, à l'époque de la première édition de cet ouvrage, consacré une partie de mon court historique de l'endocardite à une mention expresse de ce qu'en avait dit M. le professeur

---

(1) Dans le fait très brièvement rapporté par M. Andral, il est noté que les douleurs rhumatismales étaient remarquables par leur grande mobilité, et que ces douleurs ayant disparu tout-à-coup, en même temps se manifesta à la région du cœur une atroce douleur, etc. Ce n'est point ainsi que les choses se passent, du moins dans l'immense majorité des cas; mais il fut un temps où l'on croyait qu'une péricardite ne pouvait exister sans une *atroce* douleur, et qu'elle ne pouvait se développer chez un rhumatisant que par métastase, c'est-à-dire par la *disparition du rhumatisme qui se portait sur le péricarde*. Il y a loin des doctrines de cette époque à celle que nous avons formulée depuis quelques années.

Andral dès 1826, époque où parut le t. III de sa *Clinique médicale.*

Toutefois, il m'importe de rappeler ici que dans l'article relatif à l'histoire générale de l'endocardite, j'avais, à l'occasion de certaines conséquences de cette phlegmasie, (t. II, pag. 79), rappelé textuellement le passage suivant du t. III de la Clinique médicale de M. Andral : « Si la » phlegmasie de la membrane interne du cœur passe à l'é- » tat chronique, la membrane qui en est le siége s'épaissit » de plus en plus, là surtout où elle se double pour consti- » tuer les valvules des différents orifices... Non seulement » cette membrane s'épaissit, mais encore elle devient le » siége de végétations, de dégénérations variées. Les portions » de tissu fibreux qu'elle recouvre s'épaississent également, » *et là, comme partout où il est frappé d'inflammation, ce tissu* » *tend à passer à l'état cartilagineux ou osseux.* Ces diverses » altérations ont pour effet commun de rétrécir les divers » orifices du cœur, de s'opposer au libre jeu des valvules, et » par conséquent de gêner le cours du sang... Ainsi donc un » grand nombre de rétrécissements des différents orifices » du cœur, produits soit par des végétations qui recouvrent » la membrane, soit par des concrétions cartilagineuses ou » osseuses qui la soulèvent, reconnaissent pour point de » départ une inflammation aiguë ou chronique de la mem- » brane qui tapisse les cavités du cœur. »

Comparant ensuite cette doctrine avec celle émise par nous dans le *Traité des maladies du cœur et des gros vaisseaux*, de 1824, et si vivement attaquée par Laënnec, j'ajoutais avec bonheur : « On le voit, les idées de M. Andral sont au fond exactement les mêmes que les nôtres. »

Quoi qu'il en soit, je répare donc aujourd'hui l'omission qui existait, à l'égard de M. Andral, dans l'historique de l'endocardite que contient la première édition de ce traité. On a pu voir par les extraits textuels de la *clinique* du célèbre professeur, qu'en 1826 ses recherches sur l'inflammation,

de la membrane interne du cœur, ne différaient pas *essentiellement* de celles que nous avions faites de notre côté, et que nous avions exposées dans le *Traité des maladies du cœur et des gros vaisseaux*, publié en 1824.

En 1826, M. Andral n'avait absolument rien dit de l'endocardite rhumatismale, ce type réel de l'endocardite *franche*, légitime et en quelque sorte normale, ni même de l'endocardite qui accompagne si souvent les grandes inflammations de la plèvre et du poumon. Or, l'histoire de l'endocardite était réduite à bien peu de chose, avant que je n'eusse fait connaître ces deux espèces capitales de l'*endocardite*. Les symptômes positifs, exacts, au moyen desquels on pouvait diagnostiquer l'endocardite, n'avaient point été découverts, développés, et j'ai quelque peine à comprendre comment M. le professeur Andral, dans le passage cité plus haut, déclare expressément 1° avoir, dès 1826, *indiqué les symptômes de cette inflammation* (à l'état aigu), lui qui n'avait pas même mentionné ceux fournis par l'auscultation, la percussion, la palpation et l'inspection attentive de la région du cœur; 2° *avoir tracé les caractères anatomiques de cette même inflammation* (toujours à l'état aigu), lui qui n'avait rien dit ni des *secreta* anormaux qu'elle produit, ni des altérations qu'elle détermine dans le sang que contiennent les cavités du cœur.

Quant à l'*endocardite rhumatismale* en particulier, puisqu'il n'en est question dans aucun endroit du volume de la Clinique de M. Andral, publié en 1826, c'est sans doute par une erreur involontaire qu'il s'exprime ainsi : « *Les travaux de M. Bouillaud sont venus confirmer l'idée que j'avais émise, dès la première édition de ma Clinique médicale, sur le rapport qui existe souvent entre le rhumatisme et le développement ultérieur d'une maladie du cœur.* » (Voyez les notes sur Laënnec, édit. de 1836.)

Il résulte de tout ce qui précède : 1° que nulle part, dans les premières éditions de sa *Clinique médicale*, M. le profes-

seur Andral n'avait affecté un article spécial à l'inflammation de la membrane interne du cœur ou à la cardite interne, pour rappeler la dénomination dont il s'est servi ; 2° que ce qu'il en dit se trouve comme caché dans une section de cet ouvrage, consacrée, selon les propres expressions de M. Andral, aux *diverses lésions de structure, d'où résulte une disproportion dans la capacité des quatre cavités du cœur, soit entre elles, soit relativement au diamètre des vaisseaux qui se terminent à cet organe ou qui en naissent;* 3° que dans la section indiquée, M. Andral ne parle de la cardite interne que comme d'un des *points de départ* de l'hypertrophie du cœur, proposition qu'il émet, d'ailleurs, sous forme un peu conjecturale, et sans apporter à l'appui aucune observation détaillée, précise, exacte et démonstrative; 4° que les symptômes d'après lesquels M. Andral *croit* qu'il a existé une inflammation de la membrane interne du cœur ne constituent point réellement les signes propres et caractéristiques ou *pathognomoniques* de l'endocardite; 5° que c'est pour n'avoir pas bien connu les signes dont il s'agit que M. Andral a pu les rapprocher, comme il l'a fait, de ceux qui sont déterminés *par un état pléthorique ou par un vice de l'influence nerveuse* (1); 6° qu'enfin nulle part, dans le volume invoqué par M. Andral, il n'est question des conditions au milieu desquelles la cardite interne prend naissance, ni des maladies dont elle constitue un si important accompagnement, telles que le rhumatisme articulaire aigu intense, les grandes inflammations de la plèvre et des poumons, etc.

(1) Il est, à mon avis, bien digne de remarque que M. Andral ne met point au nombre des maladies qui peuvent donner lieu *à des palpitations plus ou moins fréquentes et à une gêne plus ou moins forte de la respiration*, ces états constitutionnels ou généraux, essentiellement caractérisés par des lésions du sang, tels que la chlorose, l'anémie, etc. C'est qu'alors on n'avait point encore, comme nous l'avons fait depuis, démontré *positivement* la fréquence de ces états morbides constitutionnels et signalé le rôle important qu'ils jouent dans une foule de cas.

VII. Je suivrai dans ce chapitre le même ordre que dans le précédent : en conséquence, je diviserai les observations particulières d'endocardite que je vais rapporter dans la première section, en trois catégories, comme je l'ai fait pour les observations de péricardite.

Plus heureux ou du moins plus riche qu'à l'époque de la première édition de ce Traité, j'ai pu placer dans la première catégorie plusieurs nouvelles observations d'endocardite à caractères anatomiques non moins bien tranchés que ceux des péricardites dont les observations ont été consignées par nous dans la même catégorie. C'est par elles que nous commencerons.

Mais avant de rapporter ces nouvelles observations, dont quelques unes ont déjà été insérées dans mon *Traité clinique du rhumatisme articulaire*, qu'il me soit permis de rappeler ici celle que j'ai déjà consignée dans le premier volume du présent *Traité*, sous le n° 14. Dans ce cas recueilli par moi, dès l'année 1832, *la valvule mitrale, épaissie et adhérente à la surface interne du cœur, était parsemée et comme surchargée de végétations très multipliées, confluentes, analogues aux poireaux ou choux-fleurs vénériens, composées d'une matière fibrineuse, friable, s'écrasant facilement sous la lame du scalpel, etc. — Un bruit de soufflet du cœur avait accompagné la lésion valvulaire.* Avant 1832, aucune observation aussi complète d'endocardite n'avait encore été publiée.

SECTION PREMIÈRE.

71 OBSERVATIONS PARTICULIÈRES SUR L'ENDOCARDITE ET SES SUITES.

PREMIÈRE CATÉGORIE.

21 OBSERVATIONS D'ENDOCARDITE PENDANT LA PÉRIODE DE CONGESTION SANGUINE, DE SÉCRÉTION PURULENTE OU PSEUDO-MEMBRANEUSE, D'ÉPAISSISSEMENT, DE TUMÉFACTION, DE RAMOLLISSEMENT, D'ULCÉRATION, ETC., DES TISSUS AFFECTÉS.

Les observations que contient cette catégorie sont au

nombre de 21 (les observations 1re, 5e, 14e, rapportées dans la première section du chapitre de la péricardite, sont aussi des cas d'endocardite à la période qui fait l'objet des faits de cette première catégorie). Je les ai partagées en séries : la première série comprend les cas relatifs à l'endocardite simple et à celle qui coïncide avec un rhumatisme ; les autres séries sont affectées aux cas d'endocardite coïncidant avec une inflammation de la plèvre ou des poumons, avec une phlébite, avec les anciennes fièvres graves dites essentielles, avec les fièvres éruptives.

PREMIÈRE SÉRIE.

OBSERVATIONS D'ENDOCARDITE RHUMATISMALE OU D'ENDOCARDITE SIMPLE, ISOLÉE.

OBSERVATION 65e (1).

Femme de 27 ans. — Endocardite coïncidant avec un rhumatisme articulaire aigu. — Traitement par une formule particulière d'émissions sanguines différente de celle de l'auteur de cet ouvrage et par l'opium. — Mort au vingt-quatrième jour à partir de l'invasion fébrile. — Fausse membrane granuleuse et granulations molles sur la valvule bicuspide et ses tendons ; mêmes granulations sur les valvules aortiques (où elles sont groupées) ainsi qu'au pourtour de l'orifice auriculo-ventriculaire droit ; épaississement et opacité de la membrane interne du cœur, etc.

«Miquet (Louise), âgée de 27 ans, lingère, affirme n'avoir jamais eu d'affection rhumatismale ; elle a toujours joui d'une bonne santé. Accouchée, il y a sept ans, ses règles apparaissent régulièrement tous les mois, et ne coulent que pendant deux ou trois jours. Elle habite un septième étage, dans la rue Saint-Jacques. Sa nourriture est bonne ; elle

(1) Le sujet de cette observation est mort dans le service de M. le professeur Chomel. Je rapporte le fait tel qu'il a été publié par M. Grisolle, chef de clinique de M. Chomel, à l'époque où la malade fut admise dans les salles de ce professeur. (Voyez le *Journal Hebdomaire de médecine*, pour l'année 1836, tome II, page 244, et les leçons de M. Chomel sur le rhumatisme.)

ne connaît personne dans sa famille qui ait des accès de rhumatisme ou de goutte.

» Interrogée plusieurs fois sur les circonstances qui ont précédé la maladie actuelle, Louise assure qu'elle ne s'est pas refroidie, qu'elle n'a fait ni courses ni ouvrages forcés. Le 13 mars, pendant qu'elle était occupée à coudre, elle éprouve tout-à-coup des douleurs dans les fesses, les cuisses et les mollets. Pendant les quatre jours qui suivent, elle peut se livrer, quoique avec peine, à ses occupations journalières; mais, le 18, ses souffrances sont si vives qu'elle est forcée de s'aliter; la fièvre s'allume en même temps que toutes les articulations des membres inférieurs se prennent à la fois.

» Le 21 (neuvième jour de la maladie), Louise est apportée sur un brancard dans les salles de la Clinique, et examinée le jour même, à la visite du soir, par M. Grisolle. Voici ce qu'il observa : c'est une femme de moyenne taille; son embonpoint est considérable, mais ses chairs sont flasques, sa peau est blanche; elle a les cheveux châtains; elle est couchée en supination, immobile dans son lit; elle se plaint vivement des muscles de la région lombaire, des mollets et des cuisses; les pieds sont peu douloureux; elle souffre davantage des genoux qui d'ailleurs ne sont point rouges et sont à peine tuméfiés. Les membres supérieurs et les articulations du tronc sont exempts de douleurs : il y a peu de céphalalgie : la langue est humide, sans enduits; la soif vive, l'appétit est perdu; il y a constipation depuis trois jours; les mouvements respiratoires s'exécutent sans douleurs; la percussion est bonne partout; la respiration vésiculaire, dans tous les points, s'entend distinctement à la région précordiale. Celle-ci n'offre aucune déformation appréciable. D'ailleurs le volume considérable des mamelles empêche de limiter exactement le cœur en haut, en bas et en dehors. Aucune matité n'existe le long du bord sternal gauche. Les battements du cœur sont réguliers. Les deux

bruits sont distincts et ont leur timbre normal. La percussion n'excite aucune douleur locale. Le pouls bat 104 fois; il est large et dur; la chaleur générale est halitueuse. (*Saignée de* 18 *onces* (560 *gram.*).) — Pas de sommeil, les douleurs redoublent pendant la nuit.

»Le 22, les deux rotules sont soulevées par l'épanchement qui s'est formé dans les genoux. La douleur a augmenté dans les deux articulations tibio-tarsiennes. La sensibilité est vive dans la continuité des cuisses et dans les lombes. Le pouls à 120; large et dur. La chaleur est médiocre. Le thorax et le cœur en particulier n'offrent que les résultats négatifs de la veille. (*Saignée* 18 *onces* (560 *gram.*).) — Le soir, pouls à 108; agitation extrême; cris aigus arrachés par les douleurs devenues intolérables; la tuméfaction des genoux et des pieds augmente. (*Saignée de* 18 *onces* (560 *gram.*).) Pas de sommeil, mêmes douleurs, même agitation. A neuf heures du soir, M. Grisolle prescrit 2 grains (1 décigr.) d'opium, qui calment les souffrances et procurent plusieurs heures d'un sommeil paisible.

»Le 23, pouls à 96, large et dur. Le premier bruit du cœur est un peu clair; les douleurs sont un peu moins vives; il y a moins d'immobilité dans les membres inférieurs; les genoux sont plus tuméfiés; ils ont pris une forme globuleuse; les deux poignets sont douloureux; une selle. (*Saignée de* 30 *onces* (935 *gram.*).) — La saignée est suivie d'une syncope. Le soir, pouls à 100, d'une résistance médiocre. La malade se plaint vivement du poignet, du coude gauche et des deux pieds. Si on percute la région précordiale, on excite une très légère douleur dans une étendue de 2 pouces (56 mill.) transversalement à partir du bord gauche du sternum. Cette même sensibilité n'existe pas dans le point correspondant du côté opposé. Il n'y a ni voussure appréciable, ni matité le long du sternum; la respiration s'entend dans toute la région précordiale. En dehors et en bas du mamelon, on perçoit distinctement, dans l'étendue d'un

pouce environ (28 mill.), un très léger souffle accompagnant le premier bruit du cœur. Point de dyspnée, il y a 20 respirations par minute : point d'œdème, point de syncope, aucune tendance aux lipothymies. Dans la soirée, les souffrances sont si aiguës qu'on donne à la malade 2 grains (1 décigr.) d'opium, qui la calment et lui procurent du sommeil.

» Le 24, sentiment de grande faiblesse; pâleur générale; les douleurs sont à peu près stationnaires; langue blanchâtre; pas de selles; le bruit de soufflet, plus fort qu'hier, diffus, s'entend dans toute la région précordiale. Au niveau du mamelon, l'oreille perçoit un très léger bruit de râpe; point de voussure; même sensibilité à la percussion. Cette douleur de la région précordiale, que la percussion détermine, est excessivement faible, et la malade ne s'en plaindrait pas, si on n'appelait son attention là-dessus. Pouls à 100, large et régulier. (*Saignée de* 18 *onces* (560 *gram.*).) — Le soir, agitation; cris aigus arrachés par les douleurs atroces que la malade éprouve dans les épaules, les poignets et les pieds. 20 respirations; pouls (108) assez large; bruit de soufflet plus faible; le bruit de râpe n'existe plus. (*Saignée:* on ne put tirer que 8 onces (250 gram.) de sang, à cause d'une syncope qui survint; 2 *grains* ou 1 *décigr. d'opium* la nuit.)

» Le 25, pouls à 112, assez ample; même souffle et même sensibilité de la région précordiale; douleurs un peu moindres; quelques sueurs la nuit dernière; pas de selles, langue blanchâtre; soif. (*Huile de ricin*, 1/2 *once* (16 *gram.*).) — Le purgatif procure plusieurs selles. — Le soir, même état stationnaire; pouls à 104, large. (*Saignée de* 18 *onces* (560 *gram.*).) — (Dans toutes les saignées, le sang a été couenneux; la proportion de sérum a augmenté avec le nombre de saignées faites.) — Dans la soirée, les douleurs s'aggravèrent considérablement; 2 grains (1 décigr.) d'opium sont nécessaires pour calmer la malade.

» Le 26, chaleur halitueuse; pouls à 104, mou; même souffle; affaissement; sentiment d'une grande faiblesse;

pâleur anémique ; douleurs aiguës, et gonflement du genou et du pied gauches; toutes les articulations du membre supérieur droit sont prises. (*Chiendent.*) La malade se plaint et crie toute la journée; 3 grains (15 centigr.) d'opium sont nécessaires pour la calmer.

» Du 27 mars au 1er avril, le pouls mou varie de 100 à 116; la chaleur est sèche; le nombre des respirations s'élève de 20 à 30; le bruit de soufflet reste à peu près le même, tantôt diffus, tantôt limité au voisinage du mamelon; une seule fois on entend pendant une demi-journée un léger bruit de frôlement à 2 pouces (56 mill.) en dehors du sternum; la région précordiale est toujours un peu sensible à la percussion; la respiration s'y entend bien; pas de matité anomale le long du sternum; langue blanchâtre; soif; selles rares; les douleurs restent bornées aux pieds, au genou, au poignet et à l'épaule gauches. (*Lait de poule.*)

» Le 1er avril, il y a un grand affaissement; la douleur de la région précordiale a augmenté; la respiration y est pure; on n'y constate ni matité, ni voussure; le bruit de soufflet persiste; il y a 30 respirations; le pouls, régulier, égal, peu fort, bat 116 fois; il n'y a ni œdème, ni syncope, ni délire; la langue est un peu sèche; les douleurs sont stationnaires. (20 *sangsues à la région du cœur.*) — Le soir, il y a 40 respirations et 100 pulsations; le pouls, mou, offre quatre à cinq intermittences par minute; le bruit de soufflet est à peine marqué; la malade est très accablée. Les sangsues ont peu coulé. (*Vésicatoire sur le sternum; cataplasmes sinapisés aux mollets.*)

» Le 2, même irrégularité du pouls, qui, quoique ample, résiste à peine à la pression du doigt; le bruit de soufflet est limité à un petit espace; assoupissement; point de lipothymies; les douleurs rhumatismales occupent les mêmes articulations; le vésicatoire n'ayant point pris, on le réapplique le soir. Le pouls, compté pendant quelques minutes, n'offre plus d'intermittences : il est à 104.

» Le 3, un peu de délire la nuit; le pouls à 100, régulier; 40 respirations; toux fréquente sans expectoration et sans râle. (*Chiendent, bouillon, sinapismes.*)

» Le 4, toute sensibilité locale a disparu à la région précordiale; le bruit de soufflet existe à peine; le pouls est irrégulier; la chaleur de la peau est assez vive; assoupissement; rêvasseries. — Le soir, les douleurs articulaires sont devenues très vives dans les lombes, les poignets, les épaules, les coudes; chaleur vive et âcre; pouls à 108, ample et assez dur; toux fréquente; râle sibilant, général, dans le côté droit; 44 respirations; agitation; un peu de délire (*saignée de 13 onces*); couenne n'existant que par place; caillot mou; la sérosité forme les trois quarts de la masse.

» Le 5, pouls à 100, régulier, très mou; bruit de soufflet persistant.

» Le 6, douleurs moindres.

» Le 7, le bruit de soufflet a complétement cessé; les battements du cœur ont leur timbre ordinaire. (*Pour éviter toute erreur, M. Grisolle eut même soin plusieurs fois d'ausculter comparativement le cœur de plusieurs femmes de la salle, lesquelles étaient exemptes de toute affection de cet organe.*) Le délire a cessé; le facies est calme.

» Le 8, état satisfaisant. (*Bouillon.*)

» Le 9, sans frisson ni douleurs préalables, on constate dans le quart inférieur du côté droit de la poitrine un peu de faiblesse du bruit respiratoire; le son y est aussi un peu obscur; pouls à 106, régulier; bruit du cœur naturel; les douleurs articulaires ont cessé.

» Le 10, dans la journée, émotion morale vive, la malade rejette, peu après, quelques crachats rougeâtres un peu visqueux; matité du tiers inférieur et postérieur du côté droit du thorax; respiration bronchique et retentissement saccadé de la voix; pouls à 108, faible; 44 respirations; dyspnée, nulle coloration ou œdème; agitation;

selles involontaires. (*Large vésicatoire sur le thorax.*) Mort dans le courant de la nuit.

» Autopsie, trente heures après la mort.

» *Habitus.* — Rien à noter dans l'habitus extérieur ; aucune infiltration séreuse ou sanguine ; aucun indice de putréfaction ; l'embonpoint est assez bien conservé.

» *Articulations.* Les épaules, les poignets, les pieds, les genoux, ont repris leur volume ordinaire ; cependant, les chairs de la main gauche sont un peu plus flasques, et la rotule gauche est très légèrement soulevée par la synovie. L'intérieur de ces articulations est blanc et lisse ; il s'en écoule une petite quantité de synovie visqueuse, jaunâtre, demi-transparente, sans odeur. Toutes les parties constituantes de ces articulations ne nous offrent aucune altération appréciable, ni dans leur consistance, ni dans leur coloration, ni dans leur épaisseur.

» *Crâne.* Pas d'injection ; nulle lésion de tissu ; substance cérébrale généralement molle.

» *Thorax, poumons, plèvre.* Rien de pathologique dans la plèvre et le poumon gauches. Dans la plèvre droite existe une pinte de sérosité transparente sans flocons ; les plèvres costale et pulmonaire sont lisses partout, sans fausses membranes ni granulations.

» Le poumon correspondant, dans son tiers inférieur, est dense, sans friabilité et tout-à-fait vide d'air. Bronches bleuâtres : aucune trace évidente de pneumonie.

» *Cœur et péricarde.* Deux cuillerées à bouche de sérosité citrine sont épanchées dans le péricarde. Il n'existe ni rougeurs, ni épaississements, ni fausses membranes sur le péricarde pariétal, ni sur la portion de cette séreuse qui recouvre les ventricules et la face antérieure des oreillettes ; mais à la face postérieure de celles-ci existent quelques fausses membranes grenues ou striées, grisâtres, minces, adhérentes, de formation récente, occupant environ un pouce et demi (41 mill.) carré ; le péricarde reste lisse au-

dessous d'elles et non épaissi. Le cœur a un volume plus considérable, son tissu est rouge, sa consistance est bonne, son diamètre vertical, de la base des ventricules à la pointe, est de 4 pouces (108 mill.), le transversal a 4 pouces 1/2 (122 mill.). Le ventricule gauche une fois fendu longitudinalement, le doigt indicateur, introduit dans sa cavité, pénètre ensuite dans l'oreillette correspondante sans éprouver de résistance. Sur tout le pourtour de l'orifice auriculo-ventriculaire gauche, on trouve de petites granulations du volume d'une tête d'épingle à un grain de millet, confluentes ou discrètes, grisâtres, assez dures. Les tendons fournis par la colonne charnue qui longe la paroi postérieure du ventricule sont enveloppés par une matière molle, grisâtre, granuleuse, peu adhérente, friable; cette matière est réunie en masse vers l'extrémité droite de la valvule, de manière à donner à cette partie de la cloison auriculo-ventriculaire gauche une épaisseur de 8 lignes (18 mill.). Cette augmentation dans l'épaisseur est formée également par une véritable fausse membrane située sur cette portion de la valvule qui forme la paroi inférieure à l'oreillette. Cette production morbide a 6 lignes (14 mill.) en surface; elle est très adhérente, peu granuleuse, grisâtre à l'extérieur, ressemblant un peu aux fausses membranes situées sur le péricarde à la face postérieure des oreillettes. La matière friable qui double inférieurement la cloison auriculo-ventriculaire se prolonge transversalement dans l'étendue de plus d'un pouce (28 mill.), formant à la base du ventricule, près de l'orifice aortique, à 3 lignes (7 mill.) du sommet des valvules sigmoïdes, une masse qui fait une saillie de 10 lignes (24 mill.) dans la cavité du cœur. Cette tumeur est molle, grisâtre et grenue à l'extérieur, un peu élastique, comme spongieuse au-dedans, se détache assez facilement du cœur, dont la membrane interne reste, dans ce point, grisâtre, opaque, épaissie. Sur le bord libre des valvules aortiques existe un liséré grenu, grisâtre, formé par des

granulations semblables à celles que nous avons vues sur l'orifice auriculo-ventriculaire gauche, plus confluentes cependant que dans ce dernier point; elles sont disposées, dans les enfoncements qui séparent les valvules entre elles, en petites masses grenues d'un blanc grisâtre, ressemblant assez bien aux choux-fleurs syphilitiques. L'aorte est exempte de toute altération; elle a 25 lignes (58 mill.) de développement au-dessus des valvules.

» Dans tout le pourtour de l'orifice auriculo-ventriculaire droit existent des granulations du volume d'un petit grain de millet, représentant à peu près l'état rudimentaire des granulations décrites à l'orifice aortique. La cavité des deux ventricules est notablement agrandie, le ventricule gauche a une épaisseur de 5 lignes 1/2 à 6 lignes (12 à 14 mill.) à la base; le droit, 1 ligne à 1 ligne 1/2 (2 à 3 mill.) (les colonnes charnues n'étant pas comprises).

» Le cœur contient, dans toutes les cavités, des caillots noirâtres non adhérents. Les parenchymes et le système veineux contiennent peu de sang.

» *Abdomen.* Tous les viscères de cette cavité, examinés avec soin, ne nous présentent aucune altération appréciable. »

Réflexions. — Je n'ai pas besoin d'insister, dans le cas actuel, sur la réalité de l'*endocardite rhumatismale*, puisqu'elle a été reconnue par M. Chomel lui-même et quelques uns de ses élèves, malgré leur opposition bien connue contre la loi de coïncidence de l'endocardite avec un violent rhumatisme articulaire aigu fébrile et généralisé. C'est là, sans contredit, un des faits les plus éclatants qui militent en faveur de cette loi.

J'ai deux mots à dire sur le traitement qui a été mis en usage dans ce cas. A l'époque où ce fait fut recueilli, on ne manqua pas (qui le croirait?) de le publier pour montrer que la *nouvelle formule des émissions sanguines* n'était pas aussi puissante qu'on l'avait annoncé, et qu'elle pouvait

même entraîner à sa suite de graves accidents et peut-être la mort.

Je ne sais si MM. Chomel, Grisolle et d'autres attribuent la mort de la précédente malade aux émissions sanguines qui ont été pratiquées; mais ce que je sais parfaitement, c'est que les émissions sanguines, dans ce cas, n'ont pas été employées conformément à la *nouvelle formule*, telle que je l'avais publiée et telle qu'elle a été exposée dans ce *traité*. Si donc la terminaison funeste devait être imputée dans ce cas aux saignées, ce que je laisse à décider à ceux qui les ont prescrites, que cette responsabilité pèse tout entière sur une formule qui n'est rien moins que la nôtre, mais non sur cette dernière qui, dans plus de deux cents cas du même genre, n'a jamais été suivie d'un pareil malheur, et qui l'aurait prévenu peut-être, si elle eût été bien appliquée, bien accommodée au cas actuel.

Passons à un nouveau cas d'endocardite rhumatismale non moins positif que le précédent.

OBSERVATION 66e (1).

Homme de 37 ans. — Rhumatisme articulaire aigu et fébrile; vers le septième jour endo-péricardite, avec double bruit de souffle. — Mort. — A l'ouverture du cadavre, masse de végétations fibrineuses sur une des valvules aortiques; ramollissement et perforation de cette valvule, etc.; rougeur et un peu de ramollissement du tissu cellulaire sous-endocardique.

Salle Sainte-Jeanne, n° 63 (Hôtel-Dieu). Le nommé ***,

(1) Cette observation a été recueillie dans le service de M. Legroux, à l'Hôtel-Dieu. Je la rédige d'après les notes détaillées qui m'ont été remises par M. Saussier, alors interne dans le service de M. Legroux (1839), et que je suis heureux de compter parmi les meilleurs élèves qui assistaient, il y a quelques années, à ma clinique. Que ce jeune confrère reçoive ici l'expression publique de mes remerciements pour l'intéressante observation qu'il a bien voulu me communiquer.

J'ajouterai que j'ai vu et examiné moi-même la valvule malade, dont on trouvera plus loin la description. Cette pièce fut montrée à mon savant collègue et ami, M. le professeur Lallemand, qui assistait à ma visite du 11 octobre 1839.

âgé de 37 ans; corroyeur; malade depuis un jour; entré le 13 juillet 1839; mort le 24 août suivant.

D'une constitution assez forte, brun, pâle et sec; santé habituellement bonne.

Lorsqu'il fut examiné, le 15 juillet 1839, il éprouvait depuis deux jours ce qu'il appelait *un point de côté*. Ce jour-là, il existait aussi une douleur vive avec gonflement médiocre de tout le pied gauche, depuis les malléoles jusqu'aux orteils : la peau de ces parties était un peu luisante et rosée, et d'une température plus élevée que celle du reste du corps; mouvements du pied très douloureux; la douleur de côté qui existait depuis deux jours siégeait au niveau de l'articulation sterno-claviculaire et dans la partie antérieure supérieure du côté droit; elle augmentait beaucoup au toucher, et l'articulation indiquée offrait une légère tuméfaction et un peu de rougeur qui se prolongeait vers la partie moyenne de la clavicule.

Rien au cœur; pouls à 90, assez fort et plein; peau chaude; la poitrine paraît être à l'état normal; langue blanche; soif vive; pas de céphalalgie; physionomie un peu souffrante et figure pâle.

Le 22 juillet, le gonflement et la douleur du pied avaient disparu au moyen d'une saignée, de 30 sangsues et de cataplasmes. L'on n'avait rien encore découvert au cœur. Cependant il restait un peu de douleur dans le côté droit de la poitrine et la fièvre persistait.

Le 23, *on commence à entendre un double bruit de soufflet au cœur, depuis la pointe jusqu'à la base.*

Du 24 juillet au 10 août, le double bruit de soufflet *augmente d'intensité*, et les *battements du cœur sont très forts;* depuis quelques jours, on remarque au premier temps du bruit anormal *une espèce de bourdonnement tirant un peu sur le bruit que fait une grosse mouche en volant.*

Un vésicatoire appliqué sur la région péricordiale n'ayant

pas produit d'amélioration, on fit une *saignée* le 10 août, sans amendement notable.

Le 19, pouls à 84.

On emploie la *teinture de digitale, à la dose de vingt gouttes d'abord, puis de vingt-cinq.* Au bout de trois jours on la cesse parce que le pouls était monté successivement à 88-96.

Depuis huit jours environ le malade disait cracher du sang ; on remarque, en effet, dans son crachoir, des crachats ramassés, uniformes, teints d'un sang noir, mêlé avec les mucosités.

Le 22, crachats nummulaires, opaques, teints d'un sang rouge-rutilant, expectorés au moyen d'un léger effort de toux ; râle sous-crépitant peu abondant, fin, sous les clavicules et en bas en arrière des deux côtés de la poitrine; persistance de la fièvre, *avec pouls très fort; mêmes bruits du cœur;* la langue se sèche. — (*Saignée d'une palette.*)

Le 23, crachats encore sanglants, voix enrouée, douleur à la gorge, pouls à 92 ; pas de soulagement.

Le 24, le malade se plaint d'une forte dyspnée ; râle muqueux abondant en avant (1).

On fait appliquer des *sinapismes*, et le soir le malade était mort.

Autopsie cadavérique, le 25 au matin.

1° *Habitude extérieure.* L'embonpoint est encore assez notable, et la constitution était loin d'être faible.

2° *Organes circulatoires et respiratoires.* Le péricarde contient quatre cuillerées de sérosité demi-transparente, floconneuse, et le feuillet cardiaque est, en quelques points, tapissé d'une légère couche de matière analogue à celle des flocons. Le cœur ne paraît pas sensiblement augmenté de volume. Les cavités du cœur contiennent, en parties égales,

---

(1) On n'examine pas la poitrine en arrière ; on croit le malade atteint d'un accès de dyspnée, ordinaire dans les maladies du cœur et la phthisie, car on l'avait regardé comme étant atteint de tubercules.

du sang noir à demi coagulé et de la fibrine. *L'orifice aortique est en partie oblitéré par une tumeur développée sur la face ventriculaire de l'une des valvules sigmoïdes;* cet orifice, rétréci, laisse arriver dans le ventricule l'eau versée du côté de l'aorte. La tumeur indiquée a le volume d'une grosse noisette; excepté vers les angles, elle couvre la presque totalité de la valvule à laquelle elle adhère assez intimement. Elle présente à sa surface deux crevasses transversales profondes, qui communiquent avec une cavité dont elle est creusée, et par l'intermédiaire de cette cavité avec le sinus aortique correspondant : l'ouverture qui établit cette communication a 2 lignes (5 mill.) de diamètre et occupe le centre de la valvule (1). *La tumeur est formée d'une substance grisâtre, un peu rougeâtre dans quelques points, friable, et est manifestement constituée par de la fibrine sèche, à demi organisée;* c'est un caillot déjà ancien sollicité par l'inflammation valvulaire (2).

---

(1) On lit ici dans l'observation, telle qu'elle m'a été remise par M. Saussier, les réflexions suivantes : « Il résultait de cette disposition que la co-
» lonne de sang, en passant du ventricule dans l'aorte, devait traverser en
» partie les deux crevasses indiquées, avec lesquelles elle communique pour
» se rendre dans le sinus de la valvule, laquelle devait être refoulée vers l'axe
» du vaisseau, en même temps que la partie de la colonne sanguine qui
» suivait la direction normale devait tendre à la redresser. Cette valvule,
» surmontée de sa tumeur, devait donc offrir, pendant la systole du cœur,
» un certain degré d'inclinaison vers l'axe du vaisseau ; la colonne de sang,
» destinée à traverser l'aorte, se divisait donc dans ce point, et de là une
» cause de bruit anormal. *Rétrécissement d'orifice, multiplication d'ouvertures*
» *que le sang devait traverser pour arriver dans l'aorte; corps étranger placé sur*
» *le trajet de la colonne sanguine dont il rompt la continuité; valvule inclinée et*
» *soumise au frottement d'un double courant de sang*, telles sont les circonstan-
» ces physiques anormales qui existaient à l'orifice aortique. »

(2) La tumeur dont il s'agit, examinée par moi, en présence de M. Lallemand et de plusieurs élèves, était une sorte de *chou-fleur fibrineux*, analogue à ceux que nous avions rencontrés d'autres fois à la suite d'une endocardite valvulaire encore assez récente, et notamment chez le sujet de l'observation 14e de ce *traité*. Ces sortes de cristallisations organiques sont probable-

Sur sa face aortique et vers l'un de ses angles, *la valvule malade présente, le long de son bord adhérent, une très petite concrétion fibrineuse analogue à celles qui constituent la tumeur.* Examinée avec un nouveau soin, cette valvule laisse voir deux perforations; l'une, à sa partie moyenne, arrondie et qui a été signalée plus haut, l'autre, située du côté du ventricule, où l'on trouve une petite *cavité oblongue pouvant contenir un haricot;* celle-ci, creusée dans le tissu musculaire, s'ouvre dans le ventricule par une fente oblongue de 3 lig. (7 mill.) de longueur sur 1 lig. 1/2 (4 mill.) de largeur, et bordée d'une rougeur légère. Cette fente est placée à gauche de la valvule; à droite de cette même valvule existe une tache rouge de 3 lignes (7 mill.) de diamètre, au centre de laquelle on remarque une *petite ulcération arrondie*, pouvant loger une petite tête d'épingle. Le *tissu cellulaire sous-jacent*, dans l'épaisseur de 2 à 3 lignes (5 à 7 mill.), *est rouge et un peu ramolli.*

La valvule ainsi altérée conserve sa mobilité.

---

ment composées et d'un *secretum pseudo-membraneux* ou noyau inflammatoire et du dépôt ou précipitation de fibrine autour de ce noyau.

Le 22 décembre 1839, j'ai vu une autre pièce fort analogue à celle qui me fut présentée par M. Saussier. Cette nouvelle pièce me fut apportée par M. Rivière, élève externe de mon service. Je l'examinai en présence de plusieurs élèves et de M. Leblanc, médecin vétérinaire des plus distingués, qui assistait alors à ma clinique. La face ventriculaire d'une des valvules aortiques était surchargée d'une masse fibrineuse grenue *comme un nid d'hirondelle*, friable, d'un blanc grisâtre, du volume d'une noisette. Au-dessous de cette masse, la valvule offrait une déchirure transversale, à bords irréguliers et frangés. Les valvules gauches étaient d'ailleurs généralement épaissies et comme parcheminées. Des concrétions fibrineuses fermes adhéraient à l'intérieur du cœur.

Sur ma remarque qu'il y avait de *grandes probabilités* que l'individu, auquel avait appartenu le cœur que nous examinions, avait succombé à quelque violent rhumatisme articulaire, M Rivière, en faveur de notre remarque, nous apprit qu'il avait trouvé des traces de vésicatoires sur quelques articulations. Le sujet paraissait âgé d'une quarantaine d'années.

Les deux autres valvules, blanchâtres, un peu épaissies, sont parfaitement mobiles.

L'origine de l'aorte, à la base des sinus, *présente quelques taches jaunes, molles, minces, d'apparence purulente*, situées au-dessous de la tunique interne qui n'est point altérée.

Double épanchement de sérosité limpide dans la poitrine (un litre environ de chaque côté), occupant la partie postérieure, sans fausses membranes récentes ni coloration de la plèvre ; en avant et latéralement, adhérences anciennes. Au sommet de chaque poumon, quelques granulations miliaires, opaques, les unes sans kystes, d'autres enkystées, constituées par une matière caséeuse à demi concrète ; ces granulations sont rares, et le tissu pulmonaire est parfaitement perméable et crépitant ; au sommet du poumon gauche, existe de plus un froncement avec dépression très sensible, et opéré par une foule de brides qui pénètrent dans une profondeur d'un pouce, et s'insèrent au sein du tissu pulmonaire sur une espèce de noyau allongé du volume d'un tuyau de plume ; du reste point de caverne dans cet endroit, où les granulations sont même plus rares que dans le point correspondant de l'autre poumon.

Il existe dans l'abdomen un peu de sérosité transparente.

La tête n'a point été examinée.

OBSERVATION 67e.

Homme de 30 ans. — Rhumatisme articulaire aigu. — Fièvre très violente, anxiété. — Mort le dixième jour après le début du rhumatisme. — Rougeur presque générale de la membrane interne du cœur, surtout aux valvules ; caillots fibrineux et albumineux dans les cavités du cœur. — Rougeur et épaississement de la veine saphène interne. — Pus dans les articulations.

Un soldat, âgé d'environ 30 ans, fut admis à l'hôpital de la Garde, le 30 juillet 1825, pour une maladie fébrile, dont il fut assez promptement guéri.

Ce soldat mangeait les trois quarts de la portion, lorsque, le 16 du mois d'août, journée très humide, après s'être

endormi dans la cour sur un banc de pierre, il fut pris d'un mouvement fébrile.

17. Douleurs vives dans les articulations et spécialement dans les genoux; fièvre très intense, peau brûlante. (*Sangsues aux genoux; diète; boissons délay.*)

18, 19, 20. Persistance de la fluxion rhumatismale et de la fièvre. (*Large saignée; sangs. et vent. scarif. aux genoux.*)

21. Fièvre violente encore; couenne sur le sang de la saignée.

On pratique une nouvelle saignée, qui fournit une couenne plus épaisse encore que celle de la veille.

M. Regnault, médecin en chef de l'hôpital, diagnostique, outre le rhumatisme articulaire aigu, une *inflammation des vaisseaux.*

22 et 23. Peu de changement. (*Nouvelle saignée.*)

24 et 25. Pouls aussi plein et dur que les jours précédents, peau toujours chaude; membres inférieurs étendus et immobiles; teinte ictérique très prononcée. (*Nouvelle saignée.*)

Le 25, à 4 heures, l'anxiété du malade augmente; il existe une fluctuation manifeste dans le genou gauche; le sang de la dernière saignée est couvert d'une couenne teinte en jaune. (*Nouvelle saignée.*)

26. Exaspération de tous les symptômes. (*Nouvelle saignée.*) — Mort dans la nuit.

Autopsie cadavérique, le 28, à 9 heures du matin.

1° *Système circulatoire.* — A l'extérieur, le cœur est d'un jaune pâle. *La membrane interne, dans sa presque totalité, offre une rougeur foncée, qui s'étend aux valvules gauches. Cette rougeur règne également, mais à un moindre degré, sur la membrane interne de l'aorte. Caillots fibrineux et* ALBUMINEUX *dans les cavités du cœur.*

Rougeur intense de la veine-porte et de ses ramifications.

Membrane interne de l'artère crurale d'un rouge intense.

Saphène interne ouverte dans l'étendue de trois pouces,

à la partie moyenne de la jambe, *d'un rouge pourpre, épaissie, enflammée dans toute son épaisseur.*

2° *Articulations.* — Une grande quantité d'un pus jaune et bien lié, dans la capsule des articulations fémoro-tibiales. Rougeur et épaississement de la synoviale.

3° *Org. respir.* — Adhérences celluleuses dans les deux côtés de la poitrine. Engorgement séro-sanguin de la partie postérieure de chaque poumon.

4° *Org. digest.* — Rien de bien notable.

5° *Org. de l'innerv.* — Cerveau sain ; injection des méninges.

Réflexions. — Voilà encore un cas d'inflammation du tissu séro-fibreux interne du cœur, chez un individu affecté de rhumatisme articulaire aigu. Mais dans ce cas, les veines et les artères ont été enflammées en même temps que le cœur, et peut-être avant lui. Les exemples de pareilles inflammations de la membrane interne du cœur ou des vaisseaux coïncidant avec une affection rhumatismale aiguë, sont bien moins rares qu'on ne l'avait pensé jusqu'ici. J'en ai vu tout récemment encore trois nouveaux, l'un chez un jeune homme du Mans, auprès duquel M. le docteur Sarlandière nous fit appeler en consultation MM. les professeurs Broussais, Marjolin et moi ; le second chez une nourrice couchée au n° 4 de la salle Sainte-Madeleine, le troisième chez une jeune fille couchée au n° 6 de la même salle. Dans ces deux derniers cas, après des douleurs plus ou moins vives de plusieurs articulations et des symptômes d'inflammation interne du cœur, une douleur s'est fait sentir dans le *plein* de l'un des membres inférieurs, *surtout au mollet.* Les veines se sont développées, et plus tard le tronc de la saphène s'est transformé en un cordon dur, avec douleur à la pression, infiltration du membre, etc. (1).

(1) Depuis cinq ans que ces faits et ces réflexions ont été publiés, je n'ai eu que de trop nombreuses occasions de constater combien est fréquente la coïncidence ci-dessus signalée, sur laquelle nous reviendrons plus loin. (Voyez aussi mon *Traité clinique du rhumatisme articulaire aigu.*)

Dans le cas suivant, nous allons voir une inflammation simultanée de l'endocarde et du péricarde chez un sujet, qui n'était affecté ni de rhumatisme articulaire, ni d'inflammation des organes respiratoires, ni d'aucune autre des maladies avec lesquelles coïncident ordinairement les plegmasies du centre circulatoire.

OBSERVATION 68e.

Jeune homme de 20 ans. — Endo-péricardite aiguë chez un sujet déjà atteint d'épaississement des valvules gauches, et d'une hypertrophie du cœur. — Voussure de la région précordiale, bruit de scie diffus et bruit de soufflet, frémissement vibratoire.—Tendance à l'assoupissement.—Accès convulsif, avec perte de connaissance.— Mort quatre ou cinq jours après les premiers symptômes de l'endocardite aiguë. — Fausses membranes rugueuses, granulées, sur le péricarde ; concrétions sanguines formées avant la mort dans les cavités gauches et droites du cœur ; concrétion pseudo-membraneuse dans l'oreillette gauche, etc. — Adhérences anciennes dans le côté droit de la poitrine ainsi qu'entre le péricarde et la plèvre gauche.

Un élève de l'école d'Alfort, âgé de 20 ans, d'un tempérament lymphatique, d'un caractère apathique, fut admis à la Clinique, le 2 décembre 1834. Ce jeune homme dit avoir eu, il y a deux ans, une maladie caractérisée par de la toux avec expectoration et de la douleur dans la poitrine; il ne se rappelle pas si ses crachats étaient sanguinolents, et si la douleur était plus forte à droite qu'à gauche, en avant qu'en arrière. On le saigna une ou deux fois, et on lui fit des frictions avec la pommade stibiée sur le devant de la poitrine. A cette même époque, il eut une anasarque générale qui se dissipa au bout de quelque temps. Il ressentit il y a trois mois, des maux de tête assez violents, à la suite desquels survint une bouffissure du visage avec enflure des jambes le soir; la respiration devint de plus en plus gênée, et lorsqu'il marchait vite ou qu'il montait, il éprouvait un essoufflement considérable, ainsi que des battements du cœur.

État à l'entrée. Peau décolorée, pâleur et bouffissure gé

nérale de la face, avec légère teinte violacée des lèvres; œdème autour des malléoles; le malade accuse une douleur vague dans la poitrine.

Voussure très manifeste dans la région précordiale; *matité* de 4 pouces 8 lignes (127 mill.) transversalement et de 4 pouces 6 lignes (118 mill.) verticalement; frémissement vibratoire obscur dans toute la région précordiale; bruit de frottement superficiel, diffus, isochrone aux mouvements du cœur, accompagné d'un bruit de soufflet distinct, pendant la contraction des ventricules, ayant son maximum d'intensité au niveau de l'orifice auriculo-ventriculaire gauche; la main sent les battements du cœur dans toute l'étendue de la matité; la pointe de cet organe est fortement déviée à gauche; les mouvements du cœur ne sont pas sensibles à l'inspection.

Résonnance bonne de la poitrine; la respiration se fait bien; pouls à 80, petit, intermittent; point de toux ni de crachats; langue couverte d'un enduit jaune, légèrement rosée sur ses bords et à sa pointe. (*Orge et chiend. gom. ʒ p.; lav. huileux.*)

3. L'enflure des extrémités n'existe plus; même bouffissure de la face; les réponses sont plus lentes; léger état de somnolence. (*Orge et chiend. nitré; 2 goutt. de crot. tigl.*)

4. Le malade n'a été qu'une fois à la selle.

5 et 6. Douleurs sourdes dans toute la poitrine, augmentant un peu pendant de fortes inspirations; battements du cœur réguliers, toujours accompagnés d'un bruit de frottement très marqué, sec, superficiel, analogue au bruit qu'on produit en sciant du bois, coïncidant toujours aussi avec un bruit de soufflet profond, imitant par intervalles une sorte de piaulement; l'oppression est plus manifeste que les jours passés; la langue se sèche; la peau s'échauffe; l'assoupissement augmente; le malade, comme à l'ordinaire, répond à peine aux questions qui lui sont adressées. Je fais remarquer aux élèves la ressemblance qui existe entre l'état

de ce malade et celui du sujet de l'observation 1re de ce *traité*.

Diagnostic. — *Endo-péricardite aiguë, greffée sur une ancienne lésion des valvules gauches, avec hypertrophie générale du cœur.*

7 et 8. L'état fébrile, qui, les jours précédents, était nul ou presque nul, est maintenant très marqué : soif vive; langue sèche, rugueuse, lèvres et dents croûteuses; pouls petit, régulier, à 88-92; respiration accélérée; chaleur et sécheresse de la peau; pressentiment d'une fin prochaine. Le malade n'accuse point de douleur dans la région précordiale, même pendant la percussion. Le bruit de scie dans toute la région indiquée persiste avec une grande intensité, et on l'entend même en éloignant un peu l'oreille de la poitrine : il est double comme les mouvements du cœur, et nous paraît évidemment produit par le frottement réciproque des deux feuillets du péricarde, recouverts de fausses membranes inégales et rugueuses. Le bruit de *piaulement* a disparu; le frémissement vibratoire persiste; les battements du cœur se font sentir dans une grande surface, mais ne sont pas bien détachés; un peu de délire alternant avec un assoupissement plus profond.

A peine la visite était-elle achevée, que le malade perd tout-à-coup connaissance : écume à la bouche; renversement de la tête à droite; figure colorée; veines jugulaires gonflées: légers mouvements convulsifs des yeux; pupilles dilatées, se contractant sous l'influence de la lumière; respiration stertoreuse; frémissement vibratoire des lèvres à chaque mouvement d'expiration; membres dans une résolution complète. Les battements du cœur sont remplacés par des palpitations tellement fortes, qu'elles frappent les parois pectorales à l'instar de véritables coups de marteau; bruit de scie considérablement augmenté (1). (*Vésicat. aux jambes; sinapismes; lav.; diète.*)

(1) Ces accidents sont un nouveau trait de ressemblance entre ce malade et celui de l'observation 1re.

9. Le malade est revenu de l'état violent de la veille, et il a un souvenir confus de ce qui s'est passé ; il a éprouvé une légère épistaxis (2) ; pouls à 96-100. (*Sinap. ; lav. ; diète.*)

10. Assoupissement plus profond ; respiration gênée ; pouls à 72, régulier, très petit ; mêmes bruits du cœur. (*Même tisane ; large vésic. à la nuque ; sinap. aux cuisses ; lav. purg. ; diète.*)

L'assoupissement va croissant. — Mort à onze heures du soir.

Autopsie cadavérique, 32 heures après la mort.

1° *Hab. extér.* — Décoloration générale du sujet.

2° *Organ. circul. et respirat.* — Le péricarde contient quatre bonnes cuillerées de sérosité de couleur d'acajou. Le feuillet pariétal paraît être épaissi, et présente des arborisations très manifestes, qui ont lieu dans le tissu cellulaire sous-séreux ; sa surface, libre, est généralement lisse et polie. Le feuillet cardiaque est couvert sur toute sa face antérieure de fausses membranes, minces, molles, d'une récente formation. En tirant à gauche, on voit une lanière de fausse membrane, récente et molle, réunir les deux feuillets.

Aprés avoir enlevé ces fausses membranes, on aperçoit la surface du feuillet viscéral, qui est polie ; quelques arborisations se remarquent dans le tissu cellulaire sous-séreux du cœur.

La partie du feuillet qui recouvre la face postérieure du cœur est tapissée de fausses membranes d'une assez grande consistance, s'enlevant par larges lambeaux, ayant exactement l'aspect de la *membrane muqueuse de la langue d'un herbivore.* Tout-à-fait à droite, en tirant vers la face antérieure de l'oreillette droite, on aperçoit encore une lanière de fausse membrane qui réunit les deux feuillets opposés

(2) Encore un trait de ressemblance entre ce malade et celui de l'observation 1re.

du péricarde. Les fausses membranes de la face postérieure montent jusqu'à la base des gros vaisseaux. Dans certains points, le feuillet viscéral du péricarde a près d'une ligne (2 mill.) d'épaisseur.

Le cœur, rempli de caillots, a 5 pouces (140 mill.) de hauteur. Son diamètre transversal est de 4 pouces 1/2 (126 mill.); son diamètre antéro-postérieur, de 3 pouces (84 mill.).

Le poids du cœur est de 557 gram.

Le ventricule droit est généralement hypertrophié; ses parois ont dans certains points 4 lignes (9 mill.) d'épaisseur, et 3 lignes (7 mill.) vers la pointe. La valvule tricuspide est un peu épaissie; l'oreillette ne présente rien de remarquable. Un caillot décoloré et d'une formation antérieure à la mort passe par l'orifice auriculo-ventriculaire droit, et se contourne autour de la valvule pour se rendre à l'artère pulmonaire. Cette concrétion, molle, élastique en quelques points, ressemble assez à une fausse membrane, ou bien à la *couenne* inflammatoire du sang.

Les valvules aortiques ferment assez exactement leur orifice, mais elles sont fortement épaissies à leur bord libre. Un caillot décoloré, d'une bonne consistance, comme pseudo-membraneux, passe par l'orifice auriculo-ventriculaire gauche, se réfléchit sur un tendon de la valvule mitrale et flotte librement dans la cavité du ventricule gauche. Les parois de ce ventricule ont à peu près 1 pouce (28 mill.) d'épaisseur, et sa cavité est à peu près normale. — Le tissu charnu du cœur est ferme et plus vermeil qu'à l'état normal.

La valvule bicuspide, très épaissie, fongueuse, rougeâtre, présente des inégalités, des aspérités d'ancienne date. Les deux colonnes charnues, ou muscles tenseurs de la valvule, sont énormément hypertrophiées; il en est ainsi de leurs tendons. Les filets tendineux de la lame postérieure de la valvule sont comme mêlés ensemble, raccourcis, et

cette lame est en partie adhérente à la paroi ventriculaire, soit par suite du raccourcissement de ses filets tendineux, soit peut-être aussi par suite de productions cellulo-fibreuses accidentelles. En raison de cette disposition, cette lame de la valvule ne pouvait jouer dans toute sa liberté.

La membrane interne de l'oreillette gauche est tapissée d'une fausse membrane, qui lui adhère partout avec assez de force. Cette membrane est comme plissée, froncée à l'instar de la membrane interne du vagin, ou mieux de la membrane interne des veines dans certains cas de phlébite.

Engouement considérable dans la partie déclive des deux poumons. Des adhérences anciennes unissent le poumon droit aux parois pectorales. De semblables adhérences existent à gauche, entre le péricarde et la plèvre pulmonaire voisine.

3° *Org. digest. et annex.* — Un peu de sérosité dans le péritoine. Ramollissement de la membrane muqueuse gastrique en certains points.

Le foie, volumineux, est fortement congestionné.

La rate est légèrement hypertrophiée, mais elle ne dépasse pas les fausses côtes.

4° *Org. de l'innerv.* — A l'ouverture du crâne, il s'écoule un peu de sérosité. Les fosses occipitales contiennent deux à trois cuillerées d'un liquide rougeâtre. L'arachnoïde est généralement injectée, et principalement sur le lobe antérieur gauche, où elle est manifestement épaissie. La substance cérébrale est sablée de sang, surtout à gauche.

Les ventricules contiennent un peu de sérosité.

DEUXIÈME SÉRIE.

OBSERVATIONS D'ENDOCARDITE COÏNCIDANT AVEC UNE INFLAMMATION DES ORGANES RESPIRATOIRES.

OBSERVATION 69e.

Homme de 35 ans. — Pleuro-pneumonie et endo-péricardite aiguës. — Battements violents du cœur, avec bruit de soufflet et matité de la région précordiale. — Recrudescence. — Mort vers le vingt-et-unième jour après le début de la première attaque de pleuro-pneumonie. — Rougeur des valvules aortiques et bicuspide, et de la surface interne de l'oreillette gauche; épaississement, boursouflement des valvules indiquées, avec concrétions comme pseudo-membraneuses. — Concrétions sanguines blanches, adhérentes dans les cavités gauches et dans l'aorte, etc.

Un potier de terre, âgé de 35 ans, d'une assez bonne constitution, mais triste et mélancolique, fut admis à la Clinique, le 10 juin 1834. — Le 7 du même mois, il avait été pris d'une douleur de côté qui l'empêchait de respirer et de tousser, et de frissons suivis de fièvre.

Voici quel était son état, le 10 et le 11.

Face d'un jaune livide, abattue, triste; peau chaude; pouls fort, vibrant, à 100 puls. par minute; 28 à 32 inspirations par minute.

La partie antérieure du côté droit de la poitrine rend un son clair; cependant la respiration est obscure en tirant vers la région externe. La partie postérieure résonne mal; souffle et bronchophonie dans les fosses sus et sous-épineuses; respiration obscure, avec crépitement à la région inférieure.

Crachats visqueux, aérés, d'une belle teinte rouillée; douleur vive dans le côté droit.

Les battements du cœur sont forts et très étendus. La matité de la région précordiale est de 5 p. (132 mill.) en travers, et de 3 p. (81 mill.) verticalement. Si le malade reste assis dans son lit, la matité descend de 1 p. (28 mill.) à 13 lignes (30 mill.) plus bas, et on trouve de la réson-

nance dans une étendue égale en haut, là où existait de la matité pendant le décubitus sur le dos.

Il existe un double bruit de soufflet ou de frottement assez âpre dans la région précordiale; toutefois ce phénomène est beaucoup plus marqué pendant la contraction ventriculaire, que pendant la diastole. Le bruit est aussi plus sourd, plus âpre, plus étouffé vers la pointe du cœur que vers sa base, à peu près également distinct et dans la région des cavités droites, et dans celle des cavités gauches. A 2 pouces 1/2 (70 mill.) au-dessous et un peu en dehors du mamelon, vient frapper la pointe du cœur, en soulevant fortement la région pectorale. La main appliquée dans les autres points de la région précordiale, ne sent pas distinctement les battements du cœur.

Le malade dit n'éprouver aucune douleur dans le côté gauche.

Les battements des artères carotides et sous-clavières sont très forts, étendus et accompagnés d'un gros bruit de soufflet, et d'un frémissement vibratoire des plus distincts.

Langue humide, ventre un peu ballonné et gargouillement dans la fosse iléo-cœcale.

Diagnostic. *Pleuro-pneumonie à droite, surtout au sommet. — Endo-péricardite.*

Prescription. *Trois saignées du bras, et 30 sangsues sur la région précordiale, dans les journées des 10 et 11; boiss. émoll.; catapl.; lavem.; diète.*

12. Une couenne jaune, dense, très ferme, recouvre le caillot des trois saignées, qui est lui-même très ferme, élastique comme du gluten.

Les crachats sont moins rouillés; pouls à 84, moins dur et moins tendu; respiration à 24-28; peau moins chaude; visage meilleur; matité, souffle et bronchophonie dans la moitié supérieure de la face postérieure du côté droit.

Nous constatons par l'inspection et la mensuration une légère voussure de la région précordiale; la matité a cepen-

dant diminué de 1 pouce (28 mill.) transversalement, et de 4 lignes (9 mill.) de haut en bas.

La main sent les battements du cœur dans une plus grande étendue qu'hier; ils sont un peu moins forts et soulèvent encore le 5e espace intercostal; le bruit de frottement est plus sourd, diffus, superficiel, et imite assez bien le bruit qu'on produit en *grattant une étoffe avec le bout du doigt;* il masque presque complétement le double claquement valvulaire.

Battements des artères carotides, moins violents et moins bruyants. (*Une saignée; deux vent. scarif. en arrière à droite.*)

13. Le malade a passé une meilleure nuit, et a un peu sué; crachats à peine rouillés; douce moiteur de la peau; pouls à 80-84.

Les battements du cœur sont beaucoup moins forts et soulèvent à peine le 5e espace intercostal; on les sent maintenant au palper dans toute la région précordiale. La matité est de 2 pouces 8 lignes (75 mill.) de haut en bas, et 4 pouces 1 ligne (113 mill.) transversalement. Le bruit de frottement est bien moins prononcé; il n'accompagne même distinctement que la systole, le second bruit du cœur reprend sa clarté; dans la région correspondante à l'orifice auriculo-ventriculaire gauche, existe, outre le bruit de frôlement diffus et superficiel, un vrai bruit de soufflet. (*Looch bl.; thrid. gr.* x *ou* 5 *décigr.; viol. guim.; diète.*)

14. La matité précordiale n'est plus que de 3 pouces 3 lignes (91 mill.) transversalement, et de 2 pouces 6 lignes (70 mill.) de haut en bas. Le double bruit du cœur se fait entendre distinctement à travers le bruit de frottement, qui a beaucoup diminué.

Peau sudorale, d'une chaleur presque normale; pouls souple, à 80; respiration facile.

15 et 16. Visage altéré; tristesse profonde; réponses lentes, prononcées d'un air hébété et indifférent; le pouls est à 72; la respiration à 24; il y a toujours du retentisse-

ment de la voix, et peu de résonnance à la région supérieure de la partie postérieure du côté droit, mais le murmure vésiculaire revient à la région inférieure. — Le bruit de frottement du cœur diminue sensiblement chaque jour. (*Large vésicat. en arrière à droite; eau de poulet.*)

Les jours suivants, la tristesse continue; le malade témoigne un vif désir de revoir son département (Ille-et-Vilaine). Nous nous efforçons vainement de le consoler; dans cet état de nostalgie, il oublie même ses besoins les plus pressants, et plusieurs fois on a été obligé de le sonder. (On élève graduellement la dose de ses aliments.)

Le malade se lève nu, se promène; contracte du dévoiement; puis survient une recrudescence de la pneumonie; le pouls, qui était tombé à 60 pulsations, et avait perdu sa vibrance, s'élève à 128, et redevient vibrant; des saignements de nez se manifestent à plusieurs reprises; la langue est sèche, croûteuse; l'haleine fétide; les crachats prennent un aspect *cendré*, purulent; et la mort arrive le 29 juin. Dès le 24, la matité précordiale n'existait plus que vers l'extrémité inférieure du sternum, et il ne restait plus qu'un très léger bruit de souffle.

Autopsie cadavérique, 22 heures après la mort. (La température de l'air n'a pas été très chaude depuis la mort du malade.)

1° *Habit. extér.* — Demi-marasme; décoloration de la peau; pâleur jaunâtre du visage; nulle trace de décomposition du cadavre.

2° *Org. circul. et respir.* — Le péricarde contient environ deux cuillerées d'une sérosité limpide, un peu jaune. Sa surface interne offre une teinte opaline; dans la portion du péricarde qui se réfléchit autour de l'origine des gros vaisseaux, on rencontre quelques granulations du volume d'un petit grain de chènevis, se détachant facilement de la membrane séreuse, qui est intacte au-dessous d'elles. Distendu par du sang coagulé, le cœur est d'un quart environ

plus gros qu'à l'état normal. Les caillots contenus dans les cavités droites, en grande partie décolorés, fibrineux, adhèrent aux colonnes charnues ainsi qu'aux valvules. La valvule tricuspide est mince et transparente. Vers l'origine de l'artère pulmonaire, l'endocarde offre une plaque d'une teinte opaline et comme laiteuse. Les valvules et la membrane interne de l'artère pulmonaire sont parsemées de plaques d'un rouge vif et vermeil. L'épaisseur des parois de l'oreillette et du ventricule droits est sensiblement normale. La portion du ventricule gauche, la plus voisine de l'orifice auriculaire, contient un caillot fibrineux, ferme, qui se prolonge dans l'aorte en s'amincissant : il est fortement adhérent aux colonnes charnues, ainsi qu'à la valvule bicuspide, autour de laquelle il est comme entortillé. *La portion de l'endocarde qui recouvre cette valvule et les valvules aortiques est d'un rouge plus prononcé et plus vif encore que la portion qui revêt les valvules de l'artère pulmonaire. Les deux lames de la valvule bicuspide et leurs tendons sont épaissis, hypertrophiés; l'épaississement est encore plus marqué aux valvules aortiques, surtout à leur bord libre, qui est boursouflé. Toutes ces valvules sont d'ailleurs bien conformées, et peuvent fermer exactement les orifices gauches. Leur tissu crie légèrement sous l'instrument qui les divise. La rougeur valvulaire s'étend sur la membrane interne de l'oreillette gauche, ou elle est disséminée par plaques. Cette membrane s'enlève par larges lambeaux, et nous a paru notablement épaissie.* Au-dessous d'elle, le tissu musculaire est parfaitement sain. *Même après un lavage réitéré, il est resté quelques petits caillots fibrineux adhérents au bord libre de la valvule bicuspide, et entrelacés avec ses filets tendineux* (ces concrétions ressemblent assez à de petites masses pseudo-membraneuses). La surface interne du ventricule gauche est plutôt pâle que vermeille. L'épaisseur de ses parois, à la base, est de 7 lignes (16 mill.) ; sa cavité est un peu grande.

L'aorte contient, dans toute sa longueur, du sang en

partie coagulé; elle présente une rougeur partielle, distribuée par plaques ou par petits rubans, plus prononcée vers la crosse de l'aorte et les artères qui en naissent, que partout ailleurs; elle s'affaiblit dans l'aorte thoracique, et disparaît presque entièrement dans l'aorte ventrale. Les plaques rouges ne sont pas plus nombreuses dans les régions déclives de l'aorte que dans les autres régions. La membrane interne de l'aorte se détache facilement de la membrane moyenne, qui est tout-à-fait saine.

La veine cave inférieure est en partie remplie par du sang coagulé, et conserve sa blancheur normale.

Le côté gauche de la poitrine contient un verre environ de sérosité sanguinolente. Les lobes supérieur et moyen du poumon droit sont adhérents en haut et en arrière et dans un état d'hépatisation grise. La surface des déchirures de leur tissu offre un aspect grenu, et il en ruisselle par la pression un liquide tout-à-fait purulent. Le ramollissement est tel, qu'il suffit d'appuyer légèrement les doigts pour les enfoncer dans la substance pulmonaire... Le poumon gauche, encore assez crépitant, offre à sa partie postérieure un engouement plus séreux que sanguin...

3° *Org. dig. et annex.* — Rougeur foncée dans la région splénique et pylorique de l'estomac, avec ramollissement léger; ailleurs, teinte un peu ardoisée. Développement des follicules isolés du duodénum et de la fin de l'intestin grêle, où existe une teinte ardoisée de la muqueuse. Rougeur foncée, vineuse, de la membrane interne du gros intestin, avec développement considérable des follicules. On trouve dans cet intestin quelques matières fécales à demi solides et à demi liquides. — Foie un peu développé, présentant vers son bord inférieur un kyste rempli d'une matière melliforme. La vésicule, du volume d'une grosse poire, contient une bile très claire, un peu jaune.

4° *Org. de l'innerv.* — Le cerveau est abreuvé d'une grande quantité de sérosité limpide; le réseau de la pie-

mère est infiltré de ce liquide; on en trouve environ un quart de verre à la base du crâne; les ventricules latéraux en contiennent une bonne quantité, et sont plus amples qu'à l'état normal. Leurs parois n'offrent point de ramollissement. La substance des hémisphères cérébraux, du cervelet et de la moëlle allongée, est d'une bonne consistance, plutôt pâle que rouge ou injectée.

Réflexions. — Cette observation mérite de fixer toute notre attention. Les phénomènes que présentait le malade au moment de l'entrée ne permettaient pas de méconnaître une pleuro-pneumonie, compliquée d'une inflammation des enveloppes du cœur : revenons sur les signes de cette dernière. Notons d'abord qu'avant la maladie aiguë pour laquelle le malade est entré à l'hôpital, il n'avait rien éprouvé qui pût faire soupçonner l'existence d'une ancienne affection du cœur. Analysons maintenant les signes fournis par l'exploration du centre circulatoire et des fonctions de la circulation. Voici ces signes : battements du cœur forts, étendus, accompagnés d'un pouls large, plein et vibrant; matité de la région précordiale dans 5 p. (140 mill.) d'étendue transversalement, et dans 3 p. (84 mill.) verticalement; matité dont le niveau varie selon la position du malade; double bruit de scie, de râpe ou de soufflet dans la région du cœur. Or, je le demande, quelle est l'affection aiguë du cœur, sinon une endo-péricardite, qui ait pu donner lieu aux phénomènes ci-dessus exposés? On dira peut-être qu'il suffisait d'une péricardite pour les produire. Ce fut aussi notre première pensée; mais, considérant que le bruit anormal que nous entendions dans la région précordiale paraissait se passer, au moins en partie, à l'intérieur du cœur, et que l'épanchement dans le péricarde devait être peu considérable, puisqu'il n'empêchait pas complétement de distinguer, à la vue et à la main, de forts battements du cœur; sachant d'ailleurs combien il est commun de rencontrer une endocardite générale ou sim-

plement valvulaire, dans les cas de violente péricardite, nous crûmes devoir admettre l'existence simultanée de la péricardite et de l'endocardite. Au reste, la marche de la maladie et l'ouverture du cadavre confirmèrent notre diagnostic.

Je dis d'abord que la marche de la maladie a prouvé l'existence de l'endocardite : en effet, le bruit de soufflet ou de scie a persisté à une époque où il n'existait plus dans le péricarde aucune lésion à laquelle on pût le rattacher. Il ne pouvait alors être attribué à autre chose qu'aux lésions produites par l'endocardite.

Je dis, en second lieu, que l'ouverture du cadavre a déposé en faveur de notre diagnostic. En effet, ce n'est véritablement qu'à une endocardite que l'on peut rapporter les lésions rencontrées par nous dans la membrane interne du cœur, et spécialement dans les valvules ; savoir, la rougeur par plaques, le boursouflement fongueux du bord libre des valvules aortiques, les concrétions fibrineuses, ou plutôt pseudo-membraneuses adhérentes au bord libre de la valvule bicuspide, enfin l'épaississement de la membrane interne de l'oreillette gauche.

OBSERVATION 70e.

Homme de 27 ans. — Pleuro-pneumonie au troisième degré (suppuration). — Phénomènes typhoïdes. — Mort quinze à vingt jours après le début de la pleuro-pneumonie. — Rougeur de la membrane interne du cœur, avec épaississement ou boursouflement fongueux de la valvule bicuspide (point de lésions semblables dans les cavités droites). — Concrétions sanguines dans les cavités du cœur (celle de l'oreillette gauche est adhérente). — Ramollissement gris, infiltration purulente du poumon droit.

Un maçon, âgé de 27 ans, fut admis à la Clinique le 26 mai 1834. Il était atteint d'une pleuro-pneumonie dont le début remontait à une huitaine de jours, et qui était compliquée de phénomènes bilieux ou gastriques.

Crachats légèrement rouillés, matité, souffle bronchique, bronchophonie à la partie postérieure du côté droit,

toux assez fréquente, oppression; peau sèche, aride, brûlante; pouls à 120, peu développé; langue rouge à la pointe, sèche, râpeuse, fendillée; tension de l'épigastre, gargouillement dans la région iléo-cœcale, céphalalgie, agitation, insomnie. (*Saign. de 3 pal.; boiss. gomm.; diète.*)

Le lendemain 27, peu de changement : appareil typhoïde plus marqué; 48 inspirations; couenne inflammatoire sur le caillot de la saignée d'hier. (*Une doubl. saign.; vent. scarif. à droite.*)

28. Soulagement : pouls à 108, respiration à 28-32; crachats moins rouillés qu'hier, sueurs dans la nuit. *Une saignée.*

29 et 30. Délire par intervalles, avec vociférations et cris aigus. (*Saign.; vésicat.*)

31. Le malade est tranquille; les crachats ne sont pas rouillés.

1er juin. Crachats un peu rouillés, puriformes; un peu de trouble dans les idées.

2. Gémissements continuels; un peu de délire le soir; odeur fétide; langue sèche, brunâtre; peau sèche et chaude; pouls à 116; 32 inspirations.

3. La stupeur est très prononcée; somnolence. — Mort à 3 heures 1/2.

Autopsie cadavérique, 18 heures après la mort.

Org. respir. et circulat. — Le poumon droit est *hépatisé* dans toute son étendue, et recouvert de fausses membranes minces. La pression fait ruisseler, à la surface des incisions pratiquées dans le tissu pulmonaire, un liquide grisâtre, boueux, véritablement purulent. Engouement et splénisation de la partie postérieure du lobe inférieur du poumon gauche...

Le volume du cœur est à peu près normal. Cet organe contient une grande quantité de sang, en caillots décolorés dans les oreillettes et le ventricule droits, liquide dans le ventricule gauche. Le caillot de l'oreillette gauche est légèrement adhé-

reat. Un caillot existe à l'origine de l'aorte, dont les valvules epaissies offrent une rougeur qui résiste au lavage. Cette rougeur est plus pronoucée encore sur la valvule bicuspide, qui est épaissie et boursouflée vers son bord libre. Les valvules des cavités droites sont, au contraire, pâles, décolorées. La membrane interne de l'aorte offre un fond jaune-nankin, sur lequel tranchent quelques rubans rosés. Le caillot rencontré à l'origine du vaisseau s'étend jusqu'à la naissance des artères iliaques où il se termine en pointe. On rencontre çà et là quelques taches jaunes, anciennes.

Nous croyons pouvoir nous abstenir de rapporter ici ce que nous observâmes dans les centres nerveux et l'appareil digestif.

Réflexions. — Dans cette observation, comme dans les précédentes, on voit que les caractères anatomiques de l'endocardite existent à leur maximum d'intensité sur les valvules. Il est des cas où ces valvules portent seules les traces de cette inflammation, comme dans une observation de ce chapitre, rapportée ci-après (1).

OBSERVATION 73e.

Homme de 34 ans. — Pleuro-pneumonie grave du côté gauche avantageusement traitée par la nouvelle formule des émissions sanguines. — Signes d'une endocardite intercurrente. — Diarrhée cholériforme à la suite d'une imprudence de régime; érysipèle œdémateux de la face et de l'avant-bras, suppuration; escarres au sacrum... — Mort. — Point de restes de la pneumonie. — Rougeur, épaississement, boursouflement des valvules gauches du cœur; simple rougeur des valvules droites. — Point de traces d'imbibition.

Scharneck (Pierre), âgé de 34 ans, d'une constitution

(1) En voici deux autres exemples assez remarquables.

Observ. 71e. — Le 28 avril 1829, j'assistai à l'ouverture d'un jeune homme vigoureux, mort d'une pleuro-pneumonie compliquée de péricardite (service de M. Lerminier). — Hépatisation des poumons, fausses membranes pleurétiques, etc. Épanchement purulent et fausses membranes dans le péricarde... Substance charnue du cœur saine.

Rougeur et léger épaississement des valvules du cœur. La membrane intern

délicate, lymphatique, fut admis à la Clinique le 9 juin 1840. Il était atteint depuis quatre jours d'une pleuro-pneumonie gauche au second degré, et occupant, de bas en haut, les quatre cinquièmes postérieurs du poumon.

Le cas était grave. Cependant, sous l'influence de saignées générales et locales, pratiquées d'après la nouvelle formule, cette maladie était complétement enlevée huit jours après l'entrée du malade, bien que le mouvement fébrile n'eût pas entièrement disparu.

Le premier et le second jours, l'exploration du cœur ne nous fournit aucun signe d'endocardite ou de péricardite. Mais les jours suivants, et à partir du 5e surtout (13 juin), des signes d'endocardite se manifestèrent, et le mouvement fébrile nous parut principalement entretenu par cette complication : les battements du cœur, malgré les saignées, étaient forts, accompagnés d'un tintement auriculo-métallique, et les bruits valvulaires étaient *obscurs*, *voilés*, le

---

du cœur, là où elle ne recouvre pas les valvules, celle de l'aorte, de l'artère et des veines pulmonaires, n'offrent aucune trace de rougeur, bien que ces vaisseaux contiennent du sang, en partie liquide, en partie à demi coagulé.

Dans l'observation suivante l'endocardite valvulaire a duré plus longtemps, et a laissé à sa suite non seulement de la rougeur et un léger épaississement, mais un véritable état fongueux de la valvule affectée.

Observ. 72e. — Vers la fin de novembre 1834, nous ouvrîmes une fille de 20 ans, généralement infiltrée et *ascitique*, à la suite d'un érysipèle phlegmoneux de la cuisse.

Visage un peu violet pendant la maladie, oppression. La mort fut hâtée par la gangrène, survenue consécutivement à des mouchetures pratiquées sur les membres infiltrés.

Point de décomposition notable du cadavre.

Cœur atrophié (gros comme un petit œuf), ridé, brun. La cavité du ventricule droit contient à peine le doigt indicateur; la cavité du ventricule gauche est plus petite encore. Membrane interne des cavités droites et valvules correspondantes saines. *Valvule mitrale épaissie, boursouflée, fongueuse, partout d'un rouge foncé.* D'ailleurs, point de rougeur dans les gros vaisseaux veineux ou artériels, bien qu'ils contiennent du sang liquide (la veine-cave surtout).

premier accompagné d'un *souffle assez rude;* le pouls était encore à 96 le 5e et le 6e jour, comme le 1er et le 2e, bien que la pleuro-pneumonie fût alors à peu près complétement enlevée.

16 juin. Pouls à 100; bruit du cœur de plus en plus étouffés, en sorte que l'oreille sent un simple choc, plutôt qu'elle ne distingue le véritable claquement valvulaire. (*Vésicat. rég. préc.; 2 pil. digit. 20 centigr.*)

17. La respiration est tout-à-fait libre; pouls à 96; tic-tac du cœur un peu moins étouffé.

18, 19 et 20. Les bruits du cœur se dégagent sensiblement. (Le malade prend avec plaisir quelques bouillons.)

21. Léger excès de régime, suivi de diarrhée violente, presque cholériforme.

22. Pouls à 100, petit; faiblesse considérable, découragement; persistance de la diarrhée, gargouillement dans les deux flancs; langue un peu sèche, jaune au milieu.

Les jours suivants, le dévoiement se calme; mais, le 29, le visage est le siége d'un érysipèle œdémateux, et le pouls est à 96-100.

1er juillet. Résolution très avancée de l'érysipèle du visage, si ce n'est au nez qui est encore assez fortement pris.

2 et 3 juillet. Léger délire, soubresauts dans les tendons, langue sèche, comme racornie; érysipèle œdémateux de l'avant-bras droit, semblable à celui de la face; formation d'escarre à la région du sacrum; prostration très grande.

Les jours suivants, une suppuration s'établit dans la région du coude, et il survient un décollement considérable de la peau. Le pus est ténu, floconneux, fétide, de mauvaise nature.

Sous l'influence des topiques convenables et d'un régime approprié, les accidents diminuent notablement et le pouls tombe à 84.

Les bruits du cœur, auscultés à diverses reprises, ne reprennent pas entièrement leur clarté normale; cependant

ils sont moins étouffés qu'ils ne l'avaient été précédemment; point de douleur dans la région du cœur, point de matité anormale; autour de la région précordiale, et dans tout le reste du côté gauche, la respiration est parfaitement revenue.

Le 14 juillet, le pouls remonte à 96-100; le dévoiement revient et persiste les jours suivants.

Le malade, réduit à un marasme squelettique, s'affaiblit de plus en plus; les escarrhes s'étendent, la suppuration de l'avant-bras continue, et le malade s'éteint le 24 juillet.

Autopsie cadavérique, 30 heures après la mort (1).

1° *Hab. extér.* — Marasme des plus prononcés. — Point de signes de décomposition cadavérique. Le foyer de suppuration de l'avant-bras ne pénètre pas dans l'articulation du coude. Sa surface est livide, ardoisée, comme dans la gangrène.

2° *Org. circulat. et respirat.* — Très médiocre quantité de sérosité claire dans le péricarde, lequel adhère à la plèvre gauche par un tissu cellulaire accidentel bien organisé et serré. Traces de pseudo-membranes à la surface de l'oreillette droite, et teinte opaline de tout le feuillet cardiaque du péricarde. — Cœur peu volumineux par suite de l'état d'extrême émaciation du sujet.

Aucune trace d'imbibition cadavérique à l'intérieur du cœur et des vaisseaux; *teinte rosée de la membrane interne de l'artère pulmonaire, teinte qui se fonce sur les valvules de cette artère, où elle tire sur le rouge-cerise; valvule tricuspide d'un rouge moins vif que les valvules de l'artère pulmonaire; rougeur cerise de Montmorency dans toute l'étendue des valvules aortiques, lesquelles sont en même temps évidemment* ÉPAISSIES, BOURSOUFLÉES, *et par suite presque entièrement opaques; même*

(1) Avant l'ouverture, on rappela qu'une endocardite intercurrente avait été diagnostiquée, et qu'il devait en exister des traces plus ou moins prononcées sur les valvules.

rougeur et même ÉPAISSISSEMENT *de la valvule bicuspide. La rougeur valvulaire tranche sur le fond opalin de l'endocarde des cavités du ventricule et de l'oreillette, ainsi que sur le fond jaune-nankin de l'origine de l'aorte, où l'on remarque cependant çà et là quelques taches d'un rose pâle.* Dans le reste de son étendue, la membrane interne de l'aorte est d'un jaune pâle, sans aucun mélange de rougeur.

Adhérences celluleuses bien organisées dans tout le côté gauche de la poitrine. Quelques adhérences seulement entre les feuillets opposés de la plèvre droite. Les deux poumons parfaitement sains, souples, sans ramollissement, offrant seulement à leur bord postérieur un peu d'engouement cadavérique.

3° *Org. dig.* — La membrane muqueuse de l'estomac offre une couleur d'un blanc grisâtre; un peu d'injection seulement et de ramollissement (probablement cadavérique) dans la région splénique. Quelques plaques de rougeur dans le jéjunum et l'iléon, sans lésion aucune des follicules isolés ni des glandes de Peyer. Rougeur, injection, très prononcées du cœcum et des diverses divisions du colon; rougeur dont la teinte devient plus foncée à la fin de cet intestin, et dans le rectum en particulier. Du reste, on ne rencontre point d'ulcérations, non plus qu'un développement notable des follicules.

OBSERVATION 74e.

Homme de 38 ans. — Pleuro-pneumonie. — Bruit de frottement péricardique et bruit de soufflet avec fréquence très grande du pouls (140). — Mort. — Plaque pseudo-membraneuse molle sur le péricarde. — Rougeur, épaississement, boursouflement des valvules du cœur, surtout de la mitrale. — Rougeur de l'aorte.

Royer, âgé de 38 ans, d'une constitution assez forte, mais sec et maigre, fut admis à la Clinique, le 1er avril 1837. Il était affecté d'une grave pleuro-pneumonie droite, dont je ne crois pas devoir rapporter l'histoire détaillée, me pro-

posant d'insister particulièrement sur ce qui a trait à la complication du côté du cœur.

4 *et* 5 *avril.* — Les quatrième et cinquième jours après l'entrée, je constatai l'existence d'un *bruit de frottement péricardique, sec, occupant la région correspondante au ventricule gauche du cœur*, sans augmentation notable de l'étendue de la matité de la région précordiale. Ce bruit était superficiel, couvrait le claquement du second temps, et n'était point accompagné de frémissement vibratoire.

6 *et* 7. — Le bruit de frottement péricardique avait presque entièrement disparu sous l'influence du traitement employé.

8. — Par intervalles, un léger bruit de souffle se mêlait au claquement du premier temps.

Tout allait bien, et le malade était au huitième d'aliments, lorsqu'un érysipèle de la face, avec fièvre violente, se déclara les 16 et 17 avril; en même temps, le poumon droit se prit de nouveau. Le 22, le malade était plongé dans un assoupissement presque continuel, avec tremblotement des tendons des muscles des avant-bras; souffle bronchique en arrière à droite, etc.; dévoiement avec selles involontaires.

Au premier temps des battements du cœur, on entendait de nouveau distinctement un bruit de frottement assez superficiel, imitant un bruit de soufflet râpeux; le pouls était à 140 par minute.

23. Mort à 10 h. 1/2 du soir.

Autopsie cadavérique, 12 heures après la mort.

1° Une livre environ (500 gram.) d'une sérosité purulente et floconneuse dans la cavité droite de la plèvre; flocons albumineux et débris de fausses membranes molles sur toute la partie postérieure du poumon droit, lequel est hépatisé en gris à sa partie la plus inférieure, et hépatisé en rouge dans le reste de ses deux tiers postérieurs-inférieurs. Quelques flocons albumineux en arrière et à la base du

poumon gauche avec un peu de sérosité transparente dans la cavité pleurale correspondante ; engouement de ce poumon dans son tiers inférieur-postérieur.

2° 4 à 5 onces (120 à 150 gram.) de sérosité claire dans le péricarde. *A la face antérieure du cœur, vers la base, plaque blanchâtre, encore molle, d'une étendue de 3 lignes (7 mill.) environ transversalement, et de 7 lignes (16 mill.) verticalement ; cette plaque pouvait être facilement détachée du feuillet viscéral du péricarde.*

Toutes les valvules du cœur étoient rouges, à part quelques points où elles offraient une teinte blanche et un aspect nacré ; la rougeur était plus vive sur les valvules gauches que sur les droites. Toutes les valvules, mais spécialement la mitrale, étaient épaissies, boursouflées en même temps que rouges. Les orifices étaient libres. L'aorte offrait aussi, à l'intérieur, une vive rougeur qui se propageait dans les artères iliaques et dans les crurales. Il n'existait aucune altération dite organique des artères ainsi colorées.

Aucun indice d'imbibition sanguine nulle part, le sujet ayant d'ailleurs été ouvert 12 heures seulement après sa mort, et la température de l'atmosphère n'étant pas très élevée.

OBSERVATION 75e.

Jeune homme de 22 ans. — Symptômes de bronchite capillaire générale avec pleuro-pneumonie *bâtarde*. — Plus tard, bruits du cœur étouffés, obscurs, voilés, avec fréquence considérable et persistante des battements de cet organe... — Mort. — Rougeur vive de tout l'endocarde, surtout aux valvules avec boursouflement de la bicuspide ; caillot adhérent, fibrineux, d'un blanc jaunâtre dans les cavités du cœur et dans les artères aorte et pulmonaire. — Point d'imbibition cadavérique. — Traces de bronchite générale et de pleuro-pneumonie.

Janriat, âgé de 22 ans, journalier, est entré à l'hôpital de la Charité (salle Saint-Jean-de-Dieu, n° 13), le 6 juin 1837.

Il se dit malade depuis 9 jours.

Il est à Paris depuis deux mois. — La seule maladie qu'il

ait faite pendant son séjour dans cette ville est celle qui l'amène dans les salles de clinique.

Il y a 9 jours, un rhume dont le malade était affecté depuis déjà 15 jours s'est exaspéré : point de côté au niveau des fausses côtes gauches, augmentant par la toux et les fortes inspirations. Le malade dit ne pas avoir craché de sang.

Les deux premiers jours, il a éprouvé du dévoiement sans colique, et a été atteint de vomissements les deux jours qui ont précédé l'entrée.

Il lui arrive quelquefois de se refroidir quand il est en sueur.

Il n'a fait aucun traitement. — Les sept premiers jours, il a mangé, dit-il, comme à l'ordinaire, et a pris deux fois du vin chaud sucré.

6 juin. — Râle ronflant en avant des deux côtés ; en dehors, à gauche et en bas, râle muqueux devenant de plus en plus fin, à mesure qu'on ausculte plus bas, de manière à imiter le râle crépitant; — tout-à-fait en dehors et toujours à gauche, le bruit respiratoire est mêlé d'un frôlement pleural double ; la résonnance est un peu faible dans le tiers inférieur gauche, en dehors.

Douleur au niveau du sein gauche, augmentant par la toux et les fortes inspirations.

Les bruits du cœur sont sensiblement normaux ; le pouls est à 100, fort, développé, assez résistant, non redoublé, régulier ; chaleur assez modérée ; la respiration est à 28-32 (il n'existe pas de crachats dans le crachoir du malade).

Le bas du visage est jaune, l'haleine aigrelette ; soif augmentée ; inappétence ; bouche mauvaise ; ventre médiocrement développé ; pas de gargouillement ; pas de dévoiement. (Une selle solide hier soir.)

Faiblesse générale. (Le malade est venu en voiture à l'hôpital.)

Diagnostic. *Bronchite générale et capillaire avec un peu de*

pleuro-pneumonie gauche dans le tiers inférieur et externe, au premier degré.

Prescription. *Saignée* 3 *pal. matin; — saignée* 3 *pal. soir, et dans l'intervalle : ventouses, scarif.* 2 *pal. des* deux côtés; catapl. après *les vent.; infus. de viol. et guim. édulc. avec sir. de gomm.; — solut. sir. de gros.; julep béch.; lav. émoll.; diète.*

7. Le malade se trouve bien faible, mais ne sent aucune douleur. — Crachats muqueux, aplatis, cendrés, diffluents, flottant dans un liquide albumineux; — sueurs cette nuit; — le pouls à 120, assez fort, pas notablement redoublé; — la respiration est à 28-32, — *sudamina dans la région des clavicules;* — visage abattu; — les lèvres sèches ainsi que les narines; — langue blanche au milieu, assez humide; — ventre souple, bien conformé, sans douleur, ni gargouillement; — résonnance assez bonne en avant des deux côtés; — à gauche, râle muqueux fin, surtout dans la région externe et un peu postérieure; — résonnance assez bonne en arrière des deux côtés; — râle muqueux si fin qu'il imite le râle sous-crépitant dans le tiers inférieur gauche.

Sang des saignées : 1re saignée : caillot avec quelques vestiges de couenne, soutenant son poids, un peu glutineux; la sérosité est claire. — 2e saignée : en tout semblable à la première.

Sang des ventouses : rondelles assez consistantes, glutineuses.

Le pouls tombe à 104-108, peu après le commencement de la visite. (*Vent. scar. en arr.* 2 *pal. chaque côté; infus. viol. et guim.; solut. sirop gom.; julep béchique avec sirop diacode* 1 *gros* (30 *gram.*); *diète.*)

8. — Expectoration presque nulle : le seul crachat qui existe est muqueux, adhérent au vase; — respiration libre; — le malade a bien dormi la nuit; — pas de sueurs; pouls à 112-116, *un peu redoublé;* peau chaude et sèche; — la respiration à 32; — en avant, résonnance et respiration

bonnes; — en arrière, résonnance assez bonne; râle muqueux très fin, imitant le râle sous-crépitant des deux côtés.

Les bruits du cœur sont un peu étouffés.

Rondelles des ventouses réunies en une masse un peu molle, mais légèrement glutineuses. (*Vent. scar. en arr. des deux côtés 3 pal.; julep avec oxymel scillit. 16 gram.; le reste idem.*)

9. — Crachats exhalant l'odeur spermatique, en quantité médiocre; — peau chaude; — pouls à 128, développé, dur; — à droite, râle muqueux à partir du sommet jusqu'à la base; — à gauche, râle muqueux depuis la fosse sous-épineuse jusqu'en bas; — résonnance faible à droite.

Sérosité des ventouses claire, jaune; — rondelles réunies en une masse assez glutineuse, sans couenne. (*Saignée 3 pal.; vent. scar. en arr. 2 pal. (1 de chaque côté); catapl. en arr.*)

10. — Crachats muqueux en petite quantité, exhalant toujours l'odeur spermatique; — visage bon; — la respiration paraît plus libre; — au toucher, la chaleur a beaucoup diminué (36° sur l'abdomen); — le pouls à 120.

Sérosité de la saignée en petite quantité; — caillot glutineux; — rondelles des ventouses glutineuses, assez consistantes. (*Vésicat. en arr. chaque côté.*)

11. — Crachats séro-muqueux; — pouls à 124; — peau aride, sèche.

12. — Mieux : nulle douleur; — pouls à 124; — crachats muqueux, en petite quantité; — respiration à 32-36; — langue rosée, humide.

13. — Chaleur de la peau modérée, moins de sécheresse; — pouls à 100-104; — respiration à 28-32.

14. — Nuit bonne; — peau sèche et aride; — pouls toujours très fréquent. — Respiration accélérée; — chaleur à 38°; — langue saburrale.

Bruits du cœur sourds, étouffés, avec tintement auriculo-métallique très fort. (*Vésicat. camp. à chaque moll.*)

15. — Sueur du visage acide ; — moiteur générale ; — pouls à 120 ; — langue recouverte d'une couche saburrale.

16. — Respiration à 32 ; — peau chaude, un peu sèche ; — pouls à 124. — Bruits du cœur les mêmes. (*Vent. scar. à la rég. précord. 2 pal.; vésicat. le soir sur la même rég.*)

17. — Chaleur moins forte ; — pas de sueur ; — pouls à 120. — *Bruits du cœur toujours un peu obscurs ; — le tintement auriculo-métallique a disparu.* — Sérosité du sang des ventouses non rougie ; — rondelles réunies en une masse assez consistante, sans couenne. (*Panser le vésicat. avec 3 décigr. digitale en poudre.*)

18. — Ni toux, ni expectoration. — Le malade a dormi un peu cette nuit. — *Bruits du cœur un peu durs, obscurs.* (1 *bouill.*)

19. — Dévoiement (3 selles hier) ; pouls à 128 ; *battements du cœur forts avec un peu d'âpreté* dans les bruits ; développement d'un érysipèle au bras droit. (1 *bouillon ; 1 tasse de lait coupé.*)

20. — Le malade répond à peine aux questions ; abattement considérable.

21. — Prostration considérable ; l'érysipèle descend jusqu'au poignet droit. (*Vésicat. camp. aux moll.*)

22. — Toujours dévoiement avec selles involontaires ; grande stupeur ; tremblotement des tendons des muscles fléchisseurs de l'avant-bras ; pouls à 120-124, filiforme ; respiration à 40 ; langue tremblotante, ainsi que les muscles du visage.

Mort le jour même à midi et demi.

Autopsie cadavérique, 22 heures après la mort.

Organ. respirat. — Sérosité sanguinolente épanchée dans le côté gauche de la poitrine (2 cuillerées environ) ; quelques adhérences à la base du poumon gauche, dont le lobe supérieur est un peu emphysémateux et engoué ; le poumon droit est recouvert de quelques fausses membranes déjà organisées en tissu cellulaire ; il est hépatisé au deuxième degré à sa base.

Les bronches droites et gauches sont notablement dilatées, et laissent écouler, lorsqu'on les incise, de la matière purulente; elles présentent une rougeur violacée d'autant plus foncée qu'on approche davantage de leurs extrémités; les ganglions bronchiques sont très volumineux et un peu ramollis (quelques uns sont d'un gris noirâtre).

Organ. circulat. — L'artère pulmonaire, le ventricule droit et l'oreillette correspondante, contiennent un caillot adhérent, fibrineux, de formation évidemment antérieure à la mort, d'un jaune ambré. L'origine de l'artère pulmonaire présente une rougeur vive, plus foncée encore sur les valvules, d'où elle s'étend dans le ventricule droit, sur la valvule tricuspide (celle-ci est d'un rouge très prononcé); cette rougeur occupe aussi toute l'étendue de l'oreillette droite.

Caillot décoloré, fibrineux, dans l'aorte et le ventricule gauche, se réfléchissant autour de la valvule bicuspide; vive rougeur distribuée par rubans dans l'aorte, rougeur qui, sur les valvules sigmoïdes, est si vive qu'elle rappelle le rouge de feu; la rougeur s'étend à la valvule bicuspide, laquelle présente un léger boursouflement de ses lames, et une teinte opaline en quelques points.

La rougeur de l'aorte ascendante s'étend par bandes dans toute la longueur de l'aorte thoracique. — On ne la rencontre plus dans l'aorte abdominale, ni dans les branches qu'elle fournit.

Nulle part il n'existe la moindre trace d'imbibition cadavérique.

OBSERVATION 76e.

Femme d'environ 20 ans. — Tuberculisation des poumons, surtout du gauche. — Tout-à-coup, sentiment de douleur et d'anxiété dans la région du sein gauche, oppression extrême, palpitement du cœur, bruits valvulaires obscurs, remplacés par un bruit de froissement léger; pouls petit, misérable; pâleur et lividité du visage. — Mort le quatrième jour après les accidents. — Traces d'une ancienne péricardite (adhérences fibreuses très résistantes). — Traces d'une ancienne endocardite valvulaire. — Concrétions récentes, comme pseudo-membraneuses, dans les cavités du cœur. — Rougeur des valvules aortiques. — Tubercules disséminés et excavations tuberculeuses dans les poumons.

Une jeune femme, d'une vingtaine d'années, était entrée dans le service clinique pour une tuberculisation pulmonaire au troisième degré. Elle était dans un état de demi-marasme. Elle ne paraissait pas encore arrivée vers le terme fatal, lorsque, dans les derniers jours de décembre 1834, elle fut prise tout-à-coup d'un étouffement et d'une anxiété extrêmes, avec sentiment de douleur et d'oppression dans la région précordiale et au-dessus du sein. (C'est du côté gauche que nous avions constaté la principale caverne, vers la région axillaire.)

La respiration était à 60 par minute; le pouls petit, misérable, à 120-130. Il existait une matité très étendue dans la région précordiale, matité qui se confondait en haut avec celle due à la tuberculisation pulmonaire.

L'exploration des bruits du cœur était difficile, en raison de la fréquence de la respiration, dont le murmure se mêlait à ces bruits. (Le besoin de respirer était tel, que la malade ne pouvait retenir sa respiration pendant quelques secondes.) Nous constatâmes cependant que les bruits du cœur étaient très obscurs, *étouffés*, et comme remplacés par une sorte de murmure ou de faible froissement. L'impulsion du cœur était médiocre, malgré l'état de palpitement continuel; ses battements étaient réguliers comme ceux du pouls.

Face pâle, livide, profondément altérée.

Nous fîmes appliquer des ventouses scarifiées, puis un vésicatoire. Tout fut inutile, et la malade succomba le quatrième jour après le début des accidents surajoutés aux symptômes de la tuberculisation (30 décembre). L'auscultation pratiquée chaque jour nous fournit les mêmes résultats : le pouls resta petit et misérable; le visage toujours anxié, pâle, blême; les lèvres un peu violacées.

Autopsie cadavérique, 12 heures environ après la mort.

Cœur énorme pour une phthisique, double du poing du sujet. Le volume du cœur tenait à la fois à la distension de cet organe par une grande quantité de sang coagulé, et à l'hypertrophie. A gauche, le péricarde adhérait étroitement à la plèvre pulmonaire, et celle-ci à la plèvre costale. Ces adhérences étaient anciennes, plutôt fibreuses que celluleuses. Aucune trace de pleurésie ou de péricardite aiguës.

La portion du cœur non recouverte par les poumons avait la largeur de la paume de la main. Dans la région externe et postérieure des cavités gauches, le péricarde cardiaque adhérait par un tissu fibreux très résistant au péricarde pariétal. Sur les cavités droites, le péricarde était libre, parsemé de taches laiteuses, fausses membranes *anciennes* qui s'enlevaient facilement avec la pince. Il y avait peu de sérosité dans cette portion du péricarde.

Le sang contenu dans les cavités droites consistait en un énorme caillot blanc, évidemment formé avant la mort, tout-à-fait semblable à de la chair décolorée, à la couenne dite inflammatoire, ou bien encore aux lames du coagulum d'un sac anévrismal. Il distendait le ventricule et l'oreillette, et se prolongeait dans l'artère pulmonaire et la veine-cave. Des portions du caillot étaient intriquées dans les colonnes charnues et dans les tendons valvulaires : là, il formait de petites concrétions arrondies, friables, et un peu moins pâles qu'ailleurs. Nulle rougeur de la membrane interne des cavités droites.

Les trois lames de la valvule tricuspide sont très notablement hypertrophiées, et, à leur bord libre, existent plusieurs petites granulations fibro-cartilagineuses, criant sous le scalpel. La valvule n'était pas déformée, et pouvait fermer son orifice. Hypertrophie médiocre du ventricule droit, qui est dilaté.

Le sang contenu dans les cavités gauches était aussi concrété et décoloré; les caillots ne remplissaient pas complétement ces cavités, et paraissaient moins anciens que ceux des cavités droites. La valvule bicuspide était hypertrophiée et fibro-cartilaginisée à son bord libre, comme la tricuspide. Cette valvule n'était pas non plus déformée, et pouvait fermer son orifice. — Hypertrophie médiocre du ventricule gauche avec dilatation.

Valvules aortiques un peu épaissies, mais bien conformées, *rouges*. Point de rougeur de la membrane interne des cavités gauches ni de celle de l'aorte.

Tubercules disséminés, cavernes dans les poumons, et surtout à gauche.

Réflexions. — Dans ce cas, nous voyons une affection aiguë du cœur entée sur une affection ancienne, savoir: l'épaississement des valvules, l'adhérence fibreuse du péricarde, etc.

Nous avons cru devoir désigner sous le titre d'endocardite l'affection aiguë qui a précipité la fin de cette malade. En effet, les accidents survenus tout-à-coup dans les derniers jours ne pouvaient réellement être attribués qu'à une pleuro-péricardite ou à une endocardite aiguë. Or, nous n'avons trouvé aucun indice, aucun vestige de pleurésie ni de péricardite récente. Ce n'est donc qu'à l'endocardite que nous pouvons rattacher les accidents dont il s'agit. La formation d'énormes concrétions adhérentes, entortillées autour des tendons et des lames valvulaires, le prolongement de ces concrétions dans les gros vaisseaux, voilà une circonstance qui nous explique plusieurs des phénomènes

observés, tels que la petitesse extrême du pouls, la pâleur, la tendance aux lipothymies, à la suffocation et l'anxiété.

Dira-t-on que les concrétions du cœur n'étaient pas l'effet d'une endocardite? Je me suis fait bien souvent moi-même cette objection, soit à l'occasion de ce fait, soit à l'occasion de faits analogues. Or, après avoir bien pesé cette objection, j'ai pensé qu'elle était plus spécieuse que solide. Sans doute il est un grand nombre de cas où des concrétions sanguines du cœur sont indépendantes d'une endocardite; mais lorsque, chez un individu qui a présenté des symptômes tels que ceux offerts par cette malade, on rencontre des concrétions évidemment formées avant la mort, décolorées, adhérentes, à demi organisées, analogues à de fausses membranes pelotonnées ou à la couenne inflammatoire, avec rougeur des valvules, n'est-il pas infiniment probable, pour ne pas dire certain, qu'elles ont été l'effet d'une endocardite?

TROISIÈME SÉRIE.

OBSERVATIONS D'ENDOCARDITE CONSÉCUTIVE A UNE PHLÉBITE.

OBSERVATION 77e.

Homme de 30 ans. — Pleuro-pneumonie heureusement combattue par les saignées. — Phlébite consécutive à une saignée. — Fièvre avec phénomènes typhoïdes. — Mort dans le premier septenaire après le diagnostic de la phlébite. — Rougeur très forte de la membrane interne des cavités droites du cœur, avec concrétions sanguines (point de rougeur des cavités gauches). — Rougeur, épaississement des veines enflammées, sans présence de pus dans leur cavité.

Un jardinier, âgé de 30 ans, fut admis à la Clinique, le 26 juin 1833. Il était affecté d'une pleuro-pneumonie aiguë, qui fut combattue heureusement par les saignées abondantes, et répétées coup sur coup. Le 2 juillet, le pouls était à 72, la respiration à 24, et le murmure vésiculaire était revenu presque à son état normal. Le malade prenait des bouillons, des potages et quelques cerises.

Cependant, le 3 juillet, nous observons un mouvement

fébrile assez marqué, et le malade dit avoir éprouvé des frissons, suivis d'une forte chaleur.

4. Les frissons ont encore eu lieu, alternant avec des sueurs abondantes, *comme si le malade eût éprouvé un véritable accès de fièvre intermittente;* oppression; pouls à 108-112; soif considérable; visage altéré, grippé. (6 *décigr. de sulfate de kinine à la surface d'un vésicatoire.*)

5. Visage plus altéré, plus jaune, air de stupeur.

Ne trouvant aucun rapport entre l'état actuel du malade et sa pleuro-pneumonie, nous redoublons nos interrogations, et nous apprenons qu'à la suite de la dernière saignée le bras est devenu douloureux, et qu'il s'est gonflé. Nous ne tardons pas à constater l'existence d'une phlébite, et tous les accidents nous sont alors expliqués. Il s'écoule à travers l'ouverture de la veine restée béante, du pus, ou de la sérosité grumeleuse; le membre est le siége d'un empâtement général, et médiocrement douloureux dans le trajet de ses veines, lesquelles ne sont pas cependant transformées en cordons rouges et saillants au-dessous de la peau.

État d'anxiété, accompagné d'un léger trouble des fonctions intellectuelles; parole brève, saccadée; chaleur vive, et aridité de la peau; langue sèche, grillée; haleine fétide, aigrelette, piquante; respiration précipitée; pouls à 100. (20 *sangsues à l'avant-bras, bains locaux; cataplasmes; lavements; diète.*)

Le malade succombe le même jour, à 9 heures du soir.

Autopsie cadavérique, le lendemain à huit heures du matin (onze heures seulement après la mort).

1° Appareil sanguin. — *Le cœur est volumineux, flasque, mou. Les cavités droites contiennent des caillots de sang, en partie noirâtres, en partie décolorés; les cavités gauches n'en contiennent pas. La membrane interne du cœur droit est très rouge; celle du cœur gauche conserve sa teinte normale. Les valvules de l'artère pulmonaire et la membrane interne de ce vaisseau et de ses ramifications offrent une rougeur très pro-*

noncée (des caillots se rencontrent dans quelques unes des divisions de l'artère pulmonaire). L'aorte offre à l'intérieur une rougeur pointillée, moins foncée que celle de l'artère pulmonaire.

Les parois de la veine basilique sont épaissies; sa membrane interne présente une rougeur qui est uniforme dans ses ramifications, et distribuée par plaques en remontant vers l'aisselle; le sang qu'elle contient est liquide (on n'y trouve pas de véritable pus); la surface interne de la veine est ridée et comme chagrinée; l'épaississement des parois du vaisseau disparaît au-delà de l'aisselle, mais la rougeur se continue jusqu'au cœur. Les veines profondes du bras sont rouges intérieurement, mais non épaissies. Les veines du bras sain ne présentent point de rougeur, et leur surface interne est lisse et polie. — La membrane interne de la veine cave inférieure est fortement colorée en un rouge cuivreux, couleur qui s'étend jusque dans les veines iliaques et crurales.

2° *Org. respir.* — Les poumons sont encore chauds : le gauche est tapissé d'une fausse-membrane fibro-celluleuse, superposée à la plèvre, qui est mince et transparente comme à l'état normal; il crépite très bien à sa partie antérieure; mais en arrière il est splénisé et gorgé de sérosité. Son tissu se déchire facilement, et la surface de la déchirure offre une couleur d'un rouge brun et un aspect grenu. Le poumon droit est mou, souple, élastique, si ce n'est en arrière, où l'on observe une congestion séreuse. — Bronches saines.

3° *Org. de l'innerv.* — La surface du cerveau est humectée de sérosité; pie-mère soulevée par quelques bulles de gaz; quelques cuillerées de sérosité à la base du crâne et dans les ventricules. Substance cérébrale blanche, peu injectée, d'une bonne consistance.

Réflexions. — Il serait bien difficile de nier la nature inflammatoire de la rougeur de la membrane interne du cœur droit, dans le cas que nous venons de rapporter. En effet, elle n'est en quelque sorte que la continuation d'une rougeur de veines manifestement enflammées; et l'autopsie

cadavérique a été faite à une époque si voisine de la mort, que l'imbibition cadavérique n'avait pas assurément eu le temps de s'opérer. Notez d'ailleurs que la rougeur n'était point générale, et que son intensité était d'autant plus prononcée, qu'on l'examinait dans des points plus rapprochés du foyer primitif de l'inflammation.

Ici nous ne disons pas qu'il y a eu inflammation, parce que la membrane interne du système veineux est rouge, mais plutôt que cette rougeur est *inflammatoire*, parce que nous avions constaté tous les autres signes d'une inflammation veineuse.

Les caillots des cavités droites et de l'artère pulmonaire n'étaient probablement pas entièrement indépendants de la phlébo-endocardite.

OBSERVATION 78e.

Homme de 27 ans. — Inflammation traumatique du membre inférieur gauche, terminée par la gangrène. — Fièvre violente, avec phénomènes dits ataxo-adynamiques. — Mort le cinquième jour. — Rougeur de la membrane interne du cœur, et surtout des valvules ; même rougeur de la membrane interne du système veineux en général, mais spécialement des veines du membre inférieur gauche et de la veine-cave inférieure, dans laquelle existent une sanie purulente et des gaz. — Concrétion sanguine dans les cavités droites du cœur.

Un homme de 27 ans, d'une très forte constitution, carrier, fut apporté à l'hôpital Cochin dans les premiers jours de janvier 1825. Une énorme pierre venait de lui tomber sur le membre inférieur gauche : une plaie affreuse avec attrition de toutes les parties molles, existait à la partie externe et postérieure de la jambe, et fournissait du sang en abondance; décollement de la peau dans une grande étendue; contusion violente et infiltration sanguine de la cuisse en plusieurs points ; tumeur sanguine autour du genou. Une fièvre violente ne tarde pas à se déclarer ; pouls dur, fréquent et fort, agitation, délire. Cependant la plaie et toutes les parties environnantes s'enflamment et tombent

rapidement en gangrène; la cuisse, tuméfiée à la fois par l'infiltration sanguine et la fluxion inflammatoire, devient aussi emphysémateuse et résonne comme un tambour quand on la frappe. Le malade est dans une prostration profonde, son ventre se météorise, et il succombe dans un état typhoïde et vraiment putride, le cinquième jour après son entrée.

L'ouverture du cadavre ne fut faite que 40 heures après la mort; mais, comme on était alors au mois de janvier, le cadavre était à peu près tel qu'au moment de la mort, et les altérations que nous allons indiquer étaient très probablement le résultat de la phlébo-endocardite, suite de l'inflammation gangréneuse externe.

Les veines des membres inférieurs et la veine cave ascendante, qui était distendue par des gaz, ne contenaient que quelques atomes d'un sang décomposé, sorte de *sanie purulente, brune ou jaunâtre, grasse, grumeleuse, légèrement agglutinée à la membrane interne: celle-ci était d'un rouge brunâtre, même dans les veines qui ne contenaient pas de sang, la saphène, par exemple* (1). *La rougeur de la membrane interne des veines se prolongeait dans les cavités du cœur, surtout autour des valvules, ainsi que dans l'artère et les veines pulmonaires. La membrane interne de l'aorte et des artères qui en naissent était également rouge; mais sa rougeur était vive, écarlate et non brunâtre ou noirâtre, comme celle du système veineux. La membrane du système sanguin ainsi rougie se détachait avec une grande facilité.—Le cœur était ramolli et crépitait comme les poumons en raison de l'infiltration gazeuse dont il était le siége. Une concrétion sanguine se rencontrait dans les cavités droites du cœur; l'aorte était vide.*

Réflexions. — Si ce malade n'avait pas présenté pendant la vie les symptômes évidents d'une inflammation trauma-

(1) La veine crurale, au contraire, contenait une certaine quantité de sang coagulé, analogue à de la lie de vin.

tique du système veineux, on pourrait, jusqu'à un certain point, rapporter la rougeur de la membrane interne du cœur à une imbibition purement cadavérique. J'ai observé un trop grand nombre de cas dans lesquels cette rougeur est due à cette dernière cause, pour attribuer, sans un mûr examen, une rougeur donnée du cœur à une inflammation de sa membrane interne. Au reste, je conviens que le cas précédent peut, à la rigueur, fournir matière à quelque discussion.

OBSERVATION 79e.

Homme d'environ 50 ans. — Foyer de suppuration dans les parois abdominales. — Fièvre avec phénomènes typhoïdes. — Mort au bout d'une quinzaine de jours. — Rougeur de la membrane interne du cœur et des valvules, avec épaississement de ces dernières ; rougeur des veines pulmonaires, de la veine-cave, etc

Un homme, âgé de 50 ans environ, se disant ancien compagnon d'armes du maréchal Marmont (1), brun, fortement constitué, déjà depuis assez long-temps habituellement *catarrheux* ou *asthmatique* (ce sont ses expressions), se livrant néanmoins à des travaux pénibles, fut admis à la clinique de la Charité, au mois d'août 1832, atteint alors d'une double pneumonie au premier degré, et dont nous le traitâmes avec succès.

A sa sortie, il conservait seulement encore cette facilité d'essoufflement et ces autres accidents qu'il rapportait à son *asthme habituel.*

Dans le courant du mois d'octobre 1832, cet homme revint dans notre service, offrant un état d'oppression et d'étouffement tel, qu'à chaque instant il était sur le point de suffoquer. Ses crachats étaient ensanglantés, le côté droit douloureux. Du râle crépitant se faisait entendre dans

(1) Il montre avec une sorte d'orgueil une cicatrice qu'il assure être la suite d'une blessure qu'il reçut dans un duel avec le maréchal, alors, dit-il, simple soldat ou sergent.

tous les points du thorax correspondant aux lobes supérieur et moyen du poumon droit (en quelques points la respiration était presque nulle); il y avait de la bronchophonie; la percussion fournissait un son moins clair qu'à l'état normal.

Une nouvelle pneumonie chez un homme qui nous paraissait atteint de lésions anciennes du cœur et des gros vaisseaux, et accompagnée d'une imminente suffocation, était au-dessus de nos ressources.

Toutefois, rien ne fut négligé pour soulager le malade. Trois larges saignées, des sangsues et un vésicatoire sur le côté malade, diminuèrent de la manière la plus notable l'oppression, et un commencement de résolution semblait s'opérer. Mais la persistance de la prostration, une certaine lividité de la face, la chaleur de la peau, la fréquence du pouls (sans irrégularité ni inégalité), symptômes auxquels vinrent se joindre de la diarrhée, de la sécheresse de la langue, de la fuliginosité de la bouche, nous firent persister dans le fâcheux pronostic que nous avions porté.

L'expectoration devint de plus en plus difficile; la prostration telle, qu'on ne pouvait presque faire exécuter aucun mouvement au malade. Les symptômes *typhoïdes* firent des progrès; le visage *s'hippocratisa* complétement; il survint un peu de désordre dans les idées, et le malade, auquel depuis quelques jours nous n'avions pas cru devoir refuser un peu de vin (son état étant évidemment désespéré), succomba le 5 novembre dans la soirée.

Autopsie cadavérique, le 6, à huit heures du matin (12 à 14 heures après la mort).

1° *Habit. extér.* — Il n'existe pas la moindre trace de putréfaction.

Cadavre d'un homme fortement constitué, conservant encore de l'embonpoint.

En incisant les parois abdominales, on rencontre *une infiltration purulente assez récente de la région du flanc, dans*

une étendue supérieure à celle de la paume de la main ; suppuration que rien n'avait fait soupçonner pendant la vie. — Pas d'infiltration séreuse des membres.

2° *Org. digest. et annex.* — Sérosité dans les parties latérales de l'abdomen (une pinte environ) ; intestins lavés ; foie granuleux à la surface (*cirrhose* par hypertrophie des granulations jaunes), ratatiné, dense, moins volumineux que dans l'état normal. (L'élément rouge paraît presque complétement atrophié.) Peu de sang dans le système de la veine porte, qui offre intérieurement une teinte un peu rouge.

Vésicule contenant de la bile verdâtre, un peu claire. Membrane muqueuse de l'estomac un peu brune, très mince et détruite en quelques points du grand cul-de-sac. Pâleur générale de la muqueuse de l'intestin grêle, qui paraît sous tous les rapports intacte ; teinte ardoisée de la muqueuse du cœcum et du commencement du colon ; couleur grisâtre de tout le reste du gros intestin ; point d'ulcérations ni de granulations. — Rate un peu volumineuse, un peu molle ; granulations vers son sommet. — Reins et vessie sans notable lésion.

3° *Org. respirat. et circulat.* — Poumon droit adhérent aux parois pectorales par un tissu celluleux, dense et bien organisé ; engorgement de tout le lobe supérieur et d'une portion du lobe moyen de ce poumon, qui crépite à peine ; le liquide qui l'engoue est plus séreux que sanguin et purulent : il en ruisselle par la pression ; le tissu se déchire plus facilement que dans l'état normal ; en quelques points de la surface de ce poumon, teinte rouge produite par une sorte d'ecchymose superficielle. Rougeur foncée et épaississement de la muqueuse bronchique. Mucosités et écume abondante dans les rameaux et ramifications bronchiques. — Le poumon gauche est léger, souple.

Les divisions des veines pulmonaires sont d'un rouge un peu

brun à l'intérieur, plus dans le poumon gauche que dans l'autre.

Le cœur est un peu plus volumineux que dans l'état normal (plus gros que le poing) ; sa largeur surtout est augmentée. Il est un peu flasque (pas de sérosité dans le péricarde). Les oreillettes sont très amples, à parois un peu épaissies; *leur membrane interne est rouge comme celle des veines pulmonaires, et se détache assez facilement; les orifices sont dilatés notablement; les valvules sont rouges en divers points; la mitrale est épaissie et parsemée de quelques plaques blanches ou jaunâtres; de semblables plaques existent à la base des valvules aortiques.* L'aorte, dans toute son étendue, est hérissée de plaques de même nature, inégales, et une matière athéromateuse existe vers la convexité de sa crosse, au-dessous de la membrane interne; celle-ci est parsemée de bandes rouges dans toute son étendue, séparées par quelques lignes blanches (en quelques points la rougeur est continue); cette rougeur est assez vive, vermeille dans l'aorte abdominale, où elle ne paraît pas affecter de préférence la partie déclive. Toutes ces lésions se prolongent en s'affaiblissant dans les divisions de l'aorte supérieure et de l'aorte inférieure.

La membrane interne de la veine cave est également rouge; mais d'un rouge plus foncé, moins vermeil (1).

---

(1) Il n'existait pas la moindre trace de putréfaction ; la température était froide, et l'ouverture a été faite 12 heures seulement après la mort. C'est donc bien là un cas où l'on peut nier difficilement la nature inflammatoire de la rougeur du système sanguin.

Le foyer de suppuration, dont nous n'avions pas reconnu la présence pendant la vie, a sans doute exercé une influence considérable dans le développement des phénomènes fébriles et typhoïdes.

QUATRIÈME SÉRIE.

OBSERVATIONS D'ENDOCARDITE CHEZ DES SUJETS ATTEINTS DE FIÈVRE DITE TYPHOÏDE OU DE FIÈVRES ÉRUPTIVES.

OBSERVATION 80e.

Jeune homme de 18 ans. — Symptômes de la maladie dite fièvre typhoïde; plus tard, bruit de soufflet pendant la systole du cœur ou au premier temps; pouls accompagné d'un frémissement vibratoire, comme convulsif et vibrant; accélération de la respiration. — Mort. — Rougeur, épaississement des valvules gauches du cœur; concrétions fibrineuses sur ces mêmes valvules avec érosion; perforation de l'aorte à sa base, et par suite communication de ce vaisseau avec l'oreillette gauche.

Sarpach, âgé de 18 ans, ébéniste, d'une constitution de force moyenne, lymphatique, habitant Paris depuis deux ans, déclarait huit jours de maladie lorsqu'il fut admis à la Clinique, le 24 juillet 1857.

La maladie avait débuté par de la céphalalgie, la perte de l'appétit, des étourdissements et une faiblesse générale.

Trois jours avant de tomber malade, ce jeune homme disait avoir commis un excès de régime à la barrière.

Il s'alita dès les premiers jours et diminua la quantité de ses aliments ordinaires, mais sans se soumettre à une diète absolue. — Il se rendit à pied à l'hôpital.

24 au soir. Toux avec douleur sous-sternale; pas de crachats; résonnance bonne en avant, mais faible en arrière des deux côtes; respiration un peu sèche en avant, un peu faible en arrière.

Pouls à 104, assez résistant, régulier; rien de notable pour les bruits du cœur.

Langue rosée, humide; un peu de ballonnement du ventre avec gargouillement dans la région iléo-cœcale; une seule selle par jour.

Céphalalgie frontale; tournoiement de tête sans bourdonnement ni tintement d'oreilles; pas d'épistaxis.

25. Air d'abattement; pesanteur et tournoiements de tête

en se levant ; sommeil passable ; réponses nettes ; un peu d'hébétude dans le regard ; point d'éruption typhoïde.

Lèvres et narines un peu sèches, pourtour de la bouche jaune ; langue rosée, humide, avec pupilles un peu développées ; salive non acide, haleine aigrelette, inappétence, soif vive ; ballonnement de la région sous-ombilicale sans douleur ; quelques borborygmes dans le flanc droit.

Chaleur assez modérée, à 34-35° c. sur le ventre ; point de sueurs ni de sudamina ; pouls à 84-88, assez développé, mais mou et redoublé.

Respiration à 24 ; murmure vésiculaire faible en arrière en bas des deux côtes, un peu humide. — (*Saign. 3 pal., matin et soir ; vent. scarif. ventre 3 pal. ; sol. sir. gom. chlorur. ; solut. sirop. gros. ; catap. chlor. ; lav. émoll. ; diète.*

26. Un peu de mieux ; ventre encore ballonné ; deux selles.

Pas de couenne sur les caillots des saignées, lesquels ne sont pas rétractés et se rompent facilement. — Les rondelles des ventouses sont molles, petites, en grumeaux.

Depuis la seconde saignée, il existe un bruit de diable sibilant ou musical dans la carotide droite et un léger souffle au premier temps dans la région précordiale. — (*Vent. scarif. abdom. 3 pal. — Le reste idem.* — Les ventouses ne furent pas appliquées.)

27. Assez bien ; moiteur légère avec quelques sudamina dans les régions sous-claviculaires ; pouls à 84-88, mou, comme fluctuant, non redoublé ; le reste à peu près comme la veille. — (*Vent. scarif. abdom. 3 pal. — Le reste idem.*)

28. Persistance de la céphalalgie ; réponses brèves, brusques ; *respiration accélérée ;* pas de toux ; toujours *bruit de diable* dans la carotide droite.

Sang des ventouses mou. — (*vent. scarif. 2 pal. à chaque apophy. mast.*)

29. Pouls à 88-92, fluctuant, avec bruissement ou frémissement vibratoire ; du reste, à peu près même état. (*Glace pilée sur la tête.*)

30. Pouls développé, mais très mou, à 100; un peu de tension sans douleur ni gargouillement dans le flanc droit.

Respiration très accélérée; crachats visqueux, les uns muqueux, les autres albumineux. — (*Compr. vinaig. sur le front.*)

31. Pouls à 96, fluctuant. mais assez large, *saccadé*, *convulsif, vibrant; respiration toujours très accélérée;* tension, ballonnement, gargouillement dans la région iléo-cœcale. On ne trouve rien d'anormal dans les bruits du cœur, si ce n'est un peu de souffle au premier temps. — (*Vésic. camph. aux mollets.*)

1er août. Pouls à 108-112; sentiment de froid et tremblottement des membres; respiration toujours très accélérée. — (*Lav. musc* 15 *centig.*)

2. Le bruit de soufflet au premier temps est très prononcé; pouls à 92-96, toujours mou et fluctuant...

3. Le malade dit se trouver un peu mieux; moiteur; pouls à 96, toujours mou et en même temps comme convulsif, fluctuant, avec frémissement vibratoire; le bruit de souffle du cœur toujours très marqué...

4. Sueur générale, pouls comme la veille (il s'est élevé à 120 le soir, et le malade en délire a voulu se lever). — (*Un bouillon. — Le reste idem.*)

5. Pouls à 112-116, d'ailleurs le même... ballonnement du ventre, gargouillement iléo-cœcal. (*Même prescription.*)

6 et 7. Peu de changement; persistance de l'état indiqué du pouls et du souffle à la région précordiale; agitation nerveuse, spasmodique. (*Vésicat. aux cuisses, le* 7; *bouill., gelée de groseilles, un léger pot. au riz.*)

8. Cette nuit, le malade a arraché ses vésicatoires; pouls à 120; même agitation nerveuse et comme spasmodique au milieu de laquelle le malade succombe à 11 heures du soir.

Autopsie cadavérique, 10 heures après la mort.

1° *Habit. extér.* — Aucune trace de décomposition cada-

vérique ; aucun indice d'imbibition cadavérique des tissus.

2° *Org. digest. et annex.* — Estomac fortement dilaté par des gaz ; sa membrane muqueuse est d'un blanc un peu mat, assez molle (nulle part elle ne présente de rougeur ni d'injection). Le duodénum et le jéjunum contiennent une grande quantité de bile, et offrent çà et là une rougeur *lilas* ou *hortensia*. En tirant vers la fin de l'iléon on aperçoit une éruption de granulations qui devient de plus en plus confluente, à mesure qu'on approche de la valvule iléo-cœcale, accompagnée dans plusieurs points d'une belle injection. Cette éruption granuleuse et l'injection rouge se rencontrent aussi dans le cœcum et dans les trois portions du colon. Point d'ulcération ni d'autre altération notable des glandes de Peyer. Ganglions mésentériques volumineux, tuméfiés, quelques uns offrant un état crétacé et fournissant à la pression une matière tuberculeuse (altération évidemment antérieure à la maladie à laquelle le sujet a succombé).

Les ganglions du grand sympathique *ont paru* très développés. — Foie volumineux, facile à déchirer.

L'urine que contient la vessie est encore chaude ; la membrane muqueuse vésicale est d'un beau blanc.

3° *Org. circulat. et respirat.* — Il existe sur la pointe du cœur de petites masses de matière fibrineuse, blanchâtre, quelques granulations pseudo-membraneuses sur l'oreillette droite et l'origine de l'artère pulmonaire. D'un bon tiers plus volumineux qu'à l'état normal, cet organe est gorgé de caillots de sang ; un de ces caillots remplit et distend les cavités droites : il est fibrineux, d'un blanc un peu jaune, ce qui lui donne quelque ressemblance avec une masse de graisse. La membrane interne de ces cavités et celle de l'artère pulmonaire offrent une teinte d'un blanc mat. La valvule tricuspide, bien conformée, est un peu boursouflée et légèrement opaline ; il en est de même des valvules de l'artère pulmonaire. Les parois du ventricule

droit, sensiblement épaissies, ont 3 lignes (7 millim.) d'épaisseur vers la base.

Le ventricule gauche contient un caillot volumineux, élastique, en partie décoloré, et dont une portion, adhérente à deux des valvules de l'artère aorte, forme une masse de la grosseur d'une amande, inégale et grenue à sa surface, à l'instar d'un calcul *mural*. Détachée des valvules auxquelles elle adhère, et pressée entre les doigts, cette masse s'est écrasée comme une sorte de matière athéromateuse. Une partie de cette concrétion, friable et granuleuse, est restée, après l'ablation, adhérente à la surface des valvules aortiques indiquées, d'où la concrétion fibrineuse s'étendait à la valvule mitrale. Comme déchirées à leur bord libre, les valvules aortiques sont considérablement épaissies ailleurs, mais l'épaississement tient en partie à la présence de la couche fibrineuse qui les tapisse. Elles offrent, ainsi que la valvule mitrale, une rougeur rosée qui tranche sur la couleur jaune-nankin pâle de la membrane interne de l'aorte. En examinant de plus près et avec un nouveau soin les valvules aortiques, on s'aperçoit qu'outre la déchirure indiquée, il existe à la base même de l'aorte ou à l'insertion de ses valvules une perforation qui la fait communiquer avec l'oreillette gauche : cette perforation admet le bout du petit doigt, et offre une circonférence frangée. Cette ouverture accidentelle était obstruée par une masse grenue, fibrineuse, analogue à celle décrite plus haut, et comme celle-ci, offrait la grosseur d'une amande. L'orifice aortique était en partie obstrué par la présence des masses fibrineuses dont il vient d'être question.

La valvule bicuspide, d'un rouge un peu plus prononcé que celui des valvules aortiques, était généralement épaissie et comme fongueuse (son bord libre était induré, un peu cartilaginisé, lésion probablement antérieure à celles qui viennent d'être décrites). Toute la membrane interne

des cavités gauches offre une couleur d'un rouge brique mêlée d'une teinte opaline. Il n'existe réellement aucune trace d'imbibition cadavérique dans les diverses cavités du cœur, non plus que dans celle des gros vaisseaux.

Épanchement d'une médiocre quantité d'une sérosité légèrement rougie dans les deux côtés de la poitrine, mais principalement dans le côté droit. La partie postérieure de chaque poumon crépite à peine à la pression, et offre une consistance analogue à celle de la rate; elle se déchire facilement, et il s'en écoule à la pression un liquide spumeux, séro-sanguinolent pour le poumon gauche, plus épais, lie de vin pour le droit. (*Splénisation.*)

4° *Centres nerveux.* — Rien de bien notable.

OBSERVATION 81e.

Jeune homme de 23 ans. — Symptômes de rougeole avec faible éruption, fièvre forte, et bronchite capillaire intense mêlée de pneumonie bâtarde ou lobulaire. — Plus tard, obscureissement des bruits du cœur, bruit de soufflet au premier temps. — Mort. — Caillot fibrineux, couenneux, blanc, dans les cavités du cœur; rougeur des valvules gauches avec granulations sur la bieuspide, sans aucune trace d'imbibition cadavérique. — Traces d'inflammation avec suppuration des bronches et du poumon; emphysème.

L'héram, âgé de 23 ans, maçon, d'une constitution de force moyenne, était malade depuis quatre jours, lorsqu'il fut admis à la Clinique, le 28 juin 1837.

Il y a quatre jours, frisson; mal de tête; *brûlement et picotement des yeux; rhume de cerveau* (coryza); *rhume de poitrine* avec fièvre forte.

Depuis le commencement de sa maladie, le malade a gardé le lit. Un de ses amis a eu dans son voisinage la rougeole.

22 *juin, soir.* Céphalalgie générale, mais surtout frontale; paupières tuméfiées; yeux rouges et larmoyants; bas du visage jaune; point d'étourdissements ni de bourdonnements d'oreilles, ni d'épistaxis, coryza; éternument;

picotements au nez; chaleur élevée et sécheresse de la peau qui offre en arrière du tronc quelques taches rouges discrètes, *rubéoliques*, *mêlées à des traces* de piqûres de puce et à une éruption de prurigo; lèvres sèches; langue rouge à sa circonférence, un peu blanchâtre au milieu; soif vive; inappétence; bouche amère (depuis son entrée le malade a vomi trois fois la tisane qu'il avait prise); ventre indolent; un peu de gargouillement dans le flanc droit; deux selles liquides aujourd'hui, sans coliques; pouls à 120, plein, assez résistant, médiocrement développé; toux fréquente avec douleur sous-sternale et picotement au larynx; crachats muqueux, opaques, floconneux; résonnance bonne partout; respiration sèche en avant des deux côtés, avec râle muqueux à droite; râle muqueux en arrière des deux côtés, très fin en bas des deux côtés, où il se rapproche du râle sous-crépitant.

Courbature; faiblesse; le malade est venu à pied à l'hôpital, mais il a été obligé de s'arrêter deux fois en route. (*Saignée de 4 palettes.*)

29. Toux; larmoiement; éruption générale de taches rouges et discrètes, à peine élevées au-dessus du niveau de la peau, évidemment *rubéoliques*; peau chaude et sèche; prostration et gémissements; pouls à 104, passablement développé et redoublé; deux vomissements depuis hier soir; pas de rougeur ni de gonflement notable au fond de la bouche; gargouillement dans les flancs; deux selles liquides depuis hier soir; à droite en arrière, râle muqueux, fin et voisin du râle crépitant tout-à-fait en bas; râle muqueux, fin et sec, imitant le râle crépitant à droite, en avant, en bas; respiration sèche ailleurs. Bruits du cœur secs; battements forts, accompagnés d'un tintement auriculo-métallique; température abdominale à 37° c.

Caillot de la saignée non rétracté avec couenne mince et facile à déchirer, se cassant net. (*Saignée de 3 pal.; vent. scarif. côté droit 3 pal.; catapl. sur le côté; viol. guim. sir.*

gomme; sol. sir. gros.; 1/2 *lavem. amidon; catapl. sur le ventre; diète.*)

30. Crachats muqueux, détachés, en grumeaux, jaunes-verdâtres, nageant dans un liquide albumineux; pouls à 112-116; chaleur vive; sécheresse et aridité de la peau (température abdominale à 36° c.); éruption rubéolique peu marquée et peu abondante; enchifrènement et enrouement; râle muqueux, fin à droite en avant; à gauche et à droite en arrière résonnance faible dans les 2/3 inférieurs où existe un râle fin, plutôt crépitant que muqueux; 32 à 36 inspirations.

Bruits du cœur obscurcis, *voilés.*

Couenne mince, incomplète, molle et demi-transparente sur le caillot de la saignée, qui est mou; sérosité du sang des ventouses rougie; rondelles amorphes, confondues en une sorte de magma. (*Saignée de* 3 *pal.; vent. scarif. sur la rég. du cœur* 2 *pal., sur le reste de la poit.* 2 *pal.; lav.; diète.*)

1er *juillet.* Point de soulagement : abattement et prostration; pouls à 124-128; chaleur élevée et sécheresse de la peau.

Bruits du cœur de plus en plus étouffés.

Râle muqueux fin des deux côtés en avant et en arrière en bas, surtout à droite; crachats les mêmes; sang de la saignée offrant une couenne mince; caillot moins mou; rondelles des ventouses moins molasses; la sérosité moins rougie. (*Vésicat. sur le côté droit, et vésicat. sur la région du cœur; sinapismes aux jambes; julep avec belladone* 5 *centigr.*)

2 juillet. Toujours de la prostration et de l'abattement; pouls à 120; crachats puriformes et cendrés.

Bruit de soufflet dans la région du cœur au premier temps, avec impulsion forte. Ce bruit de soufflet du cœur est plus sec et plus râpeux que celui des sujets anémiques.

Bruit de diable dans les carotides. (*Digit.* 3 *décigr. dans le julep; sinap. aux pieds; diète.*)

3. Hier un peu de vomissement; toujours grand abatte-

ment; agitation; *pouls à* 128-132; respiration à 40-44; peau très chaude et sèche; éruption rubéolique tout-à-fait disparue.

Impulsion forte du cœur avec bruits sourds et étouffés.

4. Crachats mucoso-puriformes; pouls à 128; abattement; prostration; respiration à 40-44; *même état du cœur* que la veille. (*Sinap. aux pieds; lav. laxat.; julep digit.; diète.*)

Mort à quatre heures du soir.

Autopsie cadavérique, 17 heures après la mort.

1° *Habit. extér.* — Nulle trace de décomposition putride.

2° *Org. respirat.* — Adhérences anciennes et légères en dehors et en arrière du poumon droit, avec emphysème général de ce poumon, lequel est hépatisé aux deuxième et troisième degrés au sommet; adhérences en avant, en dehors et en arrière du poumon gauche, qui est hépatisé aux deuxième et troisième degrés dans son lobe supérieur (suppuration interstitielle : le pus est lie de vin), hépatisé en rouge en bas, en arrière, emphysémateux dans les autres points de son étendue. — Dilatation et rougeur des bronches jusque dans leurs dernières terminaisons, rougeur très prononcée surtout dans les points hépatisés ; il s'en est écoulé une matière plus purulente que muqueuse.

3° *Org. circulat.* — Caillots de sang noir dans les vaisseaux pulmonaires jusque dans leurs dernières terminaisons (là ils sont en partie décolorés, blanchâtres).

Plaques blanchâtres et opalines au nombre de 4 *à* 5, *tant sur la face antérieure que sur la face postérieure du cœur. Dans les cavités droites, caillot blanc, décoloré*, fibrineux, adhérent, *entortillé autour de la valvule tricuspide*, avec blancheur ou teinte opaline *de la membrane interne* et des valvules, sans épaississement (le caillot se prolonge dans l'artère pulmonaire et ses divisions). *Dans les cavités gauches, caillot fibrineux d'un blanc grisâtre, adhérant très intimement aux parois du ventricule et à la valvule mitrale,*

se prolongeant dans l'aorte sous forme d'un cordon blanc, élastique, revenant sur lui-même à l'instar de la gomme élastique quand il a été allongé; rougeur d'un beau rose sans notable épaississement des valvules sigmoïdes de l'aorte; rougeur un peu plus foncée de la valvule mitrale, avec quelques petites granulations sur son bord libre; rougeur vive de la membrane interne de l'oreillette gauche dans le voisinage de la valvule; le contraste de la couleur de ces cavités avec celle des cavités droites, a frappé tous les assistants; un léger reflet rouge existe à l'intérieur de l'aorte dans le voisinage des valvules. Partout ailleurs, la membrane interne de cette artère, ainsi que celle de l'artère pulmonaire, offrent une blancheur pure, parfaite, *et nulle part il n'existe le moindre indice d'imbibition cadavérique.*

Org. digest. — Estomac sans altération notable; deux à trois petits calculs noirâtres et arrondis dans la vésicule biliaire.

SÉRIE COMPLÉMENTAIRE

COMPRENANT QUELQUES CAS MAL DÉTAILLÉS D'ENDOCARDITE NON GANGRÉNEUSE ET UN CAS D'ENDOCARDITE GANGRÉNEUSE.

OBSERVATION 82e.

Un jeune homme vigoureux, admis dans un des services de la Charité, et sur la maladie duquel on n'avait pas porté de diagnostic bien précis, succomba au bout de quelques jours. La fièvre avait été vive, et le pouls fort et vibrant; on avait observé *un pouls veineux qui s'étendait jusque dans la veine salvatelle.*

Le 19 août 1835, l'autopsie cadavérique fut faite en ma présence, moins de 24 heures après la mort, et le cadavre n'offrant aucune trace de décomposition.

Une exsudation pseudo-membraneuse, trace d'une récente méningite, recouvrait la surface du cerveau.

La valvule tricuspide était rouge, épaissie, fongueuse, mollasse et tapissée de petites concrétions fibrineuses, affectant la

forme de granulations : les unes rougeâtres, les autres décolorées, blanchâtres (1). A ces altérations, les assistants reconnurent avec moi les traces, les caractères anatomiques d'une véritable cardivalvulite ou endocardite valvulaire droite.

De plus, les cavités droites étaient distendues par d'énormes caillots, en partie décolorés, fermes et évidemment antérieurs à la mort.

Obs. 83e. Le 12 octobre 1835, c'est-à-dire environ deux mois après l'ouverture précédente, l'interne de M. Lerminier me montra le cœur d'un jeune homme chez lequel on avait entendu pendant le cours de sa maladie un bruit de râpe dans la région précordiale.

La valvule biscupide et la paroi intérieure de l'oreillette gauche étaient parsemées de végétations déjà organisées, et formant une masse du volume d'un petit œuf.

On rencontra, chez le sujet de cette observation, un ramollissement avec suppuration d'un des corps striés.

Obs. 84e. Un jeune homme, de 16 ans, succomba, dans le service de M. Trousseau (avril 1839), à une maladie qui avait présenté des symptômes de péricardite. Dans les derniers jours de la vie du sujet, M. Trousseau me dit qu'on avait entendu un bruit de soufflet au cœur. Une double pleurésie existait aussi dans ce cas. Voici ce que me présenta le cœur, tel que M. Trousseau eut la bonté de me le remettre (cette pièce fut montrée aux élèves de ma clinique) :

La valvule bicuspide était rouge, injectée, un peu épaissie, granulée vers son bord libre, et peut-être un peu ramollie. Une des lames de cette valvule était perforée, par ulcération ou érosion, vers son centre; la solution de continuité était de la largeur d'une lentille et à circonférence un

(1) C'était là, sans doute, la cause de ce pouls veineux qui avait été signalé pendant la vie. La valvule tricuspide étant devenue insuffisante, le sang a dû refluer à travers l'orifice correspondant et de là vers les veines, pendant les contractions du ventricule droit.

peu frangée. Autour de cette perforation existait une plaque pseudo-membraneuse, molle, élastique, fortement agglutinée à la valvule, et qui se prolongeait un peu en avant des bords de la perforation, comme pour la boucher. A l'intérieur des cavités gauches du cœur, on trouvait encore des débris de concrétions sanguines fermes et adhérentes. — Il ne se trouvait rien de notable aux autres valvules non plus qu'à leurs orifices.

Obs. 85e. Chez un jeune homme atteint d'une variole confluente, au n° 3 de la salle Saint-Jean-de-Dieu, nous entendîmes le jour même où il mourut, un bruit de soufflet dans la région du cœur. — A l'ouverture du cadavre, qui fut faite moins de 24 heures après la mort, les valvules aortiques, la valvule mitrale et la région voisine de la membrane interne de l'oreillette, offraient une couleur d'un rouge vif, sans nulle trace d'imbibition sanguine cadavérique (point de rougeur dans le reste du système valvulaire). Il existait chez le même sujet des traces de bronchite capillaire et de pneumonie lobulaire.

Obs. 86e. Le 31 décembre 1836, M. le docteur Campaignac me montra le cœur d'un malade qui avait succombé à une affection cérébrale (on n'avait soupçonné chez lui l'existence d'aucune maladie du cœur). La lame antérieure de la valvule bicuspide offrait un beau ramollissement, avec rougeur et épaississement fongueux. — Le ventricule gauche, et surtout ses deux principales colonnes charnues, étaient le siége d'une hypertrophie considérable.

OBSERVATION 87e,

RELATIVE A UN CAS D'ENDOCARDITE GANGRENEUSE (1).

« Le nommé Gadefait, menuisier, âgé de 56 ans, d'une forte constitution, adonné à l'usage du vin blanc et de l'eau-

(1) Cette observation a été publiée dans le journal *l'Expérience*, pour l'année 1839, par M. le docteur Gigon, mon compatriote et mon ancien élève, actuellement médecin à Angoulême.

de-vie à jeun, et sujet depuis plusieurs années à de violentes *coliques d'estomac*, grand mangeur jusqu'au moment où il est tombé malade, n'ayant jamais eu ni rhumatisme ni affection vénérienne.

» Il y a environ six semaines, Gadefait prit beaucoup de peine à poser une enseigne, il en résulta une grande sueur (dans ce moment sa santé était parfaite) : il s'expose à un vent frais, et, dès le surlendemain, il se sent malade. Il éprouve du frisson, de la fièvre, *une grande gêne dans la respiration;* il crache en petite quantité des crachats muqueux. Un médecin est appelé. On ne pratique ni l'auscultation ni la percussion, et on diagnostique une fluxion de poitrine. Dans l'espace de deux jours, on pratique deux saignées. Le malade en éprouve du soulagement. Le troisième jour, il descend de sa chambre, et sort même dans la rue. Dans la nuit qui suit, les accidents redoublent; le malade éprouve de violents étouffements, et peut à peine se tenir à son séant dans son lit. Alors on emploie quelques remèdes palliatifs qui n'amènent aucun soulagement. Le malade, dont la position empire chaque jour, appelle successivement une foule de médecins qui portent presque tous des diagnostics variés : tantôt c'est un asthme essentiel, tantôt une hydropisie de poitrine, tantôt une hépatisation du poumon. Enfin, nous fûmes mandé trois jours avant la mort du sujet, et voici le résultat de notre examen :

» Le malade est considérablement amaigri ; l'œil est assez vif; les joues sont caves, les pommettes saillantes; et au-dessous on aperçoit une coloration d'une teinte cuivreuse. Le malade est assis sur une chaise, haletant, ne pouvant plus se tenir dans son lit; de temps à autre il a des exacerbations qui *l'étouffent;* il crie : « de l'air ! » fait ouvrir toutes les fenêtres; puis ces symptômes de suffocation diminuent un peu; mais il y a toujours orthopnée. — Avant la maladie, la dyspnée n'existait aucunement, *ni forte, ni faible;* le malade se livrait à tous les travaux les plus pénibles de

sa profession sans éprouver ni étouffements ni palpitations. Ces derniers renseignements, sur lesquels j'ai beaucoup insisté auprès du malade et de sa famille, m'ont été donnés dix fois de la même façon. La toux est petite, saccadée, rare; l'expectoration presque nulle; il n'y a pas eu de point de côté. Le malade ne se sent pas de répugnance pour les aliments; mais lorsqu'il introduit quelque chose dans son estomac, les étouffements redoublent; la pression abdominale n'y révèle aucune sensation; la céphalalgie est nulle; les jambes sont considérablement infiltrées jusqu'au genou; le malade est devenu irascible, chagrin; dans son état de santé, il était, au contraire, fort jovial.

» *Examen du cœur.* — La région précordiale est sensiblement voussée; l'œil peut facilement apercevoir la différence des deux côtés du thorax; l'impulsion du cœur est tout-à-fait insensible à la main; la matité présente 3 pouces (84 mill.) en tous sens. L'auscultation fait découvrir un beau bruit de soufflet un peu râpeux aux deux temps et dans les régions des cavités droites et gauches; mais le bruit est surtout très tranché vers la pointe du cœur au premier temps, et vers le bord du sternum au deuxième temps.

» La poitrine ne présente rien de bien remarquable à la percussion et à l'auscultation. En arrière et à droite on distingue quelques bulles de râle muqueux. Il existe aussi un peu plus de matité vers la base du poumon droit, ce que nous attribuons à la présence du foie. Le pouls est médiocre, un peu mou, mais non filiforme; il présente quelque irrégularité dans ses mouvements, et bat 80 fois par minute. La peau n'est pas chaude; elle serait plutôt au-dessous qu'au-dessus de la chaleur normale.

» En présence de ces symptômes et de ces signes, voici notre diagnostic :

» Rétrécissement des orifices du cœur, occasionnant une grande gêne dans la circulation, suite probable d'une endocardite aiguë méconnue.

» Notre diagnostic fut basé : 1° le rétrécissement, sur l'existence du bruit de soufflet râpeux, et sur la gêne de la respiration; 2° l'endocardite, sur tous les renseignements précédents. En effet, l'affection était récente et aiguë (datant de six semaines au plus). Jamais le malade n'avait éprouvé d'accidents vers le cœur; et certes une lésion organique chronique, susceptible de déterminer des accidents aussi formidables, n'aurait pas permis au malade, avant la dernière affection, de vaquer à ses pénibles travaux, de courir, de monter, sans éprouver le moindre dommage.

» *Nécropsie.* — Le malade mourut trois jours après notre examen. Voici ce que nous avons constaté anatomiquement en présence de MM. Janin et Werner, qui avaient eu occasion d'examiner le malade de son vivant.

» L'habitude extérieure est telle que nous l'avons décrite plus haut. Nous percutons le cadavre, et, à droite, nous constatons une matité considérable s'étendant jusqu'au niveau du sein; à gauche, au contraire, à la région du cœur, la matité nous paraît fort peu de chose, ce qui nous fait persister à dire qu'il n'y a pas d'hydropéricarde, opinion encore soutenue par un des assistants.

» Le sternum étant enlevé, nous trouvons à droite un épanchement considérable ; le poumon est refoulé vers la colonne vertébrale et diminué de moitié; la sérosité est rougeâtre; la plèvre, dans cette région, ne porte point de traces évidentes d'inflammation aiguë; mais, sur la partie inférieure et postérieure du lobe supérieur de ce poumon, nous trouvons une fausse membrane ovalaire de 2 pouc. 1/2 (70 mill.) dans son plus grand diamètre, fausse membrane forte, résistante, fibreuse, d'existence probablement ancienne; entre cette fausse membrane et la plèvre pulmonaire, il existe une matière gélatiniforme, jaunâtre, reste d'un ancien épanchement résorbé. A la partie supérieure du poumon gauche, qui est adhérent dans une grande étendue, on trouve une petite dépression résistante,

ridée, semblable en tout à une cicatrice. Sa longueur est d'un pouce et demi (42 mill.). Cependant le malade nous a dit n'avoir jamais eu de maladies de poitrine. Au-dessous des deux plèvres pulmonaires existent d'innombrables taches de la largeur d'une lentille, et tout-à-fait semblables aux macules du *purpura hemorrhagica*.

» Les deux poumons crépitent partout; la section en fait couler une quantité considérable de matière aqueuse, parsemée d'innombrables petites bulles d'air. On examine avec le plus grand soin le sommet des deux poumons, on n'y trouve aucune trace de tubercules; le bord antérieur du poumon gauche est un peu emphysémateux; la partie postérieure des deux poumons est fortement engorgée. Quand on l'incise, il s'en écoule une grande quantité de liquide spumeux et rougeâtre. Vers le bord postérieur, la densité est un peu augmentée et sans crépitation; mais on n'y trouve rien de résistant, comme dans l'induration. Cet engorgement existe à peu près à un égal degré des deux côtés. Les bronches y sont injectées d'un rouge presque uniforme dans les points où elles plongent dans la portion engorgée. Les bronches de la partie antérieure du poumon sont tout-à-fait incolores, et le tissu pulmonaire y est tout-à-fait normal. Aussi, l'engorgement pulmonaire que nous venons de décrire nous paraît un résultat de l'hypostase et de l'agonie, qui a été longue.

» *Cœur.* — Le péricarde est humide, lubrifié, mais ne contient aucun liquide, pas même la petite quantité qu'on trouve habituellement. Il est sain.

» Le cœur est volumineux et fort distendu par des caillots mous, non adhérents; il refoule le poumon gauche, qui étend une lame de son tissu au-devant du péricarde. Débarrassé de ses caillots, le cœur pèse 15 onces (416 gram.). Tous les caillots que nous avons signalés existent dans le cœur droit. L'endocarde auriculaire et ventriculaire droit n'est nullement rouge, ni les valvules sigmoïdes de l'artère pulmo-

naire. La valvule triglochine est opaline; ses bords sont évidemment épaissis et rougeâtres. L'orifice correspondant, coupé et étendu, présente, d'un bord de la section à l'autre, 3 pouces 9 lignes (105 mill.). La portion du ventricule qui correspond à l'orifice de l'artère pulmonaire est tapissée d'une fausse membrane, assez résistante, de l'épaisseur d'une feuille de papier; elle est intriquée par des prolongements très friables dans les colonnes charnues du ventricule; elle est légèrement, mais manifestement adhérente à l'endocarde. Cette fausse membrane est la continuation d'un caillot qui se trouve placé dans l'orifice auriculo-ventriculaire droit. Ce caillot a d'abord quelques lignes d'épaisseur, puis on le voit s'aplatir, s'élargir dans la cavité du ventricule, pour se transformer en fausse membrane. On y distingue en plusieurs points des rougeurs qui n'ont rien de linéaire.

» L'oreillette gauche n'offre rien de notable. La valvule mitrale est extrêmement robuste, ainsi que les muscles valvulaires; elle est épaissie, blanchâtre, à peu près comme une peau de mouton apprêtée. Le bord libre est d'un rouge écarlate très décidé. On ne trouve pas dans les cavités gauches du sang liquide ou cailleboté, comme dans les droites. Tout fait penser que la valvule devait bien fonctionner.

» L'orifice aortique a 2 pouces 6 lignes (70 mill.) de circonférence. Deux de ses valvules présentent l'état suivant : elles sont indurées à leur base et adhérentes par leurs angles voisins; maintenues immobiles, elles font saillie dans l'orifice aortique, et gênent considérablement la circulation. L'endocarde qui revêt cette base de valvules est rouge, épaissi, et se termine à une petite distance, du côté du bord libre, par une rougeur frangée, inégale, au-delà de laquelle existe une désorganisation très étendue de la portion libre des valvules, qui alors sont ulcérées, molles, friables, d'un gris sale, avec destruction irrégulière; on les casse par le moindre effort; l'une d'elles est perforée à son centre par

une ouverture d'une ligne de diamètre. Tout dans l'aspect de ces deux valvules rappelle parfaitement une gangrène : celle de la peau, par exemple, avec son aréole de délimitation. La troisième valvule ne porte aucune trace d'ulcération ; elle est fort rouge, un peu épaissie, mais elle peut parfaitement fonctionner. Ces trois valvules présentent donc des traces d'une inflammation très prononcée, mais à divers degrés : 1° rougeur avec épaississement ; 2° ulcération gangréneuse ; 3° enfin gangrène avec perforation. La membrane interne de l'aorte est rouge jusque vers la crosse de ce vaisseau; elle s'enlève par un grattage léger de l'ongle. Toute l'aorte descendante est parfaitement saine, d'un beau jaune clair. Quelques caillots jaunes ambrés résistants existent autour de la valvule bicuspide.

» L'estomac présente plusieurs lésions ; il est généralement d'un rouge pointillé, surtout dans la partie splénique, où la muqueuse est très rouge, striée, pointillée ; les veines sous-muqueuses sont très développées, variqueuses. Lorsque l'on gratte médiocrement la muqueuse avec l'ongle, on produit un éraillement. La membrane paraît manifestement ramollie. Le pylore est très rétréci, surtout relativement à la capacité de l'estomac, qui est de forte dimension. Cet orifice est entouré d'un bourrelet blanc résistant, de 3 lignes (7 mill.) d'épaisseur, présentant tous les caractères du squirrhe. — Le système veineux est généralement très gorgé ; les veines caves supérieure et inférieure étant coupées inondent le cadavre de sang. Les intestins, extérieurement, sont bleuâtres ; nous n'en avons pas fait l'ouverture, pressés que nous étions par le temps. Le foie et la rate n'ont rien d'anormal. Nous n'avons pu examiner ni le cerveau ni le système génito-urinaire.

L'ouverture a été pratiquée 13 heures après la mort ; le cadavre était encore chaud. »

DEUXIÈME CATÉGORIE.

22 OBSERVATIONS D'ENDOCARDITE PENDANT LA PÉRIODE D'ÉPAISSISSEMENT HYPERTROPHIQUE DES TISSUS ENFLAMMÉS, ET DE DÉVELOPPEMENT D'ADHÉRENCES, DE PLAQUES MEMBRANEUSES CELLULO-FIBREUSES, OU FIBREUSES, DE CONCRÉTIONS ORGANISÉES, DE VÉGÉTATIONS OU DE GRANULATIONS.

Cette catégorie comprend vingt-deux observations. Les cinq premières nous présenteront des exemples d'*adhérences* des valvules du cœur à la surface interne de cet organe, mode de lésion qui n'avait pas encore été décrit par les auteurs de traités sur les maladies du cœur, et qui établit un nouveau rapport entre l'endocardite et les autres inflammations des membranes séreuses (deux cas de ce genre ont déjà été consignés par nous dans les précédents chapitres). Après les cinq observations d'*adhérences* des valvules, viennent six cas de fausses membranes plus ou moins étendues, organisées à la surface des cavités du cœur, et dont quelques unes seront désignées par nous sous le nom de *taies* de l'*endocarde*, parce qu'elles sont réellement pour cette membrane ce que sont pour la *cornée* les lésions qui portent spécialement le nom de *taies* (ces taies de l'endocarde ressemblent exactement aussi aux plaques laiteuses du péricarde). Enfin, les onze dernières observations de cette catégorie sont relatives aux granulations, végétations, aux tumeurs fibreuses des valvules du cœur, et aux concrétions sanguines anciennes, adhérentes à l'endocarde, *organisées*.

Les observations que nous allons rapporter, nous offriront d'ailleurs, pour la plupart, la réunion de plusieurs des lésions organiques ci-dessus énumérées. Elles confirmeront en même temps ce que nous avons dit, dans le chapitre premier, sur la coïncidence si commune des lésions organiques du péricarde avec celles de l'endocarde, et réciproquement.

§ Ier. Adhérences.

OBSERVATION 88e.

Jeune fille de 18 ans. — Symptômes de maladie organique du cœur, à la suite d'un rhumatisme articulaire aigu. — Matité très étendue dans la région précordiale, qui est un peu bombée. — Battements violents et étendus du cœur; bruit de soufflet pendant la systole ventriculaire; léger frémissement vibratoire dans la région précordiale.... Mort trois ans après le rhumatisme.... Épaississement de l'endocarde, surtout dans l'oreillette gauche, où l'on trouve une fausse membrane fibreuse. — Hypertrophie et induration des valvules tricuspide, bicuspide et aortique, avec QUELQUES ADHÉRENCES : INSUFFISANCE de la lame postérieure de la valvule bicuspide. — Plaques fibreuses sur le péricarde. — Hypertrophie générale du cœur avec dilatation des cavités et des orifices auriculo-ventriculaires.

Schatz (Julie-Sophie), âgée de 18 ans, sans profession, née à Strasbourg, d'une constitution lymphatico-nerveuse, d'une santé habituellement délicate, non encore réglée, sujette à des flueurs blanches et à du dévoiement, fut admise à la Clinique (n° 5, salle Sainte-Madeleine), le 25 août 1834. Elle était malade depuis trois ans, mais surtout depuis six mois, que ses jambes et son ventre commencèrent à s'enfler; à la même époque, les palpitations, l'oppression, les étourdissements qu'elle éprouvait depuis trois ans, avaient beaucoup augmenté.

Sachant combien il est fréquent de voir les *maladies du cœur* survenir à la suite d'un rhumatisme articulaire, nous demandâmes à cette jeune fille si elle n'avait jamais éprouvé de maladie de ce genre, et elle nous apprit aussitôt que la maladie qu'elle avait eue, il y a trois ans, était précisément un rhumatisme articulaire aigu, pour lequel on l'avait saignée et on lui avait mis des ventouses, d'après les anciennes méthodes.

Voici quel était son état dans les premiers jours de son admission à l'hôpital.

Décubitus assis, visage pâle, lèvres violacées, expression de tristesse et d'anxiété; pâleur générale de la peau;

ventre encore un peu développé avec matité et fluctuation dans la région des flancs ; peu d'infiltration des membres inférieurs dans l'état de repos.

Depuis une huitaine de jours, une légère bronchite avec crachats glaireux, s'est jointe aux phénomènes dyspnéiques habituels. La poitrine résonne assez bien en avant, et la respiration s'y fait avec un souffle assez fort ; matité et respiration obscure à la partie inférieure de la région postérieure du thorax ; 24 inspirations par minute ; sentiment de serrement vers la gorge.

La région précordiale est fortement ébranlée par les battements violents du cœur ; cet ébranlement se propage en s'affaiblissant dans presque toute l'étendue de la poitrine. La région précordiale offre une voussure très manifeste. Il existe aussi un léger frémissement vibratoire dans cette région (il n'en existe pas dans les artères carotides et sous-clavières).

La matité précordiale est de 3 pouces 11 lignes (110 mill.) verticalement, et de 4 pouces 7 lignes (138 mill.) transversalement ; dans toute l'étendue de la matité, la main sent l'impulsion du cœur, qui est très forte, et l'œil la distingue parfaitement.

Au-dessous et en dehors du sein, dans la région correspondante à l'orifice auriculo-ventriculaire gauche, le premier bruit du cœur est remplacé par un bruit de soufflet très fort et très sec : ce bruit s'entend aussi, mais à un moindre degré, dans d'autres points de la région précordiale et même jusqu'à la partie postérieure de la poitrine. Le second bruit du cœur est un peu âpre, rauque, mais sans souffle bien caractérisé. Le bruit de soufflet est isochrone aux pulsations artérielles.

A 1 pouce (28 mill.), 1 pouce 1/2 (42 mill.) au-dessus et en dedans du point où le bruit de soufflet existe à son *maximum* d'intensité, il est remplacé par un bruit seulement un peu plus sec qu'à l'état normal ; et là, le second bruit du

cœur, clair, éclatant, imite un véritable claquement de soupape (il semble qu'on entende les valvules aortiques se redresser pendant ce bruit, qui est brusque et très court).

La différence qui existe ainsi dans les bruits des cavités gauches, selon qu'on les ausculte dans l'un ou l'autre des points que nous venons d'indiquer, fut constatée par un grand nombre d'élèves, et par M. le docteur Gaultier de Claubry qui se trouvait à la visite, un jour où cette malade fut explorée avec le plus grand soin.

Dans la région des cavités droites, les bruits qu'on entendait ne différaient pas beaucoup de ceux qui existaient au-dessus et un peu en dedans du sein gauche.

En dernière analyse, le bruit de soufflet ou de scie n'avait lieu, à un très haut degré, que dans la région correspondante à l'orifice auriculo-ventriculaire gauche.

Pouls à 64 par minute, irrégulier, médiocrement développé.

Fonctions digestives en assez bon état.

Diagnostic. *Induration de la valvule bicuspide avec reflux du sang dans l'oreillette gauche pendant la systole ventriculaire* (1), *hypertrophie énorme et dilatation du cœur.*

Prescription. *Infus. guim. viol. sir. de gom.; pot. avec poudre de digit.* 6 *gr. ou* 3 *décigr.— Bouillon, potage, lait.*

Tous les jours, depuis celui de l'entrée jusqu'à celui de la mort, les battements et les bruits du cœur furent explorés, et, à chaque exploration, nous nous assurâmes de l'exactitude de ce qui a été signalé plus haut; quelquefois seulement, le premier bruit du cœur était double, comme si le ventricule se fût contracté à deux reprises pour se débarrasser du sang qu'il contenait. En appliquant le doigt sur la région où la pointe du cœur venait frapper, on per-

(1) C'est surtout à ce reflux du sang que nous attribuâmes le bruit de soufflet isochrone au pouls, bruit dont le maximum d'intensité se trouvait au-dessous et en dehors du sein.

cevait assez distinctement un mouvement de *dilatation* succédant au choc du cœur. Le frémissement vibratoire devint plus manifeste que les premiers jours ; le pouls, quoique assez peu développé, était vibrant. — Dans les derniers jours de la vie, le pouls de l'artère radiale disparut complétement, puis reparut, mais si faible qu'il échappait facilement au doigt. Les jambes s'infiltrèrent, le visage devint bouffi ; le ventre était douloureux à la pression, fluctuant dans toute son étendue ; du dévoiement se déclara.

Le 23 septembre, trois jours avant la mort, le bruit de soufflet était légèrement sibilant, au niveau du mamelon.

Mort le 25 septembre (à 2 heures du matin) dans un état de dyspnée et d'anxiété extrêmes.

Autopsie cadavérique, sept heures après la mort.

1° *Habit. extérieure et cavités pectorale et abdominale.* Les membres inférieurs, les parois abdominales et les grandes lèvres sont infiltrés ; le visage est bouffi, les lèvres violettes. La partie externe des cuisses et la région de la hanche sont plissées et ridées comme la peau du ventre après un accouchement (ces plis sont dus à une ancienne hydropisie).

L'abdomen contient une grande quantité de sérosité roussâtre. Une sérosité moins foncée en couleur, citrine, limpide, s'écoule de chaque côté du thorax, dont elle occupe la partie la plus déclive.

La matité de la région précordiale est verticalement et transversalement de 3 pouces 10 lignes (108 mill.).

2° *Org, respirat. et circulat.* — La portion du cœur non recouverte par les poumons, mesurée immédiatement après l'ouverture du thorax, offre exactement les mêmes dimensions que celles fournies par la percussion de la région précordiale, c'est-à-dire 3 pouces 10 lignes (108 mill.) verticalement et en travers.

La partie antérieure de la face interne du poumon droit adhère avec le péricarde, par du tissu cellulaire, formant une lame ou un repli analogue à un *épiploon*.

La partie moyenne de la face interne du poumon gauche adhère par un tissu cellulaire semblable avec le péricarde, dans la région de l'oreillette gauche. Les deux poumons, lavés par la sérosité, offrent une teinte légèrement pâle sur laquelle tranchent un grand nombre de taches d'un rouge violet.

Ils sont tous deux plus pesants qu'à l'état normal, gorgés d'un liquide séro-sanguinolent surtout vers leur bord postérieur. Ce liquide, légèrement spumeux, s'écoule à la pression sans beaucoup de crépitation. Les incisions pratiquées dans les poumons présentent à leur surface les taches indiquées plus haut. Le tissu pulmonaire se déchire avec facilité. Le poumon gauche, d'un tiers moins volumineux que le droit, était comme affaissé et comprimé à sa partie inférieure, ce qui tenait à ce qu'il avait été refoulé en haut par le cœur hypertrophié.

Le péricarde contient une petite quantité de sérosité citrine. Il s'est énormément dilaté pour contenir le cœur hypertrophié. Celui-ci est gorgé de sang, en partie liquide, en partie coagulé. Vidé, il est encore presque double du poing du sujet. Sa surface extérieure présente, surtout dans la région du ventricule et de l'oreillette gauches, de nombreuses taches d'un rouge vif, analogues au pointillé qu'on remarque quelquefois sur les muqueuses enflammées. A droite, on voit quelques petites taches blanchâtres, arrondies (à la partie supérieure, une plaque blanche avait la largeur de l'ongle du doigt auriculaire).

Circonférence du cœur.	9 pouc. = 252 mill.
Diamètre vertical.	4 p. 2 l. = 117
— transversal.	4 p. 8 l. = 131

La cavité du ventricule droit pourrait contenir un petit œuf de poule. Sa surface interne est lisse et paraît assez vermeille. La membrane interne de l'artère pulmonaire est parfaitement blanche. Les valvules de cette artère sont aussi minces qu'une feuille de papier joseph.

La circonférence de l'orifice ventriculo-pulmonaire est de 2 pouc. 10 lig. (80 mill.).

Celle de l'orifice auriculo-ventriculaire droit, dilaté, est de 3 pouc. 10 lig. (108 mill.).

La valvule tricuspide, un peu déformée, surtout à son bord libre, est sensiblement épaissie. Les tendons qui viennent s'y attacher sont pour la plupart plus volumineux et plus forts qu'à l'état normal. Elle se trouve fixée en quelques points si près de la paroi voisine du cœur, que ses mouvements ont dû en être gênés. Des adhérences accidentelles existent même en quelques points entre cette valvule et la paroi ventriculaire. Le maximum de la hauteur de la valvule est de 8 lignes (18 mill.). Le tissu de cette valvule crie sous l'instrument qui le divise, ce qui dépend d'un commencement de fibro-cartilaginification.

L'oreillette droite est dilatée dans la même proportion que le ventricule; généralement épaissie, elle a 3 lignes (7 mill.) d'épaisseur vers son appendice, épaisseur qui est aussi celle des parois du ventricule correspondant. Le tissu musculaire des cavités droites est d'un rouge un peu plus vermeil qu'à l'état ordinaire, et offre une consistance plus que normale.

Les valvules aortiques ferment l'orifice du même nom assez exactement (l'eau qu'on verse dans l'aorte ne pénètre pas dans la cavité ventriculaire).

La circonférence de l'orifice ventriculo-aortique est de 1 p. 10 lig. (52 mill.). Cet orifice contient à peine le bout du doigt annulaire. (Il est, par conséquent, très étroit, comparativement à l'ampleur de la cavité du ventricule correspondant, lequel contiendrait un œuf de grosseur ordinaire.)

Les valvules sigmoïdes sont rougeâtres et plus épaisses que celles de l'artère pulmonaire : elles offrent sur la face qui répond au ventricule des espèces de végétations rougeâtres, dures, résistantes, d'une consistance semi-carti-

lagineuse. Elles ont à peu près 6 lignes (14 mill.) d'étendue en hauteur. Toute la longueur de l'aorte ascendante et descendante offre un très petit calibre sans épaississement ni aucune autre altération : la membrane interne est d'un blanc à peine jaunâtre. Dans le voisinage de l'orifice aortique, la membrane interne du ventricule gauche offre une teinte d'un blanc mat et est évidemment épaissie : on l'enlève par lambeaux étendus, et au-dessous d'elle reste une couche de tissu cellulaire à l'état normal; l'épaisseur de la membrane va en diminuant de la base au sommet de ce ventricule. L'épaisseur de ses parois est de 7 lig. (16 mill.); cette épaisseur est presque la même partout, si ce n'est à la pointe, où elle diminue sensiblement.

L'orifice auriculo-ventriculaire gauche fait communiquer largement l'oreillette gauche avec le ventricule correspondant; il est presque double de l'orifice aortique. La valvule bicuspide est très forte, hypertrophiée, comme *parchemi-née;* les tendons qui se fixent à son bord libre sont très forts, très fermes, et forment une sorte de réseau ou de *filet* inextricable.

La circonférence de l'orifice auriculo-ventriculaire gauche a 5 pouces (140 mill.) d'étendue.

La lame antérieure de la valvule bicuspide a 16 lignes (37 mill.) de hauteur. Sa lame postérieure, au contraire, offre à peine 3 à 4 lignes (7 à 9 mill.) de hauteur, et forme une espèce de ruban qui n'est pas seulement hypertrophié, mais converti en tissu cartilagineux, criant sous le scalpel, et d'une demi-ligne à une ligne d'épaisseur. (Il est évident que cette lame ne pouvait jouer convenablement pour clore et ouvrir alternativement l'orifice auriculo-ventriculaire.)

La membrane interne de l'oreillette gauche, surtout dans la partie correspondante aux plaques du péricarde, est rugueuse, chagrinée, inégale, et comme raboteuse : elle est tellement épaissie qu'elle ressemble moins à une membrane séreuse qu'à une véritable membrane fibreuse. On ne

peut la détacher que difficilement de la couche musculeuse sous-jacente. Après en avoir détaché un lambeau d'un pouce (28 mill.) d'étendue, on voit qu'elle est effectivement fibreuse, presque opaque comme la dure-mère; au-dessous d'elle il reste une couche de tissu cellulaire serré; en quelques points, on la sépare en deux couches : on dirait que la partie la plus rugueuse n'est réellement autre chose qu'une fausse membrane organisée à la surface de la membrane interne de l'oreillette.

Le tissu musculaire des cavités gauches présente une teinte d'un rouge un peu plus vif que celui des cavités droites. L'oreillette gauche, généralement moins épaisse que la droite, a 2 lignes (5 mill.) d'épaisseur.

Le cœur, vidé et bien lavé, pèse 338 grammes.

L'artère axillaire, vers l'origine de l'artère humérale, contient un caillot qui en oblitère la cavité, ainsi que celle des artères qui en naissent. Celles-ci sont transformées en cordons aplatis; la membrane interne présente des taches rouges multipliées, sur lesquelles on observe une injection arborescente. L'altération ci-dessus indiquée nous donne la raison de l'absence du pouls dans l'artère radiale pendant les derniers jours de la maladie.

3° *Org. dig. et annex.* — Le foie est volumineux et dépasse le rebord cartilagineux des fausses côtes. Il est légèrement inégal à sa surface : son tissu présente une teinte jaune très marquée. Une grande quantité de sang s'écoule des veines de cet organe. — La vésicule contient une quantité médiocre d'un liquide brun.

La rate est ratatinée et d'un volume au-dessous du normal; son tissu rappelle *celui d'un saucisson.* — Les intestins grêles sont blancs et lavés par la sérosité.

L'estomac est distendu par des gaz; sa membrane interne est légèrement rosée, du reste saine. (Elle exhale une odeur acide assez forte.)

Le gros intestin contient quelques matières jaunes; il est

plissé, ridé, et offre quelques taches légèrement rosées, surtout à sa partie inférieure. Au-dessus de sa jonction au cœcum, l'iléon présente une rougeur très marquée qui se prolonge en s'affaiblissant dans l'étendue d'environ 2 pieds (672 mill.), sans développement anormal des follicules isolés ni des plaques de Peyer.

OBSERVATION 89e.

Femme de 34 ans. — Douleur dans le côté gauche, palpitations, oppression. — Plus tard, infiltration, bruit de soufflet dans la région précordiale, etc. — Mort subite, plusieurs mois après le début des premiers accidents. — Hypertrophie et induration de la valvule mitrale avec ADHÉRENCE d'une de ses lames à la paroi ventriculaire correspondante, et partant INSUFFISANCE de cette valvule. — Hypertrophie générale du cœur. — Concrétions polypiformes très abondantes dans les cavités du cœur.

Madame Masselin, âgée de 34 ans, d'une constitution à la fois lymphatique et nerveuse, fut admise à la Clinique (n° 4, salle Sainte-Madeleine), le 12 avril 1833. Elle avait éprouvé de longs et violents chagrins. Mère de cinq enfants, sa dernière couche avait été très laborieuse, et elle s'était livrée depuis long-temps à des fatigues au-dessus de ses forces. Depuis sa dernière couche, qui eut lieu au mois d'août 1832, ses règles ne sont revenues qu'une seule fois, et en petite quantité. Elle attribua à cette suppression une petite toux sèche dont elle fut plus tard atteinte, avec oppression, douleur dans la région du cœur et palpitations. La douleur de côté étant devenue très vive, trois jours après son apparition, un médecin fut appelé : il prescrivit une saignée et un vésicatoire à la région épigastrique. A la suite d'un soulagement passager, tous les symptômes reprirent une nouvelle intensité ; la malade ne fit point alors venir le médecin, et se contenta de l'application de quelques topiques, dont elle n'a pu nous indiquer ni le nom ni la nature. Cependant, la dyspnée prenant de jour en jour un caractère plus inquiétant, un second médecin fut appelé dans le cours du mois dernier (mars) ; il reconnut un épanchement dans

la plèvre, et fit appliquer successivement vingt sangsues, deux ventouses et cinq ou six vésicatoires.

Le 26 ou le 27 mars, madame Masselin s'aperçut que ses jambes et son ventre enflaient, symptôme qui chaque jour fit de nouveaux progrès; la toux et la dyspnée continuaient; les palpitations étaient plus rares.

13 et 14 avril. Une exploration attentive nous fit reconnaître les symptômes suivants :

La face était bouffie, un peu terne et livide; les lèvres d'un violet légèrement bleuâtre; le ventre était volumineux et fluctuant; les malléoles œdématiées.

Il existait une matité très étendue dans la région précordiale; les battements du cœur étaient réguliers, fréquents, profonds, à peine sensibles à la main; le bruit en était moins clair que dans l'état normal, surtout vers la pointe des ventricules; on entendait en outre un bruit de soufflet très prononcé.

Son mat et absence de la respiration dans le côté gauche, jusque vers la pointe de l'omoplate, où l'on entendait une égophonie modèle (voix de polichinelle).

Le pouls *petit*, *mince*, *filiforme*, régulier, battait cent seize fois; les veines jugulaires étaient dilatées.

Il existait une anxiété extrême, surtout le soir et la nuit, de l'orthopnée, des défaillances, des palpitations au moindre mouvement, de l'insomnie. La physionomie exprimait la douleur, la tristesse et le découragement.

Diagnostic. *Induration des valvules gauches du cœur avec hypertrophie anévrismale. — Épanchement dans la plèvre gauche.*

Prescription.— *Une petite saignée* (2 *palett.*); *looch avec teint. digit.; org. et chiend. sir. des cinq racin.;* 3 *bouill.*, 2 *potag.*

Sous l'influence de ce traitement, il survint une amélioration sensible; les urines coulèrent en abondance, l'abdomen commença à se détendre, les jambes à dégonfler,

le sommeil revint un peu, les mouvements furent moins gênés, la face se ranima.

Il survint, le 17, des palpitations qui furent, à deux reprises, suivies d'éblouissements; mais peu à peu ces symptômes s'évanouirent et la malade reprit quelques forces; le pouls, d'abord à peine sensible, se développa; l'égophonie diminua légèrement. Enfin, le 25, voici ce que M. Jules Pelletan écrivait sur le registre d'observations : L'amélioration continue; l'abdomen est presque entièrement revenu à son état naturel; la matité du côté gauche de la poitrine est moindre, l'égophonie s'affaiblit peu à peu. La malade demande à manger, et on lui accorde le quart.

Elle alla ainsi assez bien quelques jours encore; mais le 30 elle commença à avoir du dévoiement; le ventre devint plus tendu; l'oppression augmenta. Le 2 mai, elle allait encore moins bien que les jours précédents. Une demi-heure après la visite, elle venait de prendre une crème de riz, et avait eu une légère querelle avec ses voisines, lorsqu'elle expira tout-à-coup sans mouvement convulsif et sans avoir appelé du secours.

Autopsie cadavérique, 24 heures après la mort.

2° *Org. respir. et circulat.* — Une ponction ayant été pratiquée à la partie postérieure du côté gauche du thorax, il s'en est écoulé une assez grande quantité d'une sérosité citrine, transparente. Comprimé par l'épanchement, le poumon gauche avait perdu beaucoup de son volume (il pèse 9 onces (288 gram) de moins que le droit). Son tissu, dense, coriace, crépite peu. La membrane muqueuse des bronches gauches est d'un rouge violacé. Le poumon droit, plus crépitant que le gauche, est gorgé de sang et de sérosité à son bord postérieur; son tissu est d'un gris mêlé de points noirs. Il n'existe aucune trace d'emphysème. — La membrane muqueuse des bronches droites est blanche.

Le péricarde contient une médiocre quantité de sérosité.

Le cœur, énormément distendu par des caillots de sang, pèse	1 liv. 9 onc.	= 788 gram.
Débarrassé de ses caillots et lavé, il pèse	1 liv.	= 500
Diamètre transversal.	5 pouc.	= 140 mill.
Diamètre vertical.	4 p. 6 l.	= 126
Circonférence.	13 p.	= 364

Le ventricule droit est énormément dilaté, et en même temps hypertrophié (ses parois ont 2 à 3 lignes (5 à 7 mill.) d'épaisseur, et ses colonnes charnues sont très robustes).

Circonférence de l'orifice auriculo-ventriculaire droit, dilaté, 5 pouces 6 lignes (154 mill.).

Les lames de la valvule tricuspide sont épaissies, chagrinées.

L'oreillette droite a le double de sa capacité normale, et ses parois sont épaissies.

La cavité du ventricule gauche est de moitié environ moindre que celle du droit : ses parois ont 10 lig. (24 mill.) d'épaisseur à sa base. Son tissu est rouge et vermeil, ainsi que celui du ventricule droit.

L'orifice aortique est sensiblement à l'état normal.

L'orifice auriculo-ventriculaire gauche, beaucoup moins large que le droit, n'est cependant pas rétréci d'une manière notable ; sa circonférence est de 3 pouces (70 mill.).

La valvule bicuspide est épaissie et indurée : sa lame postérieure, ratatinée, comme repliée sur elle-même, est fixée à la paroi correspondante du ventricule par ses filets tendineux raccourcis, et peut-être aussi par des productions cellulo-fibreuses *accidentelles*. En raison de cette adhérence et de ce *ratatinement*, cette lame ne pouvait pas jouer librement et *suffire* à l'occlusion de l'orifice auriculo-ventriculaire gauche, au moment de la systole.

L'oreillette gauche est de moitié moins ample que la droite, et ses parois ont 1 ligne 1/2 à 2 lignes (3 à 5 mill.) d'épaisseur.

La surface interne de l'aorte est blanche, parsemée seulement de quelques plaques jaunâtres.

2° *Org. digest. et annex.* Un demi-seau environ de sérosité limpide dans le péritoine.

L'estomac contient le potage que la malade venait de prendre au moment de sa mort. Il existe peu de rougeur dans le grand cul-de-sac. — Foie et rate gorgés de sang, d'un rouge foncé.

3° *Org. de l'innerv.* Le cerveau est pâle, flasque, mou. Les méninges sont abreuvées de sérosité. — Les ventricules latéraux sont très amples ; trois cuillerées de sérosité à la base du crâne.

OBSERVATION 90e.

Femme de 44 ans. — Matité considérable, voussure de la région précordiale, bruit de soufflet ou de râpe; palpitations violentes et anciennes, étouffement, hydropisie. — Mort plusieurs années après le début. (La mort a lieu presque subitement avec symptômes de congestion séreuse dans la cavité du crâne.) — Induration, épaississement, ADHÉRENCE, INSUFFISANCE de la valvule bicuspide ; induration sans déformation des valvules aortiques et tricuspide. — Dilatation et hypertrophie du cœur ; concrétions sanguines très abondantes dans les cavités de cet organe. — Plaques pseudo-membraneuses anciennes sur le péricarde. — Sérosité abondante à la base du crâne et dans la pie-mère.

Mademoiselle Scherniska, âgée de 44 ans, née à Constantinople, de parents Grecs, d'une constitution délicate, nerveuse, d'un caractère vif et irritable, habitant Paris depuis vingt ans, exerçant la profession de couturière, fut admise à la Clinique le 21 mai 1832. Elle nous présenta les symptômes d'une lésion *organique* des valvules du cœur, avec énorme hypertrophie du même organe. Quelques petites saignées, la digitale, les diurétiques, le repos et un régime convenable, apportèrent un soulagement considérable, et la malade sortit de l'hôpital le 9 juillet 1832. Elle rentra dans notre service le 24 février 1834 (1).

---

(1) Cette malade me fut adressée par M. le docteur Yvan fils, qui lui avait donné des soins chez elle. Cet honorable confrère eut la complaisance de me

État au moment de l'entrée. — Visage pâle, teinte d'un jaune pâle de tout le reste du corps, lèvres minces et décolorées, maigreur très prononcée (les membres inférieurs n'étaient plus infiltrés, mais il existait une ascite assez considérable ; veines jugulaires gonflées).

Pouls très irrégulier, intermittent, peu développé, battant 120 à 130 fois par minute ; oppression, étouffement (32 inspirations par minute).

La région précordiale présente une voussure très marquée. Elle est fortement soulevée dans une grande étendue

---

donner sur les antécédents de mademoiselle Scherniska une note dont j'extrairai les détails suivants :

« La mère de cette malade est encore vivante, et présente elle-même, de-
» puis longues années, les signes d'une maladie *organique* du cœur (elle est
» âgée de 62 ans). Mademoiselle Scherniska est sujette, depuis un très grand
» nombre d'années, à des palpitations. Quoique d'un tempérament faible, et
» assez mal réglée, elle a eu six enfants et une fausse couche. Elle s'est livrée
» avec une passion effrénée aux plaisirs vénériens. A la suite de ses deux
» dernières couches (la dernière date de décembre 1831), qui furent laborieu-
» ses, il survint une infiltration des membres inférieurs, et une ascite, dont
» elle ne se rétablit que très lentement. Pendant la dernière grossesse, les
» palpitations augmentaient, et des évanouissements avaient lieu de temps
» en temps. Plusieurs saignées furent pratiquées, et fournirent un sang très
» séreux. Après l'accouchement, il se manifesta des picotements et des élan-
» cements dans la région précordiale. (*Une nouvelle saignée, digit. intér. et*
» *extér., camphre et assa-fœtida.*) Une amélioration sensible eut lieu ; mais la
» malade s'étant livrée à de nouveaux excès vénériens, les palpitations repa-
» rurent avec tant de violence, qu'elles déterminèrent un crachement de sang.
» M. Yvan pratiqua une nouvelle saignée, et se proposait de recourir aux au-
» tres moyens qui avaient déjà procuré du soulagement, lorsqu'un autre
» médecin, appelé en l'absence de M. Yvan, blâma cette méthode, et con-
» seilla l'usage du coït comme l'une des bases fondamentales du traitement.
» M. Yvan ne revit la malade qu'en 1832. C'est dans le cours de cette année
» qu'elle fut admise pour la première fois à la clinique, éprouvant alors des
» palpitations violentes, de l'étouffement, et ayant les membres inférieurs
» infiltrés et l'abdomen rempli de sérosité.

» En 1834, elle eut encore recours aux soins de M. le docteur Yvan. Mais
» comme elle ne voulut point suivre le régime qu'il lui conseilla, elle prit le
» parti de rentrer à la clinique. »

par les battements du cœur. L'impulsion de cet organe se fait sentir jusque dans le deuxième espace intercostal. La main appuyée sur la région précordiale perçoit un frémissement vibratoire très distinct.

La matité de cette région a 6 pouces (168 mill.) verticalement et 6 pouces 1/2 (182 mill.) transversalement.

Les battements tumultueux du cœur sont accompagnés d'un double bruit de soufflet : celui qui a lieu pendant la systole est plus fort et plus prolongé que celui dont la diastole est accompagnée. On distingue en même temps un très fort tintement métallique pendant la percussion du cœur contre la paroi pectorale.

Le sentiment d'anxiété auquel la malade est en proie ne lui laisse presque aucun instant de sommeil.

Les fonctions digestives sont en assez bon état. — Le foie déborde les fausses côtes. La fluctuation abdominale est des plus évidentes.

Diagnostic. — *Induration des valvules gauches; hypertrophie considérable et dilatation du cœur.*

Prescription. — *Infus. till. et feuill. d'orang.; julep avec poudre de digit.* 5 *décigr.; bouill.; pot.; lait.*

Jusqu'au 1er mars, peu de changement. Le pouls tombe à 64 pulsations par minute, se développe et devient vibrant. L'impulsion du cœur se fait toujours sentir dans une grande étendue : ce n'est pas seulement la pointe, mais toute la masse de cet organe qui soulève la région précordiale. Le maximum d'intensité du bruit de soufflet existe dans la région des cavités gauches ; il est aussi très fort dans la région sous-claviculaire, et on l'entend même à la partie postérieure de la poitrine ; il est si gros, qu'il imite le bruit d'un soufflet de forge. (*Vésicat. rég. précord. et pansem. avec poudre de digit.; le reste ut suprà.*)

Le 11 mars, le pouls est à 52-56, toujours irrégulier, *vibrant.* Le bruit de soufflet ou de râpe n'existe actuellement que pendant le soulèvement de la région précordiale,

c'est-à-dire pendant la systole ventriculaire : il est moins fort dans la région sous-claviculaire. (*On ajoute aux moyens déjà indiqués le sirop de pointes d'asperges.*)

Rien de nouveau jusqu'au 16. On mesure de nouveau la matité de la région précordiale : elle est de 6 pouces 3 lignes (175 mill.) verticalement, et de 6 pouces (168 mill.) transversalement. Dans toute l'étendue de la matité, on sent à la main et on distingue à la vue les battements du cœur.

Le sommeil de la malade est toujours très court et très agité.

17, 18, 19. — Nausées, inappétence, vomissements, céphalalgie. (*Suspension de la digitale à l'intérieur.*)

20, 21. — 60 pulsations; 28 inspirations.

22. — Insomnie continuelle, oppression plus forte, battements du cœur plus tumultueux. (*On reprend l'usage de la digitale.*)

23, 24. — Les palpitations continuent; le ventre se tuméfie de plus en plus.

25. — Dans la nuit du 25 au 26, la malade est prise d'une suffocation subite; elle perd connaissance, et le 26, à la visite, le râle de l'agonie se fait entendre. Le visage est cadavérique; cependant les battements du cœur sont très forts, toujours tumultueux et accompagnés de bruit de soufflet ou de râpe. — A 9 heures du matin, la malade avait cessé de vivre.

Autopsie cadavérique, 24 heures après la mort.

1° *Hab. extér.* — Rigidité cadavérique médiocre. Lèvres violettes; pas d'infiltration des membres inférieurs.

On pratique de nouveau la percussion de la région précordiale, et on trouve de la matité dans l'étendue de 6 pouces (168 mill.) verticalement et de 5 pouces (140 mill.) transversalement.

2° *Org. circul. et respiral.* — La portion du cœur non recouverte par les poumons a 5 pouces (140 mill.) transversalement et 6 pouces (168 mill.) verticalement, mesure

exacte de l'étendue de la matité de la région précordiale.

La pointe du cœur répond au huitième espace intercostal (en comptant de haut en bas), tandis que la base répond au second espace intercostal. Le cœur, vraiment énorme, remplit assez exactement le péricarde; cependant on voit en bas, à travers cette enveloppe, un demi-verre environ de sérosité citrine. Le péricarde offre une teinte légèrement opaline : il n'est pas injecté. La partie qui revêt l'origine de l'aorte et de l'artère pulmonaire est recouverte de plaques d'un blanc laiteux très adhérentes; on en trouve aussi quelques unes sur le ventricule et l'oreillette droits.

La pointe du cœur, mousse, arrondie, est dirigée presque transversalement à gauche. Cet organe remplit les trois quarts du côté gauche de la poitrine. Le poumon gauche, refoulé par le cœur en dehors et au sommet, est réduit à une espèce de gâteau, d'un pouce environ d'épaisseur vers son milieu et en haut, plus mince en bas. Il ne recouvre que le bord gauche du ventricule gauche.

Le cœur a un volume au moins triple de celui du poing du sujet. De grosses veines sillonnent sa surface, surtout en bas. Toutes ses cavités, dilatées et hypertrophiées, sont distendues par beaucoup de sang, surtout à droite.

Poids du cœur, avec ses caillots et l'origine des gros vaisseaux.	748 gram.		
Poids du cœur vidé et lavé (alors flasque, affaissé).	420		
Diamètre transversal.	5 pouc.	= 140 mill.	
— longitudinal du ventricule gauche.	4 p.	= 112	
— — — droit.	5 p.	= 140	
Circonférence.	11 p.	= 308	(1)
Diamètre antéro-postérieur.	1 p. 9 l.	= 48	
Épaisseur des parois du ventricule gauche (à la base).	9 l.	= 20	
— — — — (à la pointe).	6 l.	= 14	
— — de l'oreillette gauche.	2 l.	= 5	
— — du ventricule droit.	3 l. 1/4	= 8	

(1) La circonférence du cœur était presque la moitié de celle de la cavité thoracique (la circonférence de cette cavité était de 24 pouc. (672 mill.)).

Épaisseur des parois de l'oreillette droite.	1 l.	= 2
— — de la cloison interventriculaire.	6 l.	— 14
Circonférence de l'ouverture aortique.	3 p. 2 l.	= 89
— de l'orifice auriculo-ventriculaire gauche.	5 p.	= 140
Hauteur de la valvule mitrale (à son *maximum*).	6 l.	= 14
Circonférence de l'orifice de l'artère pulmonaire.	4 p.	= 112
— — auriculo-ventriculaire droit.	4 p. 10 l.	= 136

D'énormes caillots remplissent les quatre cavités du cœur, surtout les droites : quelques concrétions adhèrent à l'intérieur de ces cavités. Le ventricule droit ouvert, on voit que la cloison interventriculaire fait une saillie dans sa cavité, et paraît en occuper toute la moitié gauche. La cavité du ventricule droit pourrait cependant contenir un œuf de poule. Les valvules de l'artère pulmonaire sont très amples, d'un bon tiers plus étendues qu'à l'état normal, ce qui fait qu'elles peuvent exactement fermer l'orifice de l'artère. Les colonnes charnues du ventricule droit sont multipliées, d'un aspect plus rosé qu'à l'ordinaire. La valvule tricuspide, développée, épaissie, est plus rouge qu'à l'état normal, surtout à son bord libre. La membrane interne de l'oreillette et du ventricule n'est ni colorée, ni épaissie d'une manière anormale ; elle se détache assez facilement du tissu musculaire, qui est plus épais et plus terne qu'à l'état normal. Les colonnes charnues de l'auricule sont très fortes et embarrassées de concrétions sanguines.

Les valvules aortiques ferment bien l'orifice. Le ventricule gauche dilaté pourrait contenir un petit œuf d'oie. Les colonnes charnues de la valvule bicuspide sont très volumineuses (presque doubles de l'état normal).

La membrane interne du cœur est légèrement inégale vers les valvules sigmoïdes, qui ont conservé leur forme ; ces valvules sont rouges, d'une épaisseur double de la normale, rugueuses à leur surface, et fibro-cartilagineuses vers les tubercules d'Arantius. L'aorte, *dans le point correspondant, offre des incrustations jaunâtres, terreuses.*

Cette artère ne présente d'ailleurs aucune rougeur ; les

parois sont épaissies, sans incrustations. — La veine cave et les autres veines sont médiocrement distendues de sang.

L'orifice auriculo-ventriculaire gauche fait communiquer librement le ventricule et l'oreillette. Du côté de l'oreillette, on voit des froncements épais, imitant les plis de l'anus. *La valvule bicuspide a triplé d'épaisseur; elle est plissée partout, rougeâtre et transformée en tissu fibro-cartilagineux qui crie sous l'instrument. La portion la plus épaisse répond à l'orifice aortique. Sa lame postérieure, courte, adhère en quelques points à la paroi ventriculaire.* Les tendons valvulaires participent à l'hypertrophie des colonnes charnues. L'oreillette gauche est un peu moins dilatée que la droite. Sa membrane interne est comme *chagrinée*, et *offre une teinte opaline*, plus marquée dans certains points que dans d'autres. *Cette disposition paraît tenir à la formation d'une fausse membrane qui, détachée, laisse voir sous elle la membrane propre plus épaisse qu'à l'état normal.* La couche musculaire mise à nu est composée de faisceaux serrés et vigoureux.

Le poumon droit crépite peu, a perdu son élasticité; et par les sections qu'on y pratique ruisselle un liquide spumeux, rougeâtre. Son tissu est granuleux et splénisé à sa partie supérieure. La rougeur est moins marquée dans le lobe moyen et inférieur, où la crépitation est aussi plus sensible. Les bronches sont remplies d'une sérosité écumeuse, et présentent une injection arborisée.

Le poumon gauche contient, au sommet, de la sérosité spumeuse; il est moins rouge que le droit. Les bronches présentent la même injection que celles du côté droit.

3° *Org. dig. et annex.* — L'abdomen contient une grande quantité de sérosité citrine, qui *a lavé et blanchi* la surface des viscères abdominaux en général et celle des intestins en particulier. On observe des adhérences entre la face convexe du foie et le diaphragme : ces adhérences ont dans quelques points une consistance fibro-cartilagineuse. Au-

dessous d'elles, le péritoine conserve sa transparence et sa finesse ordinaires.

Le foie dépasse de trois pouces le rebord cartilagineux des fausses côtes ; son bord inférieur est mousse, arrondi, très épais. Dans sa moitié inférieure, la face convexe du foie offre une teinte d'un blanc laiteux. — La vessie contient une petite quantité d'urine foncée, et ne présente d'ailleurs aucune lésion.

La muqueuse de l'estomac est colorée en jaune verdâtre ; elle est ridée, légèrement injectée vers sa partie moyenne : sa consistance est assez bonne. — Le duodénum offre une teinte d'un rouge lilas. Il contient une matière chymeuse. La partie inférieure de l'intestin grêle est colorée par une bile en partie concrète. Nulle part on ne voit de plaques de Peyer. — Le cœcum et le reste du gros intestin ne présentent rien de particulier.

La rate, un peu atrophiée, présente à sa surface les mêmes plaques que le foie ; son tissu est induré, exsangue, *sec.*

Les reins sont à l'état normal.

Un kyste existe dans l'ovaire droit : il est gros à peu près comme un œuf de perdrix ; il en sort un liquide visqueux, gélatiniforme.

L'utérus ne présente rien à noter.

4° *Org. de l'innerv.* — Il existe une quantité assez considérable de sérosité dans la pie-mère, à la surface du cerveau, et dans les fosses occipitales. Les méninges sont médiocrement injectées, si ce n'est à la partie inférieure du cerveau. Le tissu cérébral, humide, d'une consistance un peu moindre qu'à l'état normal, ne présente pas d'injection. Peu de sérosité dans les ventricules.

OBSERVATION 91e.

Femme de 61 ans. — Pleuro-pneumonie avec réaction fébrile très forte. — Mort assez prompte. — Adhérences tendineuses de la valvule tricuspide avec les parois ventriculaires ; rougeur et état fongueux de cette valvule ; rougeur de toute la membrane interne du cœur, de la valvule bicuspide, des valvules aortiques et de la membrane interne de l'aorte ; petites ulcérations superficielles disséminées sur l'origine de l'aorte et ses valvules.

Antoinette Lamongeois, âgée de 64 ans, fut admise à l'hôpital Cochin, le 14 avril 1822. Elle était affectée d'une violente pleuro-pneumonie aiguë, à laquelle elle succomba le quatrième jour après son entrée. La réaction fébrile avait été très considérable.

Autopsie cadavérique, 36 heures après la mort.

Outre les altérations propres à la double pleuro-pneumonie (le poumon gauche était plus enflammé que le droit), je constatai ce qui suit :

Injection du péricarde, surtout à gauche, et dans sa cavité deux ou trois cuillerées d'un liquide sanguinolent.

Membrane interne du cœur rouge, *enflammée :* la rougeur est plus foncée sur les valvules mitrale et tricuspide ; cette dernière est comme fongueuse, *et en partie fixée aux parois ventriculaires par des adhérences tendineuses.* L'origine de l'aorte ainsi que ses valvules étaient rouges et *parsemées de petites* ulcérations superficielles (on y voyait aussi quelques plaques terreuses ou fibro-cartilagineuses).

Réflexions. — J'ai vainement cherché dans les traités classiques sur les maladies du cœur quelque exemple de l'espèce de lésion que nous avons voulu signaler dans les observations précédentes, et quelques unes des observations que contient la première section du chapitre premier. Mais le hasard m'en a fait découvrir un dans les Bulletins de la Faculté de médecine. Ce cas a été communiqué par M. Lesauvage sous le titre suivant : *Adhérence* congéniale *des valvules auriculo-ventriculaires droites. — Rétrécissement*

de l'orifice auriculo-ventriculaire gauche. — Dilatation des deux oreillettes. Je vais le rapporter textuellement.

OBSERVATION 92e.

Femme de 39 ans. — Depuis un an, symptômes d'obstacle à la circulation du sang à travers le cœur. — Mort presque subite à la suite d'une congestion apoplectique. — Adhérences de la valvule auriculo-ventriculaire droite avec les colonnes charnues. — Dilatation énorme des oreillettes. — Induration cartilagineuse de la valvule mitrale, avec rétrécissement de l'orifice auquel elle est adaptée. — Dilatation de l'orifice auriculo-ventriculaire droit, de la veine cave et des veines pulmonaires.

Une femme de 39 ans, qui avait toujours joui d'une bonne santé, éprouvait depuis un an environ, à la suite de chagrins prolongés, des palpitations, de la dyspnée, accompagnées d'un commencement d'anasarque. Tout-à-coup, il survient une hémiplégie du côté gauche, et la malade, en proie à une anxiété extrême, avec mouvements forts et tumultueux du cœur, expire une heure après l'arrivée de M. Lesauvage.

Le cerveau, le cervelet et les méninges étaient gorgés de sang; mais il n'existait point d'hémorrhagie; il existait seulement de la sérosité dans les ventricules.

Poumons sains.

Les deux oreillettes ont un volume énorme. La droite est épaissie et garnie de colonnes très nombreuses. Orifice auriculo-ventriculaire droit tellement étendu qu'il semblait ne former qu'une seule et même cavité avec l'oreillette correspondante. Deux valvules seulement étaient distinctes : l'une, située du côté droit, était appliquée contre la paroi correspondante du ventricule, et tellement intriquée avec les colonnes charnues de celui-ci, qu'elle ne pouvait jouir d'aucune mobilité. L'autre valvule offrait à peu près la même disposition, si ce n'est qu'elle était libre à son sommet dans l'étendue de trois à quatre lignes, et qu'elle permettait encore, par ce moyen, assez de mouvement pour démasquer en partie l'ouverture de l'artère pulmonaire.

L'oreillette gauche était encore plus dilatée que la droite, mais ses parois n'étaient pas épaissies. Les veines pulmonaires et les veines caves étaient très dilatées. L'orifice auriculo-ventriculaire gauche, au contraire, était très rétréci, et pouvait admettre à peine l'extrémité du petit doigt ; le bord des valvules mitrales était cartilagineux. Le ventricule aortique n'offrait rien de particulier. L'aorte était d'un petit calibre.

Réflexions. — C'est à tort, ce me semble, que M. Lesauvage regarde comme congéniale l'adhérence de la valvule auriculo-ventriculaire droite; mais c'est à juste titre qu'il attribue l'énorme dilatation de l'oreillette droite à cette adhérence, puisque, par suite de l'obstacle qu'elle apportait à l'occlusion de l'orifice auriculo-ventriculaire droit, le sang contenu dans le ventricule correspondant refluait nécessairement dans l'oreillette. Ajoutons toutefois à cette cause de dilatation, la difficulté qu'éprouvait la colonne sanguine venant des poumons à traverser l'orifice auriculo-ventriculaire gauche rétréci. C'est avec raison que M. Lesauvage fait jouer un rôle important à l'obstacle qu'éprouvait la circulation veineuse dans le développement de la congestion apoplectique à laquelle a succombé la malade.

Nous ferons remarquer seulement que M. Lesauvage ne s'est pas exprimé assez exactement en disant que la congestion apoplectique avait été le résultat de l'anévrisme des oreillettes. Cette congestion a été l'effet direct de l'obstacle à la circulation du sang à travers les orifices du cœur. Quant à la dilatation des oreillettes, elle était elle-même l'effet de l'obstacle dont il s'agit, ainsi que nous l'avons dit plus haut.

§ II. Pseudo-membranes organisées.

OBSERVATION 95e (1).

Homme de 35 ans. — Pleuro-pneumonie datant de quinze jours au moment de l'entrée à l'hôpital. — Pouls petit, faible, déprimé. — Visage pâle, blême ; lèvres violacées. — Mort le lendemain de l'entrée. — Énormes caillots blancs, élastiques, adhérents, formés avant la mort, dans les cavités du cœur. — Hypertrophie des valvules en général, et des gauches en particulier. — Taies ou plaques laiteuses à la surface interne du ventricule gauche. — Infiltration purulente du poumon droit, etc.

Un homme de 35 ans, afficheur, fut couché, le 12 novembre 1833, au n° 13 de la salle Saint-Jean-de-Dieu. Lorsque nous l'examinâmes, à la visite du lendemain, il nous dit qu'il était malade depuis une quinzaine de jours, à la suite d'une chute sur le côté droit, où il éprouvait une douleur qui occupait surtout la région lombaire. Il n'existait alors aucune trace de contusion. Depuis le début de sa maladie, cet homme ne s'était point, disait-il, encore alité, avant son arrivée à l'hôpital. Pour tout traitement, il avait pris du *vulnéraire*, s'était appliqué quelques sangsues sur le côté et avait bu du bouillon, et de temps en temps un peu de *liqueur*. Il répondait à la manière d'un homme doué de très peu d'intelligence. Il était affecté d'une *fente du voile du palais*, qui rendait d'ailleurs l'articulation des sons difficile et confuse.

Comme la respiration était haute, difficile, fréquente, (32 à 36 inspirations par minute), nous interrogeâmes le malade avec un nouveau soin. Il nous *assura* qu'il ne toussait pas, qu'il ne crachait pas. (Il n'y avait, en effet, aucun crachat dans son crachoir.)

La région précordiale rendait partout un son clair, si ce

(1) Ajoutez aux observations que nous allons rapporter ici plusieurs de celles que contiennent nos deux premiers chapitres, et d'autres cas encore qui se trouvent parmi ceux relatifs aux rétrécissements *organiques* des orifices, à l'hypertrophie, etc.

n'est à l'extrémité du sternum, où il existait de la matité dans l'étendue d'un pouce carré (28 mill.) environ. Le bruit respiratoire était si fort dans la région des cavités gauches, qu'il masquait presque complétement les bruits du cœur.

A la percussion du côté droit de la poitrine, le malade témoigna de la douleur : la moitié inférieure de ce côté ne rendait presque aucun son, tandis que le côté opposé résonnait parfaitement. L'expansion vésiculaire était presque nulle dans toute la moitié inférieure du côté droit de la poitrine ; on entendait en arrière quelques bulles de râle crépitant ; souffle bronchique et bronchophonie. Un peu de râle muqueux très fin, à la base du côté gauche.

Ces signes ne nous permettaient pas de méconnaître l'existence d'une pleuro-pneumonie droite. Nous pensâmes que l'absence de crachats pouvait tenir à ce que la division du voile du palais s'opposait à l'expectoration.

La peau était plutôt froide que chaude ; le pouls était médiocrement fréquent (84 à 88), mais faible, petit, fuyant sous le doigt ; le visage était blême, les lèvres bleuâtres.

Ces circonstances, jointes à la violence de la dyspnée et à l'époque avancée de la maladie, nous firent porter un pronostic funeste.

On pratiqua vainement deux saignées du bras et une application de vingt-cinq sangsues : le malade succomba dans la nuit du 12, sans avoir rendu un seul crachat.

Autopsie cadavérique, le 13 au matin.

1° *Habit. extér.* — Point de marasme ; cadavre d'un sujet assez fortement constitué.

2° *Organ. circul. et respir.* — Le cœur était recouvert en grande partie par le poumon gauche : l'espèce de parallélogramme que représentait la portion *découverte* avait un pouce (28 mill.) d'étendue en travers, et un pouce et demi (42 mill.) verticalement.

Le cœur, entouré de beaucoup de graisse, volumineux,

était distendu par d'énormes caillots de sang, plus abondants dans les cavités droites. Ces caillots, formés pour la plupart avant la mort, étaient blancs, semblables à de la chair lavée, élastiques, adhérents, entortillés autour des colonnes charnues et des valvules ; ils jetaient des racines dans les grosses veines qui se rendent à l'oreillette droite (les caillots des cavités gauches nous parurent plus récents que ceux des cavités droites).

Toutes les valvules, mais surtout les gauches, étaient plus épaisses qu'à l'état normal, *hypertrophiées;* elles étaient d'ailleurs bien conformées, et conservaient toute leur mobilité.

A l'intérieur du ventricule gauche, on observait trois taches ou plaques blanches, laiteuses, analogues à certaines taies de la cornée, et ayant environ la grandeur de l'ongle. Une de ces taches pénétrait profondément dans l'épaisseur d'une grosse colonne charnue, se détachait difficilement et en emportant avec elle un peu de la substance musculaire, laquelle était friable et plus flasque qu'à l'état normal. — La membrane interne de l'aorte, de l'artère pulmonaire et de leurs divisions était polie, égale, et d'un blanc normal.

Le poumon droit, à l'exception de son sommet, était *hépatisé* dans toute son étendue. Un demi-verre de sérosité floconneuse, à la partie inférieure et postérieure de cet organe, et partout ailleurs des adhérences d'un tissu cellulaire assez dense. Le tissu pulmonaire était *fragile*, infiltré d'un pus véritable, *lonable*, qui en ruisselait à la pression : en quelques points, il formait des collections du volume d'une noisette. Quelques rameaux bronchiques, voisins de la surface du poumon, étaient également pleins de pus. — Poumon gauche, souple, élastique, parfaitement sain ; point de pus ni de mucus dans les rameaux bronchiques de ce poumon.

3° *Organ. digest. et annex.* — L'estomac est contracté. Sa membrane interne, d'une teinte à peine rosée, offre des

rides assez multipliées, et se trouve en contact avec un peu de bile verte. Il existait dans la partie inférieure de l'intestin grêle une matière analogue à du *méconium*. La membrane muqueuse de cet intestin était d'une blancheur remarquable et tout-à-fait saine.

Large plaque fibro-cartilagineuse à la surface de la rate. — Foie volumineux, un peu granulé à sa surface, plus dur qu'à l'état normal. — Reins volumineux, d'un tissu jaunâtre.

Nous avons noté que chez cet individu tous les organes en général étaient un peu pâles et décolorés.

Réflexions. — Je regarde comme très probable que les concrétions sanguines du cœur étaient en partie formées au moment où nous vîmes le malade pour la première fois, et qu'elles étaient pour beaucoup dans les phénomènes d'embarras à la circulation que nous observâmes.

Il est à peu près certain que si le malade fût entré à l'hôpital dans les premiers jours de sa pneumonie, nous en aurions obtenu la guérison.

Il est vraisemblable que les plaques blanches ou taies de l'endocarde étaient *contemporaines* de ces adhérences cellulo-fibreuses qui furent trouvées dans la plèvre. L'expérience journalière prouve, en effet, combien il est commun de rencontrer à la fois une pleuro-pneumonie aiguë et une péricardite ou une endocardite.

OBSERVATION 94e.

Homme de 35 ans.—Battements du cœur tumultueux, irréguliers avec bruits difficiles à bien analyser; plus tard, triple bruit, etc. — Mort. — Valvule bicuspide épaissie, fibro-cartilaginisée avec rétrécissement considérable de l'orifice auriculo-ventriculaire gauche; *oreillette gauche tapissée à l'intérieur par une fausse membrane organisée, facile à détacher;* crête osseuse ou calcaire à l'intérieur de la même oreillette; *emphysème pulmonaire*, etc.

Chateau (Paul), âgé de 35 ans, est admis à la Clinique, le 15 janvier 1840. D'une constitution faible, lymphatique, il dit éprouver, depuis 19 ans, de l'oppression et

des palpitations, surtout lorsqu'il monte ou quand il marche vite.

Il y a 8 jours, l'oppression est devenue très considérable et le malade a été obligé de cesser ses occupations.

Il y a 5 jours, on lui a fait une saignée très abondante, qui n'a apporté aucun soulagement notable.

État actuel. Thorax très bombé en avant des deux côtés, et proportionnellement plus dans la région précordiale que partout ailleurs. Bien que la résonnance soit très forte des deux côtés, la respiration est très faible, et même presque nulle à droite. Le thorax est généralement aplati dans le sens latéral, tandis qu'il existe une voussure de chaque côté de la colonne vertébrale, ce qui donne en arrière un aspect cylindrique au thorax; la résonnance est également bonne en arrière, et la respiration y est très faible; pas de râle notable.

Matité du cœur plus étendue qu'à l'état normal; battements du cœur tumultueux, irréguliers, et bruits difficiles à analyser.

Pouls à 108, petit, irrégulier; respiration à 44-48. — (*Saignée 4 pal.*)

16 janv. — La pointe du cœur agite la région du creux de l'estomac et repousse les doigts appliqués sur cette région; la région du sein gauche est beaucoup plus saillante que celle du sein droit; matité dans l'étendue de 9 à 10 centim. transversalement et verticalement; impulsion du cœur brusque, forte; battements toujours irréguliers, précipités, intermittents; le premier bruit consiste en un claquement rude, sec; le second a en quelque sorte disparu complétement, et est remplacé par une sorte de murmure très obscur, râpeux dans la région des cavités gauches; dans la région des cavités droites on entend un second bruit plus distinct; néanmoins le mélange des bruits de ces deux régions et le tumulte des battements du cœur rendent cette analyse difficile. Au-dessus de la région du sein et dans

toute la partie supérieure du sternum, le second bruit se fait entendre sous forme d'un claquement sec, très court.

Veines jugulaires gonflées, noueuses et comme variqueuses, surtout pendant les efforts; pouls petit, presque effacé, offrant les mêmes irrégularités que les battements du cœur, un peu plus développé à droite qu'à gauche (*on compte environ* 120 *pulsat.*; mais plusieurs échappent par leur petitesse); pâleur et bouffissure du visage; l'oppression est considérable, au point que le malade est obligé de temps en temps de se mettre à son séant pour respirer; pas d'enflure aux membres inférieurs.

Diagnostic. *Épaississement, induration, insuffisance des valvules gauches avec rétrécissement d'un orifice; hypertrophie générale du cœur* (350 *à* 400 *grammes*). — *Catarrhe chronique et emphysème des poumons.*

Prescription. — 2 *vésic. part. post.; julep avec* 4 *gramm. d'oxym. scillit.; bouill. et potag.*

Jusqu'au 8 mars que le malade succomba, le cœur fut examiné à diverses reprises, et, en outre des phénomènes déjà indiqués, nous constatâmes un *triple bruit bien distinct ou bruit de rappel.*

Autopsie cadavérique, 42 heures après la mort.

Le péricarde contient 4 à 5 cuillerées de sérosité jaune (on trouve quelques petites ecchymoses sur la partie correspondante au diaphragme).

Les deux poumons sont volumineux, évidemment hypertrophiés en même temps qu'*emphysémateux;* ils offrent de nombreuses taches noires à leur surface dans plusieurs points, et dans d'autres, de petites vésicules provenant de la présence de l'air extravasé dans le tissu cellulaire; on ne rencontre point de granulations tuberculeuses; les deux poumons sont engoués à la partie postérieure.

Les parois du ventricule droit sont hypertrophiées; les valvules de l'artère pulmonaire sont bien conformées; les

lames de la valvule tricuspide sont boursouflées avec une teinte opaline.

Les valvules aortiques sont suffisantes, légèrement épaissies; les lames opposées de la valvule bicuspide réunies par leurs angles laissent entre elles une sorte de boutonnière qui peut recevoir à peine le petit doigt; elles sont épaissies, fibro-cartilagineuses, surtout à leur bord libre; l'oreillette gauche est tapissée par une fausse membrane organisée, facile à enlever avec les pinces, et au-dessous de laquelle la membrane propre du cœur est saine. Dans une portion de cette oreillette, on trouve une crête osseuse à surface rugueuse, coupant le doigt qui la presse (1).

---

(1) Voici l'analyse de quatre autres cas de fausses membranes organisées à la surface interne du cœur.

1er cas. Chez une femme de 30 ans, dont nous rapporterons l'observation dans la catégorie de celles relatives à l'induration des valvules, avec rétrécissement des orifices du cœur, *la membrane interne de l'oreillette gauche offrait un épaississement dû à la présence d'une fausse membrane organisée, épaisse, fibreuse, et d'un aspect aréolé.* Il existait en même temps des adhérences anciennes, bien organisées, entre les feuillets opposés du péricarde.

Le sujet de cette observation, comme il sera dit plus loin, avait été affecté d'un *rhumatisme goutteux.*

2e cas. Vaclin (Réné), âgé de 60 ans, fruitier, d'une constitution vigoureuse, est entré à la Charité le 5 septembre 1828. Battements du cœur forts, réguliers, durs, accompagnés de bruits sourds, étouffés, mais sans souffle distinct; pouls également fort, dur et régulier; teint blafard, pâle, infiltration médiocre des membres; ascite; oppression; demi-orthopnée.—Mort le 24 octobre 1828.

Autopsie cadavérique, 24 heures après la mort.

Membres inférieurs très légèrement infiltrés; l'abdomen contient une grande quantité de sérosité citrine. Viscères abdominaux comme lavés. Congestion sanguine dans tous ces viscères. Veine porte dilatée. Sérosité jaunâtre, claire, dans chaque côté de la poitrine, mais principalement à gauche.

Cœur très volumineux, ce qui dépend en partie de la présence d'énormes caillots dans ses cavités, dans les oreillettes surtout. Vidé de ces caillots, il offre une forme plus pointue que cela n'a lieu ordinairement dans l'hypertrophie. Le ventricule gauche est très peu ou pas dilaté; il est hypertrophié, d'une consistance ferme. *Sa membrane interne semble généralement un peu épaissie, opaque; on y voit diverses petites plaques d'un blanc nacré ou argenté.*

§ III. Végétations, granulations, tumeurs fibreuses; concrétions sanguines anciennes et adhérentes.

OBSERVATION 95e.

Jeune homme de 16 ans. — A la suite d'un rhumatisme articulaire aigu, palpitations, double bruit de souffle râpeux à la région précordiale avec voussure, augmentation de l'étendue de la matité, etc. — Mort. — Végétations cornées sur les valvules gauches épaissies et fibro-cartilaginisées; adhérence générale du péricarde au cœur; hypertrophie de cet organe, etc.

Salle Saint-Jean-de Dieu, n° 20. Le nommé Caillier (Jean Louis), âgé de 16 ans, tailleur, rue Saint-Marc, n° 23, malade depuis quatre mois, entré le 24 juin 1839, mort le 3 juillet suivant.

D'une constitution détériorée, d'un tempérament lymphatique, arrivé à Paris depuis quatre ans.

Il y a un an, il fut atteint d'un rhumatisme articulaire occupant particulièrement les deux genoux, et qui, traité

L'une d'elles, de la grandeur d'une pièce de dix sous, est parfaitement semblable aux plaques dites LAITEUSES *du péricarde. Une colonne charnue est entourée d'une production semblable à cette plaque. Vers la base des valvules aortiques, l'épaississement est plus considérable; on y trouve des plaques fibro-cartilagineuses et calcaires; les valvules elles-mêmes sont un peu épaissies, mais l'orifice aortique est libre et bien conformé.*

Aucune rougeur dans les cavités du cœur. Les parois des oreillettes sont sensiblement épaissies.

3e cas. M. le docteur Fournet m'apporta, il y a quelques années, le cœur d'un jeune homme de 26 ans, pour me montrer une belle fausse membrane qu'il avait détachée de l'intérieur de l'oreillette gauche, et dont avaient été *émerveillées* quelques personnes auxquelles M. Fournet l'avait fait voir.

4e cas. Chez un homme d'une quarantaine d'années, dont je fis l'ouverture le 15 décembre 1835, l'endocarde, dans toutes les cavités du cœur, offrait çà et là des plaques blanches, laiteuses, quelques unes argentées et comme nacrées, s'enlevant à la manière des plaques blanches du péricarde. Dans l'oreillette gauche, une de ces plaques avait l'étendue d'une pièce de deux francs, et présentait un aspect fibro-cartilagineux. Au-dessous d'elle, l'endocarde était parfaitement sain.

Le cœur, énormément hypertrophié, pesait 20 onces (625 gram.), etc.

seulement par des lotions avec l'alcool camphré, le retint au lit pendant quinze jours, après quoi il put, dit-il, continuer ses occupations.

Il y a quatre mois, il a été pris d'un nouveau rhumatisme articulaire aigu, occupant la plupart des articulations des membres supérieurs et inférieurs, pour lequel il entra à l'hôpital Beaujon, le 28 février 1839. M. Jules Pelletan, dans le service duquel il fut placé, constata de la *matité dans la région précordiale, des battements tumultueux du cœur accompagnés d'un bruit de soufflet râpeux.* La maladie ne datait alors que de trois jours.—Des saignées générales et locales pratiquées coup sur coup, un vésicatoire sur la région précordiale, et la digitale furent successivement employés. Le 26 mars, toutes les douleurs avaient disparu, et le malade, qui voulait reprendre ses occupations, demanda et obtint sa sortie. *Le pouls battait encore* 92 *fois par minute; le bruit de soufflet râpeux persistait ainsi que la matité de la région précordiale, où l'on sentait par l'application de la main un frémissement vibratoire.*

Au bout de quelques jours, l'oppression et les palpitations de cœur augmentèrent au point que le malade fut obligé de cesser ses occupations.

Examen des 24 *et* 25 *juin.* Visage pâle, bouffi; pas d'infiltration notable des membres inférieurs; *voussure très marquée de la région précordiale, qui marque* 15 *au cyrtomètre, tandis que la région correspondante droite ne donne que* 12; *les battements du cœur soulèvent fortement la région précordiale ainsi que la région du creux de l'estomac; la pointe de cet organe bat dans le sixième espace intercostal qui est élargi ainsi que le cinquième; pas de frémissement vibratoire notable; dans la région des cavités gauches, le claquement valvulaire est presque entièrement absorbé par un double bruit de souffle râpeux, lequel se fait entendre dans toute la partie antérieure de la poitrine, dans toute la longueur de l'aorte, et jusqu'à la partie postérieure de la poitrine où il est très dis-*

tinct; dans la région des cavités droites, le premier bruit est couvert par le souffle râpeux indiqué, tandis que le second consiste en un claquement fort, sec et parcheminé; l'étendue de la matité précordiale est de 3 pouc. 9 à 10 lig. (105 à 107 *mill.*) *verticalement, et de 4 pouces* (112 *mill.*) *transversalement. Les battements du cœur, quoique précipités* (108 à 112), *sont réguliers et frappent durement la main qui les explore; ils soulèvent aussi fortement la tête appliquée sur la région précordiale; au niveau de l'orifice aortique, les doigts semblent sentir le jeu des valvules; le pouls, à* 108-112, *est assez étroit, plutôt mou que dur, mais un peu vibrant, ce qui contraste avec la pâleur anémique et l'amaigrissement du sujet.*

La résonnance et la respiration sont bonnes en avant et en arrière, si ce n'est qu'on entend un peu de crépitation à la partie inférieure des deux poumons, surtout à droite : crépitation qui tient très probablement à un état œdémateux de ces organes.

Diagnostic. — *Hypertrophie considérable du cœur* (460 *à* 500 *gram.*), *épaississement, induration des valvules gauches; le tout suite d'une endo-péricardite rhumatismale.*

Prescription. — *Cautère de* 15 *lignes* (63 *mill.*) *de diamètre sur la rég. précord.; poud. de digit.* 4 *gr.* (2 *décigr.*); *deux tasses de bouillon, deux potages.*

26 et 27. On constate les phénomènes déjà indiqués du côté du cœur. (*Le malade est mis au huitième de la portion.*)

28. Orthopnée, étouffement imminent, bouffissure et lividité du visage; battements du cœur plus fréquents et tumultueux. Ces accidents nous déterminent à prescrire *une saignée de deux palettes; cataplasmes sinapisés aux cuissés; deux bouillons.*

29. Soulagement, respiration plus libre; un peu de sommeil ce matin.

Le caillot de la saignée offre une surface veloutée; il est sans couenne et demi-glutineux; la proportion de sérosité est plus forte qu'à l'état normal.

1er juillet. Retour de l'essoufflement au point que le malade est obligé de rester assis pour respirer; les battements du cœur contrastent toujours par leur force et leur étendue avec la petitesse et l'étroitesse du pouls, qui est d'ailleurs régulier, à 92-96; persistance des bruits du cœur déjà notés.

2. Continuation de l'orthopnée avec anxiété et agitation; *battements du cœur toujours forts, accompagnés du souffle râpeux indiqué et d'un frémissement vibratoire distinct.*

Vésicatoire camphré sur la région précordiale; cataplasmes sinapisés à la plante des pieds.

3. — Mort sur les 6 heures du matin.

Autopsie cadavérique, 27 heures après la mort.

1° *Hab. extér.* — Bouffissure de la face très marquée, lèvres livides, gonflées comme dans l'asphyxie; pas d'infiltration notable des membres inférieurs.

2° *Org. respir. et circul.* — A l'ouverture de la poitrine, il s'est écoulé une petite quantité de sérosité; les poumons et le cœur remplissent assez exactement cette cavité. Quelques adhérences cellulo-fibreuses entre le poumon gauche et la plèvre correspondante; cet organe a moins de souplesse que dans l'état normal, ce qui tient à l'état œdémateux qu'il présente. La sérosité ruisselle abondamment par la pression à la surface des incisions qu'on y pratique; la congestion séreuse est surtout considérable vers le bord postérieur. Quelques adhérences au sommet du poumon droit et dans les scissures interlobaires; ce poumon est un peu moins pesant et moins œdémateux que l'autre; tous les deux surnagent l'eau dans laquelle ils sont plongés, soit en masse, soit en fragments.

Le cœur remplit toute la partie moyenne de la poitrine, refoulant à droite et à gauche les poumons; il présente une forme arrondie, globuleuse, ovoïde, ayant sa base tournée en haut et à droite, et sa pointe mousse à gauche et en bas; il est à découvert dans l'espace de 6 pouces (168 mill.) transversalement et verticalement. Entre le péricarde et le pou-

mon droit on trouve un kyste du volume d'un petit œuf, fortement adhérent à ce péricarde, et rempli d'un liquide transparent, incolore comme celui contenu dans une poche hydatique. *Généralement injecté et épaissi, le péricarde adhère de toutes parts au cœur par le moyen d'un tissu cellulo-fibreux, difficile à rompre, infiltré d'une sérosité un peu rougeâtre. Après la séparation des feuillets opposés du péricarde, la surface du cœur est rude, inégale, et comme hérissée d'un tissu cellulaire tomenteux, rouge; vers l'origine des gros vaisseaux on observe de petites masses hydatiques. La surface du feuillet pariétal du péricarde est injectée et hérissée de masses de tissu cellulaire infiltré et spongieux.*

A la section des gros vaisseaux, il s'écoule une énorme quantité de sang, en partie liquide, en partie formé de caillots noirâtres, de consistance de gelée de groseille. Toutefois, après cet écoulement, il reste encore des caillots dans les cavités droites, les uns noirs, les autres décolorés, fibrineux, médiocrement adhérents et entortillés autour de la valvule tricuspide. *La cavité du ventricule droit est un peu dilatée; les parois de ce ventricule, hypertrophiées, ont 3 lignes (7 mill.) d'épaisseur à la base : la cavité de l'oreillette droite est dilatée dans une proportion plus considérable que celle du ventricule, et ses parois sont aussi hypertrophiées; les valvules pulmonaires, bien conformées, sont très légèrement épaissies. La valvule tricuspide est bien conformée, mais évidemment épaissie, hypertrophiée. La circonférence de l'orifice auriculo-ventriculaire droit est de 4 pouces 2 lignes (117 mill.); celle de l'orifice pulmonaire est de 3 pouces (84 mill.);* aucune imbibition de l'endocarde droit ni de la membrane interne de l'artère pulmonaire. La substance musculaire du ventricule et de l'oreillette droits est plus vermeille et plus ferme qu'à l'état normal.

De l'eau versée dans l'aorte du côté du cœur ne tarde pas à refluer après avoir rapproché les valvules aortiques l'une de l'autre (elles sont suffisantes). *La cavité du ventricule*

gauche a presque doublé de capacité; la circonférence de l'orifice aortique est de 2 pouc. 8 à 10 lig. (74 à 79 mill.); les valvules de cet orifice sont d'un beau rouge vermeil qui tranche sur la blancheur de l'aorte; elles sont évidemment épaissies, hypertrophiées, et par suite opaques au lieu d'être transparentes comme à l'état normal, mais bien conformées; la valvule bicuspide est bien plus hypertrophiée encore; elle a plus que doublé d'épaisseur, en même temps que sa surface est plus étendue; vers son bord libre, elle est parsemée et comme hérissée de petites masses grenues, groupées en manière de choux-fleurs ou de poireaux vénériens; tout le long de ce bord, les petites excroissances s'étendent au point d'insertion des tendons valvulaires; le tissu de la valvule, devenu fibreux, craque sous la pression du doigt presqu'à l'instar du parchemin; vers l'un des angles de la valvule, et du côté de l'oreillette, on observe une petite dépression d'une ligne de diamètre, et qui paraît être une ulcération cicatrisée. Les colonnes charnues qui fournissent les tendons valvulaires ont subi une transformation tendineuse à leur extrémité voisine de la valvule. La circonférence de l'orifice auriculo-ventriculaire gauche est de 4 pouces 4 à 5 lignes (121 à 123 mill.). L'épaisseur des parois du ventricule gauche, à la base, est de 8 à 9 lignes (18 à 20 mill.); les parois de l'oreillette gauche sont hypertrophiées dans la même proportion que celles du ventricule. L'endocarde gauche offre une teinte opaline vers l'orifice aortique et dans son voisinage; il est épaissi dans toute l'étendue de l'oreillette gauche, où il offre une certaine opacité, en même temps que le tissu cellulaire sous-jacent est ferme, dense, serré. La substance musculaire du ventricule gauche, un peu moins vermeille et moins ferme que celle du droit, semble avoir éprouvé un commencement de ramollissement. En séparant les diverses couches dont ce ventricule est composé, ce qui est assez facile en raison de la perte de cohésion ou du ramollissement sensible du tissu cellulaire interposé, on obtient des surfaces d'un rouge un peu brun, et d'où s'écoulent des gouttelettes de sang.

Le cœur, débarrassé de ses caillots et bien lavé, pèse 408 *grammes ou environ* 14 *onces.*

L'aorte contient un peu de sang liquide; sa membrane interne est d'un blanc parfait, sans taches ni épaississement. — La veine cave inférieure contient aussi du sang liquide, et sa membrane interne est également d'un blanc net.

3° *Org. dig. et annex.* — Il s'écoule une quantité assez considérable de sérosité à l'ouverture de la cavité abdominale.

La membrane muqueuse de l'estomac est grisâtre, mais sans altération notable dans sa consistance. Rien de notable non plus pour les intestins.

La rate, petite, offre une plaque fibreuse peu étendue vers l'une de ses extrémités; sa substance est un peu molle.

Le foie présente un volume d'environ un quart plus considérable qu'à l'état normal; il offre quelques adhérences vers son bord supérieur; son tissu est gorgé d'un sang liquide, et fortement marbré de rouge, ce qui lui donne l'apparence d'un granit nuancé de la même couleur; il se déchire assez facilement à la pression du doigt. Quelques caillots noirâtres s'écoulent des divisions de la veine porte.

Les reins, plutôt un peu petits que gros, ont une bonne consistance, et n'offrent point de granulations. Le rein droit est sensiblement plus rouge et plus injecté que le gauche, qui est même un peu *anémié*.

OBSERVATION 96e.

Homme de 35 ans. — A la suite d'un rhumatisme articulaire aigu, bruits du cœur secs, forts, parcheminés. — Hémiplégie. — Mort. — Valvule bicuspide parsemée de végétations cornées, verruqueuses, cartilagineuses; épaississement hypertrophique sans déformation des valvules aortiques; adhérence générale du péricarde au cœur.

Salle des hommes, n° 13. Latouche, âgé de 35 ans 1/2, cocher, rue faubourg Saint-Martin, 64, malade depuis

quatre jours, entré le 26 novembre 1835, mort le 7 janvier 1836.

D'une constitution très forte, pléthorique; cheveux châtains; peau blanche.

Né de parents qui ne paraissent pas avoir eu de rhumatisme, il se livre de temps en temps à des excès de régime.

Il y a trois ans, il fut placé une première fois dans notre service pour un rhumatisme articulaire aigu, intense, et il y séjourna trois mois et demi, ayant été saigné huit fois, mais non coup sur coup.

Quatre jours avant sa dernière entrée, il a été pris d'un nouveau rhumatisme occupant les lombes, les reins et les deux genoux.

Il n'a fait aucun traitement chez lui.

26 *au soir et* 27 *au matin.* — Les genoux sont très douloureux, ce qui empêche les mouvements; ils sont gonflés, et leur circonférence est de 13 pouces 5 lignes (376 mill.) pour le droit, et de 13 pouces (364 mill.) pour le gauche; peau chaude, sudorale; *bruits du cœur secs, forts, parcheminés et comme éclatants à gauche.* (*Saignée de* 5 *palettes le matin, et de* 3 *palett. le soir; ventouses scarifiées aux genoux,* 3 *palett.* (1); *cataplasmes; violette édulcorée; lavement.*)

28. Le malade a éprouvé, à la suite des sangsues, un état syncopal et a vomi; ce matin son visage est pâle et la température des extrémités diminuée; il est survenu une *paralysie du mouvement dans le côté droit, avec conservation du sentiment* dans les mêmes parties; pouls à 108, petit.

Le caillot des deux saignées est recouvert d'une couenne épaisse, dense, analogue à la peau de chamois. (*Même prescription moins les saignées.*)

29. Diminution considérable du rhumatisme des genoux

---

(1) Au lieu des ventouses que j'avais prescrites, on appliqua 60 sangsues aux genoux.

(la circonférence du gauche n'est plus que de 12 pouc. 6 lig. (350 mill.) et celle du droit de 13 pouces (364 mill.); *persistance de l'hémiplégie avec forte déviation de la bouche à gauche, et demi-occlusion de l'œil gauche;* pouls à 92, ferme et dur. (*Sinapismes ; un bouillon.*)

30. Le malade se découvre à chaque instant et s'est enrhumé ; les articulations sont en bon état ; *pas de contracture notable des membres paralysés ; bouche moins déviée;* parole conservée ; pouls à 96.

1er et 2 décembre. *Occlusion de l'œil gauche; quelques fourmillements et de la roideur dans le bras paralysé;* le malade remue bien la langue ; il peut siffler ; il voit bien des deux yeux ; quelques hallucinations par intervalles ; alors il ne sait pas où il est, et on observe un peu d'incohérence dans les idées ; pouls à 100.

Looch avec thridace ; bouillon ; un biscuit avec eau rougie. (Le 2 on donne un grain d'émétique dans un pot de bouillon de veau.)

3, 4, 5 et 6. Amaigrissement notable ; selles liquides rendues dans le lit ; *crampes dans les membres paralysés ;* immobilité du membre inférieur et léger mouvement volontaire dans le supérieur ; la langue se sèche ; soif vive ; haleine fétide ; pouls de 84 à 92. (*Eau de riz, sirop de coings ; lavement avec amidon ; bouillon et soupe.*)

7, 8 et 9. Fourmillements douloureux dans le côté paralysé ; les selles sont rendues dans le lit, toujours diarrhéiques ; pouls à 116-120.

10 et 11. Peu de changement.

12 et 13. D'énormes escarres sont constatées à la cuisse et au sacrum. (*Chlorure et quinquina pour pansement.*)

14, 15 et 16. Le malade exhale une odeur gangréneuse des plus fétides ; par intervalle, un peu de vague dans les idées ; délire calme.

17, 18, 19 et 20. Les escarres sont détachées ; la diarrhée a diminué ; la langue est rouge ; le pouls à 120, assez fort.

21. On découvre un épanchement à la partie inférieure du côté gauche de la poitrine (matité; souffle bronchique; égophonie). (*Un vésicatoire sur le côté malade.*)

Les jours suivants, les escarres augmentent en étendue et en profondeur; la paralysie persiste; la faiblesse fait des progrès continuels, et le malade s'éteint le 7 janvier 1836, à neuf heures du matin.

Autopsie cadavérique, 24 heures après la mort.

Org. circulat. et respirat.—Adhérences du *feuillet pariétal* du péricarde avec le feuillet cardiaque : *en quelques points des adhérences ont lieu au moyen d'une matière molle, glutineuse, amorphe;* partout ailleurs, elles sont constituées par du tissu cellulaire bien organisé ou du tissu cellulo-fibreux; belle injection avec arborisation et rougeur foncée de la surface du cœur. Cet organe est bien conformé, bien proportionné, mais il participe un peu de l'émaciation générale. Les cavités droites contiennent des concrétions fibrineuses développées avant la mort; les valvules droites sont à l'état normal.

Les valvules aortiques ont plus que doublé d'épaisseur, mais sont d'ailleurs bien conformées; même hypertrophie de la valvule bicuspide; celle-ci est également bien conformée, si ce n'est qu'elle s'est un peut rétractée en s'épaississant : elle a une teinte légèrement opaline, et elle est parsemée, surtout à sa face auriculaire, de végétations cornées, cartilagineuses, analogues à de petites verrues, de la grosseur d'un grain de millet ou de chènevis (ces végétations sont évidemment de date très ancienne, et leur première origine remonte très probablement à une endocardite coïncidant avec la première attaque de rhumatisme); les tendons de la valvule bicuspide, hypertrophiés comme elle, sont raccourcis, en sorte que le sommet des colonnes charnues qui les fournissent est très rapproché de la valvule (1).

(1) Par une omission que je ne puis m'expliquer aujourd'hui, il n'est fait aucune mention de l'état de la plèvre et des poumons dans les notes qui

Centres nerveux. Épanchement considérable de sérosité à la base du crâne ; infiltration et opacité des méninges, de la pie-mère surtout, avec injection capillaire, principalement dans les deux tiers postérieurs de l'hémisphère gauche. Dans cette étendue, la substance cérébrale, dépouillée de ses membranes, est légèrement grenue à sa surface, et fortement ramollie, *ce qui lui donne de la ressemblance, sous le rapport de sa consistance, avec une poire pourrie ;* cette espèce de *pulpe* est d'un jaune sale et s'écrase sous la moindre pression ; le *ramollissement* s'étend à une profondeur de deux pouces, devenant de plus en plus prononcé, et se transformant en un foyer de *matière crémeuse* à l'union du lobe postérieur avec le lobe moyen. Ce foyer pourrait contenir un petit œuf de poule; on le poursuit dans presque toute l'étendue du lobe moyen, et il ne se termine que vers la scissure de Sylvius ; la partie antérieure du corps strié est saine; un petit foyer de ramollissement existe dans la partie postérieure.

Réflexions. — Ce malade est l'un des premiers, le premier réellement, si je ne me trompe, qui m'ait mis sur la voie de la découverte de la loi de coïncidence de l'endocardite avec le rhumatisme articulaire aigu (endocardite rhumatismale). En effet, ayant ausculté les bruits du cœur chez ce malade, à une époque où il ne restait plus rien du rhumatisme articulaire aigu dont il avait été affecté, je ne fus pas médiocrement surpris de trouver un très beau bruit de soufflet, tel que je l'avais rencontré si souvent dans les cas de *lésion organique* des valvules avec un certain rétrécissement des orifices du cœur. La santé *parfaite* dont jouissait le malade avant le développement de son rhumatisme ne permettait pas de soupçonner chez lui la préexistence de la lésion organique des valvules dont je viens de parler.

---

m'ont été remises par le chef de clinique pour la rédaction de cette observation. J'avais noté moi-même ce qui est relatif à l'état du cœur.

Quoi qu'il en soit, profondément frappé de l'existence du bruit de soufflet du cœur chez quelques autres sujets convalescents ou déjà bien guéris d'un rhumatisme articulaire aigu, ce fut alors que je résolus d'explorer attentivement et minutieusement le cœur chez tous les individus atteints d'une pareille maladie; et de cette exploration naquit, non sans peine, la découverte de la loi de coïncidence de l'endocardite avec le rhumatisme articulaire aigu telle qu'elle a été formulée dans ce *Traité*.

L'affection encéphalique survenue chez ce sujet n'aurait-elle pas, elle aussi, quelque rapport avec le rhumatisme articulaire?

OBSERVATION 97e.

Jeune homme de 22 ans. — A la suite de plusieurs attaques de rhumatisme articulaire aigu, palpitations, double bruit de râpe sec; claquement sec, parcheminé au second temps, matité très étendue, etc. — Mort. — Végétations verruqueuses, analogues aux poireaux vénériens sur les valvules aortiques et bicuspide qui sont hypertrophiées; adhérences fibro-cartilagineuses du péricarde avec la pointe du cœur; hypertrophie générale du cœur; concrétions fibrineuses dans les cavités de cet organe; emphysème pulmonaire, etc.

Ainfray, âgé de 22 ans, fut admis à la Clinique le 25 mai 1836, et couché au n° 22 de la salle Saint-Jean-de-Dieu.

D'une constitution lymphatique; peau fine, pâle; cheveux châtains; poitrine étroite.

Il y a huit ans, ce jeune homme fut atteint d'un rhumatisme articulaire aigu, pour lequel il resta alité pendant deux mois. Ce rhumatisme occupa les diverses articulations des membres supérieurs et inférieurs. Pendant son cours, il survint une épistaxis très considérable. Le malade fut saigné une fois, et on lui appliqua vingt-quatre sangsues.

Au bout de deux mois, le malade ne pouvait encore s'habiller seul : il prit alors des bains de vapeur qui le soulagèrent; mais depuis cette maladie il ne s'est jamais complétement bien porté, et il éprouva des palpitations, des

étouffements qui augmentèrent beaucoup deux ans environ après la maladie ci-dessus indiquée.

Depuis les six dernières années, il a essuyé, chaque année, plusieurs nouvelles attaques de rhumatisme articulaire qui ne furent combattues que par le repos, des bains et des cataplasmes.

Il y a quatre ans, il fut admis à l'hôpital de la Pitié pour ses *battements de cœur*. On lui fit une saignée, et il y prit des médicaments dont il ne peut indiquer la composition ni le nom. Au bout de six semaines, il sortit un peu soulagé.

Depuis trois à quatre jours, il s'est manifesté de la douleur et du gonflement aux genoux, et le malade est entré à la clinique de la Charité.

A la visite du 16, voici quel était son état.

Voussure évidente de la région précordiale, dont la matité est de 4 pouces 6 lignes (120 mill.) verticalement et 4 pouces 7 lignes (122 mill.) transversalement; frémissement vibratoire léger, profond, dans la région des cavités gauches; on remarque que les rameaux veineux de la région du sein gauche sont très sensiblement plus développés que ceux de la région du sein droit; la pointe du cœur soulève fortement le cinquième espace intercostal qui est manifestement élargi; les deux bruits du cœur sont remplacés par un double bruit de frottement imitant le bruit de râpe sec, ayant son maximum d'intensité dans la région des cavités gauches; et par intervalles, au deuxième temps des mouvements du cœur, on distingue un bruit de claquement sec, *parcheminé;* vers la pointe du cœur, le bruit de frottement isochrone à la systole tend à devenir sibilant; le double bruit de frottement se propage dans tous les environs de la région précordiale, et on l'entend assez distinctement jusqu'à la partie postérieure du thorax; il me semble que le frottement s'opère à la fois et à la surface du péricarde et surtout aux orifices gauches du cœur.

Pouls tendu, vibrant, régulier, à 88 ; palpitations et étouffement quand le malade marche, surtout en montant; point d'œdème ; légère teinte violacée du visage, et particulièrement des lèvres.

Bonne résonnance dans les deux côtés de la poitrine ; le murmure vésiculaire est accompagné d'un léger râle crépitant, fin, sec, à la partie inférieure de la région postérieure de la poitrine ; 20 inspirations par minute.

Peau sèche, d'une chaleur modérée, température abdominale à 33° ; rien de notable du côté du ventre : le foie ne dépasse pas notablement le rebord cartilagineux des côtes ; point de céphalalgie ; sommeil assez calme.

Diagnostic. —*Lésion organique des valvules du cœur avec énorme hypertrophie de cet organe* (16 *à* 20 *onces ou* 500 *à* 625 *gram.*); *le tout suite d'endo-péricardite rhumatismale.*

Prescription. — *Saignée* 3 *pall.*; *till. orang. sir. gom.*; *pot. gom. poudre digit.* 3 *décigr.* ; *lav. émoll.*; 3 *bouill.*; 1 *crème de riz.*

27. Peu de changement.

Sang de la saignée : Sérosité limpide, abondante, d'un jaune verdâtre; caillot de consistance moyenne, recouvert d'une couenne mince, facile à déchirer. (*Un huitième d'aliments ; une demi-tasse de vin.*)

28. A cinq heures du matin, épistaxis d'environ 2 onces (60 gram.) ; le pouls continue à être vibrant.

29. Entre le sternum et le sein droit, on entend au second temps un claquement assez clair ; persistance du bruit de frottement râpeux dans la région des cavités gauches. (*Le quart d'aliments.*)

30 et 31. Douleur dans l'articulation métacarpo-phalangienne du pouce gauche; épistaxis; pouls à 96-100, fort, dur, accompagné d'un léger frémissement vibratoire. (*La dose de la digit. est portée à* 4 *décigr.*)

2 *juin.* La douleur du pouce persiste. (*Catapl.; la dose de la digit. est portée à* 5 *décigr.*)

3, 4, 5 et 6. A droite, le claquement du second bruit est absorbé par un bruit de frottement; à gauche, au contraire, en s'élevant vers la clavicule, le claquement du second bruit se dégage du bruit de frottement; le pouls est vibrant, et vient frapper le doigt à l'instar d'une corde tendue : il paraît un peu plus développé à droite qu'à gauche.

Du 6 au 11. Approchée des artères d'un moyen calibre, telles que la radiale, la tibiale antérieure, l'oreille entend un bruit qui ressemble plus à un bruit de choc qu'à un bruit de frottement. (*Vésicat. sur la rég. du cœur et pansement avec digit.* 3 *décigr.*; *pot. gom. digit.* 3 *décigr.*)

13. Fièvre, pouls à 110: toujours fort et vibrant; deux à trois crachats visqueux, mêlés de sang; dyspnée sans *point de côté*, accompagnée d'une forte dilatation des ailes du nez pendant l'inspiration; peu de résonnance dans les 2/5es inférieurs de la région postérieure et externe du côté droit avec beau râle crépitant; même râle en arrière à gauche, depuis l'angle inférieur de l'omoplate jusqu'en bas, où il est très fort.

On *diagnostique* un engorgement pneumonique *intercurrent.* (*Saiguée* 3 *pal.*; *continuer la digit. sur le vésicat.*; *diète.*)

14. *Sang de la saignée :* Le caillot, en forme de champignon, est recouvert d'une couenne épaisse et ferme.

Pouls à 104, accompagné d'un frémissement vibratoire distinct; la résonnance est meilleure en arrière; on y entend encore quelques bulles de râle crépitant sec; crachats peu abondants, spumeux. (*Vésicat. volant sur la région postérieure du thorax; le reste idem, moins la saignée.*)

15. Le bruit de frottement de la région du cœur tend à devenir sibilant, surtout pendant la systole (on l'entend même à la partie postérieure de la poitrine).

Pouls à 116, toujours accompagné d'un frémissement vibratoire bien distinct; persistance de la dyspnée avec dilatation des ailes du nez; en arrière et en bas, vers la région du rachis, existent deux saillies ou voussures très pronon-

cées des parois thoraciques; la résonnance, à la percussion, y est assez forte, et nous soupçonnons une complication d'emphysème du poumon; crachats séro-muqueux. (1 *tasse de bouill. et de lait coupé; le reste idem.*)

16. Pouls à 112; point d'œdème ni de gonflement des veines jugulaires. (*Pot. diac.; bouill.; pot.; lait; asperges.*)

17 *au matin.* Pouls à 92; moins de chaleur à la peau et moins de dyspnée.

Dans la journée (de 4 à 5 heures de l'après-midi), le malade s'est plaint que la respiration lui manquait; il était pâle et pouvait à peine parler; ses jambes s'étaient refroidies; il s'est levé seul pour se mettre sur le bassin, et quelques minutes après, il est tombé en avant. On l'a replacé dans son lit; son corps s'est refroidi; son pouls est devenu faible, filiforme, et bientôt insensible, ainsi que les battements du cœur; quelques inspirations ont encore eu lieu sous l'influence de la pression mécanique et alternative de l'abdomen et des parois thoraciques. On ouvre la veine jugulaire, mais elle fournit à peine quelques gouttes de sang, et le malade a complétement cessé de vivre... On a noté qu'il était dans un état de demi-érection.

Autopsie cadavérique, 17 *heures après la mort.*

1° *Habit. extér.* — Pâleur du cadavre, point d'infiltration séreuse.

2° *Org. circulat. et respirat.* — Encore enveloppé dans le péricarde, le cœur occupe presque toute la partie antérieure du côté gauche de la poitrine, et a refoulé le poumon correspondant, dont une lame mince le recouvre vers son bord externe. L'étendue de la base à la pointe du cœur est de 6 pouces (168 mill.), et du bord gauche au bord droit, de 5 pouces (140 mill.). Le péricarde n'a contracté aucune adhérence avec la plèvre pulmonaire. Après avoir incisé le péricarde, on aperçoit, surtout à 1 pouce (28 mill.) au-dessus de la pointe du cœur, des adhérences d'ancienne date, et là existe une plaque fibreuse, qui rend rugueuse,

inégale et comme raboteuse, la surface du cœur qu'elle tapisse; en tirant vers la base du cœur, les adhérences sont extrêmement fortes et serrées; il n'en existe pas à la face postérieure de l'organe.

Le cœur offre un volume égal à celui d'un cœur de veau; son hypertrophie est générale; ses cavités sont gorgées de caillots sanguins, les uns récents, les autres plus anciens (dans les cavités droites, par exemple, il en est un ferme, blanc, tout-à-fait analogue à de la chair lavée, et assez adhérent pour n'avoir pas été détaché par des lavages réitérés).

Le ventricule droit, quoique notablement hypertrophié, sans dilatation bien marquée de sa cavité, semble n'être qu'une sorte d'appendice du gauche, tant celui-ci est énormément hypertrophié.—La membrane interne des cavités droites est blanche, et la valvule tricuspide bien conformée. A la partie moyenne du ventricule droit, ses parois ont 4 lignes 1/2 (11 mill.) d'épaisseur.

Après avoir fendu l'aorte à son origine, on y aperçoit, ainsi que sur ses valvules, des végétations analogues aux végétations dites vénériennes. Ainsi hérissées, et comme surchargées d'une forêt de productions verruqueuses ou de *poireaux*, les valvules aortiques offrent une surface inégale et raboteuse; elles sont d'ailleurs d'une consistance fibro-cartilagineuse, et ont quadruplé d'épaisseur; malgré cette altération, les valvules ont conservé leur forme, leur mobilité, et elles ferment hermétiquement l'orifice aortique, de telle sorte que l'eau versée dans l'aorte ne pénètre point dans le ventricule gauche. Vers l'orifice aortique, la membrane interne de ce ventricule est épaissie, fibreuse, nacrée, et en quelque sorte semblable à la dure-mère, ce qui tient à la présence d'une plaque accidentelle semblable à celle du péricarde; au-dessous de cette plaque fibreuse, l'endocarde paraît lui même un peu épaissi; même épaississement dans le voisinage de la valvule mitrale, dont les deux lames sont aussi fortement hypertrophiées; celle de ces lames qui

regarde les valvules aortiques est, comme ces dernières, persemée de végétations confluentes, qui en rendent la surface inégale et raboteuse; les tendons de cette valvule sont épaissis, et la transformation fibro-cartilagineuse a envahi une partie des colonnes charnues dont naissent ces tendons.

L'orifice aortique est un peu rétréci, surtout eu égard à la dilatation du ventricule gauche (il reçoit cependant assez facilement le doigt). — A son origine, l'aorte présente une teinte rosée, et partout ailleurs une blancheur parfaite.

La cavité du ventricule gauche est agrandie au point de pouvoir contenir un gros œuf de poule; ses parois ont 8 à 9 lignes (18 à 20 mill.) d'épaisseur à la base, et 5 lignes (11 mill.) à la pointe.

Vidé et bien lavé, le cœur pèse 652 grammes, c'est-à-dire environ 20 onces, ainsi qu'on l'avait indiqué sur la feuille du diagnostic. La substance musculaire du cœur est rosée, vermeille, même dans les cavités droites.

Refoulé et comme aplati par le développement énorme du cœur, le poumon gauche est presque réduit à la moitié de son volume ordinaire. Il est engorgé à sa partie postérieure, où l'on observe plusieurs saillies sous forme de bulles, et dues à une dilatation ou à un *emphysème* des vésicules pulmonaires de cette région.

Le poumon droit, en arrière et dans ses scissures, présente des adhérences anciennes, cellulo-fibreuses; en arrière aussi, on observe des bulles plus nombreuses encore que celles du poumon gauche; la base est partout rouge et dans un état de *splénisation;* elle se déchire facilement et sans crépitation.

3° *Org. digest. et annex.* — D'un volume presque double de l'état normal, la rate, à sa face externe, présente des adhérences cellulo-fibreuses; sa membrane capsulaire est généralement épaissie. En incisant le sommet de cet organe, on y trouve un foyer de matière friable, analogue

à de la fibrine altérée, ou à du pus concret, tuberculeux.

Le foie est un peu hypertrophié, médiocrement gorgé de sang et d'une assez bonne consistance.

La membrane muqueuse de l'estomac est fortement injectée, surtout dans la région du grand cul-de-sac; vers la partie moyenne de l'organe, elle forme des duplicatures imitant jusqu'à un certain point les circonvolutions cérébrales; elle n'est pas notablement ramollie.

4° *Org. de l'innerv.* — En arrière, ou vers la partie la plus déclive, le cerveau offre quelques rougeurs; sa surface est humide de sérosité. Le cervelet est également arrosé d'une assez grande quantité de ce liquide; d'ailleurs, la substance de ces deux centres nerveux n'est pas altérée.

Réflexions. — Essayons de confronter maintenant les principaux phénomènes décrits dans le cours de cette observation avec les altérations que le cœur a présentées, et qui avaient été diagnostiquées avec une assez grande précision.

Le double bruit de râpe de la région précordiale s'explique, d'une part, par le frottement de la colonne sanguine contre les valvules aortiques chargées de végétations, et, d'autre part, par le frottement de la colonne sanguine contre la valvule bicuspide. Le frottement péricardique se confondait en partie avec celui dont il vient d'être parlé; il est digne de remarque cependant que le maximum d'intensité du bruit de frottement répondait vers la pointe du cœur, là où existait une plaque cellulo-fibreuse saillante à la surface de cet organe.

Le claquement sec, parcheminé, que l'on entendait vers la région de l'orifice de l'aorte, pendant la diastole, était dû à l'abaissement brusque des valvules aortiques, lesquelles, comme nous l'avons vu, suffisaient à l'occlusion de l'orifice. Là, ce claquement était en partie absorbé par le bruit de frottement de la région péricordiale, mais, en s'éloignant de cette région, et en remontant vers la partie

moyenne et supérieure du sternum, il se dégageait, en quelque sorte, peu à peu, du râpement auquel il était isochrone, et pouvait être entendu distinctement.

La force et la vibrance du pouls, l'augmentation du bruit normal des artères, les épistaxis, s'expliquent par l'énorme hypertrophie, avec dilatation du ventricule gauche. Quant au bruissement ou au frémissement vibratoire, que l'on sentait très distinctement en tâtant le pouls, il est difficile de ne pas en reconnaître la cause dans ces végétations confluentes, dont les valvules aortiques étaient hérissées; en effet, brisée en quelque sorte, et mise en vibration par le frottement dont elles étaient la source, la colonne sanguine transportait jusque dans les radiales l'ébranlement intestin qu'elle avait éprouvé en traversant l'orifice aortique devenu *raboteux*.

On n'a point observé chez ce malade les congestions séreuses, la lividité foncée de la face, les turgescences veineuses qui ont lieu dans d'autres cas de lésions organiques du cœur et surtout des valvules. La raison en est que, chez ce malade, les valvules, malgré les graves lésions dont elles étaient le siége, avaient néanmoins conservé leur forme et leur mobilité, et que les orifices livraient un assez libre passage à la colonne sanguine.

Il y a, dans les derniers accidents qui ont terminé la vie du sujet, quelque chose qu'il serait sans doute difficile d'expliquer. Toutefois, il est probable que quelques unes des concrétions sanguines rencontrées dans le cœur n'ont pas été étrangères à ces accidents.

OBSERVATION 98e.

Femme de 24 ans. — A la suite de couches, fièvre, bruit de soufflet râpeux, frémissement vibratoire, etc., dans la région du cœur. — Convalescence. — Accidents intercurrents, diarrhée, marasme, escarrhes au sacrum, etc. — Mort. — *Rougeur, épaississement, végétations des valvules gauches;* taches laiteuses sur le péricarde; concrétions sanguines dans le cœur. — Adhérences entre le poumon gauche et les parois costales.

Jamet (Rose), journalière, âgée de 24 ans, d'une con-

stitution lymphatique, délicate, cheveux châtains, fut admise à la Clinique le 17 septembre 1838 (1). Elle était accouchée à terme de deux jumeaux, cinq semaines avant son entrée. Elle se soigna peu, ne se rétablit pas complétement, et, une semaine avant son entrée, elle s'aperçut que ses jambes enflaient, ainsi que son visage, et qu'il s'était formé un abcès à la grande lèvre droite.

Elle put se rendre à pied à l'hôpital, offrant alors l'état suivant :

Visage bouffi, infiltration autour des malléoles; peau chaude; pouls à 112; rien de notable pour la respiration.

La matité de la région précordiale était un peu plus étendue que dans l'état normal; on entendait dans la même région un bruit de soufflet assez rude, isochrone au premier temps, ayant son maximum d'intensité vers l'orifice aortique; on sentait en même temps à la main un frémissement vibratoire très prononcé, et l'impulsion du cœur était assez forte.

État de pâleur générale, et bruit de diable dans la carotide droite.

Diagnostic : *Endocardite* (cas moyen).

Prescription : *Saignée* 3 *palettes.*

18. Persistance du souffle râpeux et du frémissement vibratoire à la région précordiale, où la malade n'accuse aucune douleur; peau un peu chaude; pouls à 84.

Le caillot de la saignée est recouvert d'une couenne épaisse, dense, élastique, analogue à une peau de chamois; retroussé sur les bords, nageant au milieu d'une abondante sérosité claire. (*Saig.* 3 *pal.; vent. scarif.* 3 *pal. région du cœur; boiss. délay.; diète.*)

19. Bruit de souffle moins râpeux, avec un peu de fré-

(1) A cette époque, j'étais remplacé par M. le docteur Jules Pelletan, qui fit recueillir sous sa dictée les notes d'après lesquelles je rédige cette observation, jusqu'au moment où je repris le service.

missement vibratoire; matité précordiale d'environ 3 pouces 1/2 (98 millim.) d'étendue verticalement et transversalement; pouls à 80, encore assez tendu; caillot de la saignée retroussé, recouvert d'une couenne épaisse d'une ligne et demie (3 à 4 millim.), dense, résistante, élastique; rondelles des ventouses fermes comme des morceaux de foie, sans couenne; persistance du souffle indiqué dans la carotide droite. (*Vent. scarif. rég. précord. 3 pal.*)

20. Soulagement très notable; chaleur de la peau douce; pouls à 68; bon sommeil; *le frémissement vibratoire et le bruit de souffle de la région précordiale ont beaucoup diminué, ainsi que l'étendue de la matité de cette région*, tandis que le bruit de souffle de la carotide droite s'est transformé en un sifflement musical (en même temps, il est survenu un souffle continu dans la gauche); pâleur de la face, affaissement des veines sous-cutanées. (*Vésicat. rég. précord.; 2 bouill.*)

21 et 22. L'amélioration persiste. (*Pansement du vésicatoire avec la poudre de digitale; bouillons et potages.*)

23 et 24. Le pouls tombe à 56-60; il reste toujours un peu de souffle au niveau de l'orifice aortique, plus moelleux, moins rude, assez semblable à celui de la chlorose ou de l'anémie.

30. Hier, à la suite d'un refroidissement, il est survenu un gonflement inflammatoire avec tension des parties génitales, plus de la fièvre et un peu de délire. (20 *sangsues ont été appliquées aux parties génitales.*)

10 *octobre.* Au bout de trois ou quatre jours, ces accidents se dissipent, et la malade revient à son premier état de convalescence. (Le 10 octobre, la malade mange le quart.)

15. L'étendue de la matité précordiale n'est plus que de 1 pouce (28 millim.) à 1 pouce 1/2 (42 millim.) transversalement et verticalement, et l'on n'entend plus qu'un léger souffle circonscrit vers la base du cœur, au premier

temps, devenant râpeux vers le milieu du ventricule gauche. Les jours suivants, les membres inférieurs s'infiltrent et une ascite se manifeste ; l'urine précipite assez abondamment par l'acide nitrique ; le pouls s'élève à 80 ; en même temps, il survient du dévoiement ; la malade s'*anémie* de plus en plus, tombe dans un marasme profond, et finit par s'éteindre le 15 février 1839. (Une quinzaine de jours avant la mort, on avait pratiqué la paracentèse, laquelle avait donné issue à un seau d'un liquide séreux, d'une transparence parfaite.)

Il y avait cinq mois que la malade était entrée à l'hôpital.

Autopsie cadav., 30 heures après la mort.

1° *Hab. extér.* Marasme presque squelettique ; l'infiltration des membres inférieurs, du droit surtout, a presque entièrement disparu, et n'occupe guère que les pieds. — Escarres dans la région du sacrum et des trochanters.

2° *Org. circul. et respir.* — Une à deux cuillerées environ de sérosité dans le péricarde ; teinte opaline de toute la surface du cœur, *avec une petite plaque laiteuse à la pointe de cet organe et sur l'oreillette droite.* — Le cœur, comme tout le corps en général, est amaigri, un peu atrophié, flasque, ridé, et contient quelques concrétions sanguines récentes. Les cavités droites sont petites, les parois du ventricule minces ; les orifices correspondants sont libres ; *la valvule tricuspide, évidemment épaissie, est opaque ;* les valvules de l'artère pulmonaire sont saines ; pâleur de toute la membrane qui tapisse les cavités droites et l'intérieur de l'artère pulmonaire. — En versant de l'eau dans l'aorte, il n'en pénètre que très peu dans le ventricule gauche, les valvules aortiques se rapprochant aussitôt de manière à fermer l'orifice auquel elles sont adaptées. *Ces valvules sont d'un rouge rosé, bien conformées, un peu crispées et manifestement épaissies. Toutefois, leur épaississement est encore moins prononcé que celui de la valvule bicuspide, laquelle est légèrement fibro-cartilaginisée ; sur le bord libre de celle-ci, existent quel-*

ques petites végétations rougeâtres; elle est, d'ailleurs, bien conformée. Les orifices gauches sont libres. La cavité du ventricule gauche peut à peine contenir le doigt. On introduit facilement la branche d'une pince dans le trou de Botal, lequel est néanmoins fermé par l'application des deux lames qui le circonscrivent et qui se croisent en quelque sorte comme deux lames de ciseaux, en s'avançant l'une au-devant de l'autre. — Veine cave libre, blanche à l'intérieur. — Le peu de sang que contiennent les vaisseaux est liquide, ténu, peu coloré.

Adhérences anciennes entre le poumon gauche et les parois costales, entre le poumon droit et le diaphragme. Ces deux poumons sont souples, sains, à part leur petitesse.

3° *Org. digest. et annex.* — Sérosité citrine assez abondante dans la cavité du péritoine. Teinte opaline et quelques pseudo-membranes anciennes sur le foie, surtout dans la région la plus voisine du péricarde. Cet organe est un peu ratatiné et atrophié. — La vésicule contient une bile pâle. — Quelques adhérences entre le gros intestin et le péritoine. — L'estomac contient une matière chymeuse; sa membrane muqueuse, généralement d'un rouge assez vif, avec injection pointillée, sensiblement ramollie, mais non amincie. — La masse intestinale, comme macérée, s'est infiltrée par imbibition d'une certaine quantité de sérosité. — L'intestin grêle contient une assez grande quantité de bile jaune ou pâle, mêlée de matière chyleuse; alternativement rouge ou blanche, sa membrane muqueuse est d'ailleurs saine. — Le gros intestin contient une matière liquide jaunâtre, assez analogue à du jaune d'œuf délayé dans de l'eau. Membrane muqueuse généralement ramollie, d'une teinte pâle ou rosée (une rougeur assez foncée dans le cœcum), un peu infiltrée, avec développement des follicules et même érosion commençante de quelques uns, surtout dans la première portion du colon et

dans le cœcum. Un peu macérés à leur surface, les reins, d'un volume à peu près normal, sont plus pâles qu'à l'état normal, mais d'ailleurs sains. — La rate, plutôt un peu petite que grosse, offre quelques taches laiteuses à la surface; sa consistance est bonne.

OBSERVATION 99e.

Jeune homme de 25 à 30 ans. — Ancienne pleuro-pneumonie. — Palpitations, bruit de soufflet, oppression. — Mort deux ans environ après la pleuro-pneumonie, par l'effet d'une maladie aiguë (abcès à la suite d'une saignée). — Plaques laiteuses sur le péricarde, traces d'une ancienne péricardite. — Induration fibro-cartilagineuse des valvules gauches du cœur, *végétations* sur les valvules aortiques; épaississement de la membrane interne de l'oreillette gauche. — Hypertrophie du cœur, et caillots ambrés dans ses cavités. — Plaques jaunes, fibreuses dans l'aorte et les artères qui en naissent.

Un jeune homme, âgé de 25 à 30 ans, avait été admis dans le service de M. Lerminier pour y être traité d'une pleuro-pneumonie (1). Il en sortit dans un état de guérison en apparence complète. Au bout de deux ans, il rentra dans le même service, se plaignant alors de palpitations et d'oppression.

Les battements du cœur étaient très forts et très étendus; ils étaient accompagnés d'un bruit de soufflet, que l'on entendait aussi dans les principales artères, telles que l'aorte, les carotides, les iliaques externes; le visage était bouffi et les membres inférieurs commençaient à s'infiltrer.

A la suite d'une saignée du bras, ce membre s'enflamme, de petits abcès s'y manifestent; des symptômes cérébraux se déclarent, et le malade succombe.

Autopsie cadav., le 22 septembre 1828.

---

(1) M. le docteur Reynaud, alors interne dans le service de M. Lerminier, examina plusieurs fois le malade. Il est probable que la pleuro-pneumonie fut accompagnée d'une endo-péricardite qui ne fut pas diagnostiquée, qui ne pouvait l'être alors, et dont nous décrirons plus loin les suites.

Visage bouffi; une certaine quantité de sérosité dans le tissu cellulaire des membres inférieurs et du tronc; ascite légère.

La surface du cœur est parsemée de plaques blanchâtres, laiteuses, indice d'une ancienne péricardite. Les cavités du cœur sont remplies de caillots de sang d'un jaune d'ambre.

Le cœur est très volumineux, double du poing du sujet. Son tissu musculaire est ferme et rosé. Le ventricule gauche, arrondi, comme *dodu* pour ainsi dire, est à la fois hypertrophié et dilaté : sa cavité est d'un bon tiers plus grande qu'à l'état normal, et ses parois ont au moins six lignes (14 mill.) d'épaisseur à la base. Le ventricule droit est également un peu hypertrophié et dilaté. — L'oreillette gauche n'est pas sensiblement dilatée, mais ses parois sont considérablement hypertrophiées; sa membrane interne est *épaissie, opaque,* un peu *rugueuse,* comme il arrive à la suite d'une inflammation chronique. Elle n'offre point de rougeur, non plus que la portion qui tapisse les autres cavités du cœur.

Les valvules aortiques sont inscrutées de plaques fibro-cartilagineuses et hérissées de végétations verruqueuses, analogues aux végétations vénériennes. Ces végétations sont très multipliées sur le bord libre des valvules, assez rares à la base de celles-ci, où elles occupent la partie la plus voisine de l'orifice ventriculaire. Quelques unes sont composées d'une matière demi-transparente, gélatiniforme; d'autres, d'une matière blanchâtre, friable, s'écrasant facilement sous le doigt en plusieurs fragments de consistance caséeuse ou tuberculeuse. En général, ces productions ressemblent exactement à certaines granulations pseudo-membraneuses qui se développent sur les membranes séreuses chroniquement enflammées. Les valvules sont d'ailleurs épaissies, surtout celle qui avoisine le plus l'orifice auriculo-ventriculaire gauche (cette dernière est triplée d'épaisseur); elles sont dures, comme fibro-cartilagineuses, un

peu ratatinées, mais pas notablement déformées. L'orifice aortique est un peu rétréci.

La valvule bicuspide est également épaissie, indurée, surtout dans sa lame supérieure ou aortique, qui est comme cartilagineuse.

La surface interne de l'aorte, des carotides primitives, des iliaques primitives et des troncs qui en naissent, inégalement rosée ou rouge, surtout à la partie la plus déclive, était parsemée de plaques plus ou moins épaisses, irrégulières, les unes très petites, les autres plus étendues (de la grandeur d'une pièce de 50 centimes, par exemple) ; en quelques points, au lieu de plaques, on rencontrait une matière furfuracée ou analogue à des grumeaux de lait caillé, s'enlevant par le raclement, à l'instar des fausses membranes encore assez récentes. Il n'existait nulle part de lames osseuses ou calcaires. Les parois artérielles étaient généralement un peu hypertrophiées. — On ne trouva pas de traces d'inflammation dans les veines du membre où s'étaient formés des abcès.

Le foie et les poumons gorgés de sang et de sérosité.

Cerveau d'une bonne consistance.

OBSERVATION 100e.

Femme de 41 ans. — A la suite de douleurs dans les membres inférieurs, palpitations et oppression, infiltration. — Bruit de râpe, frémissement cataire dans la région du cœur. — Fluctuation dans les veines jugulaires, etc. — Mort cinq ans environ après les premiers accidents. — Plaques laiteuses à la surface extérieure du cœur. — Induration et déformation des valvules tricuspide, aortiques et bicuspide; granulations anciennes en forme de choux-fleurs sur l'une des lèvres de cette dernière, qui est transformée en un anneau fibro-cartilagineux ou osseux, dont l'ouverture admet à peine le bout du petit doigt. — Hypertrophie et dilatation du cœur ; concrétions fibrineuses dans les cavités de cet organe, etc.

Bruand (Julienne), âgée de 41 ans, giletière, mariée, réglée à 17 ans (elle a cessé de l'être depuis 3 mois), d'une assez bonne constitution, née d'une mère qui paraît avoir

succombé à une maladie du cœur (étouffement, œdème des membres inférieurs, etc.), fut admise dans le service clinique, le 27 avril 1833. Il y avait cinq ans qu'à la suite d'une course elle fut prise d'une maladie qu'elle appelle une *courbature des membres inférieurs* (1). Les symptômes se calmèrent sous l'influence du repos et de la belle saison, mais reparurent l'hiver suivant, pour se dissiper encore de nouveau à la belle saison. Depuis deux ans, la maladie de cette femme a fait des progrès continuels. Il y a un an qu'elle fut placée à l'Hôtel-Dieu, où on lui fit une application de sangsues. Les principaux symptômes qu'elle dit avoir éprouvés sont de l'oppression, des palpitations, de l'œdème des membres inférieurs, de l'insomnie avec des réveils en sursaut et des rêves bizarres.

État au moment de l'entrée : Pendant le repos au lit, les battements du cœur sont assez modérés ; néanmoins, la main appliquée sur la région précordiale est repoussée par une masse volumineuse et résistante, et éprouve la sensation d'un léger frémissement vibratoire. La matité est peu étendue, ce qui tient à la présence d'une lame du poumon qui recouvre le cœur. Dans toute la région précordiale, et même plus loin, le double claquement du cœur est remplacé par un bruit de râpe qui semble continu. Au-dessus de la région précordiale, on entend un peu le second claquement valvulaire, bien qu'il soit mêlé au bruit de râpe ou de frottement. Les bruits du cœur se font entendre à la partie postérieure de la poitrine, où ils paraissent sourds et lointains ; on distingue aussi le bruit de râpe ou de scie, surtout pendant la systole.

(1) Depuis que *quelques centaines* d'observations nous ont appris combien il est fréquent de voir les maladies du cœur coïncider avec le rhumatisme, nous sommes disposé à croire aujourd'hui que cette prétendue courbature des membres inférieurs pouvait bien être un véritable rhumatisme. Mais n'ayant pas encore découvert alors la loi de coïncidence dont il s'agit, notre attention ne se fixa pas assez sur les détails de l'*affection antérieure des membres*.

Les veines jugulaires offrent une fluctuation très prononcée : elles se dilatent considérablement pendant les fortes expirations, et s'affaissent pendant l'inspiration.

Le pouls est mince, petit, assez régulier, à 80 pulsations par minute; infiltration légère des membres inférieurs avec refroidissement des extrémités ; lèvres violettes, visage exprimant l'anxiété ; tendance aux défaillances.

La poitrine résonne assez bien, et la respiration se fait entendre partout; 24 inspirations par minute.

Ventre souple, un peu de dévoiement ; le foie ne dépasse pas le rebord cartilagineux des fausses côtes.

Diagnostic. — *Induration des valvules gauches du cœur avec rétrécissement d'un orifice. — Hypertrophie du cœur.*

Prescription. — *Une saignée de 3 palettes ; till. orang. édulc. ; jul. gomm. teint. digit.* 10 *g.; 2 bouill.; 3 potag.*

29. Le sang fourni par la saignée est très séreux et ne présente pas de couenne.

Le 14 mai, une nouvelle saignée fut pratiquée.

Après un soulagement momentané, la malade retombe dans le même état dyspnéique.—Le 19, son visage est plus altéré et il prend un aspect cholérique (œil enfoncé, teint terne, livide); elle expectore des crachats d'un rouge brique, paraissant presque entièrement formés d'un sang altéré.— Elle succombe, le 22, à 7 heures du soir. La veille de sa mort, comme les jours précédents, on avait ausculté la région du cœur, et les deux bruits étaient toujours remplacés par le bruit de râpe ou de scie. A 1 pouce et 1/2 ou 2 pouces (42 à 56 mill.) au-dessous de la clavicule gauche, le claquement valvulaire se faisait entendre assez distinctement, bien qu'un peu mêlé de souffle.

Autopsie cadavérique, 38 heures après la mort.

1° *Habit. extér.* — Cadavre dans un demi-marasme. Les membres inférieurs sont simplement empâtés.

2° *Org. respir. et circulat.* — Deux verres de sérosité sanguinolente dans le côté droit de la poitrine. La partie infé-

rieure du poumon droit est rouge, injectée, et adhère avec le péricarde par de fausses membranes récentes. Cette partie du poumon, surtout antérieurement, ne crépite pas et a perdu son élasticité : elle est *hépatisée*, infiltrée de sang et de pus. La membrane muqueuse des bronches est violette et épaissie.

Il existe aussi un peu de sérosité à gauche. Le poumon de ce côté est dans l'état normal. Il y a une légère congestion en arrière.

Le cœur, d'un volume double du poing du sujet, remonte vers les deux tiers supérieurs du sternum, et n'est éloigné que de 2 à 3 p. (56 à 84 mill.) de la clavicule gauche. *Il est recouvert dans ses deux tiers gauches par une épaisse lame du poumon, ce qui explique pourquoi la matité était moins étendue qu'elle n'aurait dû l'être d'après le volume du cœur.* Sa pointe, tournée plus à gauche que dans l'état normal, est mousse, épaisse, arrondie. — Le péricarde contient très peu de sérosité.

Le cœur pèse avec les caillots qu'il contient, 630 gram.

Sur la partie antérieure et moyenne du ventricule droit, il existe une plaque fibreuse, laiteuse, de la largeur d'une pièce de 1 fr. à peu près. Cette fausse membrane, trace d'une ancienne péricardite, se détache assez facilement de la membrane séreuse, qui est saine. — L'oreillette droite présente aussi dans la moitié de son contour des fausses membranes analogues à la précédente. Elle offre en outre quelques pétéchies (et sur les cavités gauches on trouve quelques véritables ecchymoses).

L'oreillette droite est gorgée de beaucoup de sang coagulé, très noir. Le ventricule droit contient des caillots dont quelques uns sont décolorés.

L'orifice auriculo-ventriculaire droit n'est pas sensiblement rétréci; *mais la valvule est déformée, très épaisse, chagrinée, et crie sous le scalpel. Les valvules aortiques sont épaissies à leur bord libre, ratatinées et transformées en*

un tissu fibro-cartilagineux. L'orifice aortique n'est pas sensiblement rétréci. La valvule mitrale est déformée ; ses principaux tendons sont énormément hypertrophiés, et ressemblent à des grosses cordes. Les lames de cette valvule sont *indurées, pétrifiées, et l'orifice ressemble à une fente bordée de deux replis saillants, qui imitent le museau de tanche. Sur la lèvre inférieure de cet orifice, il existe des granulations arrondies, friables, groupées en forme de choux-fleurs, du volume d'une tête d'épingle, et d'une couleur rouge. Vu du côté du ventricule, l'orifice ressemble à une fente infundibuliforme; les deux lames de la valvule qui bordent cette fente sont considérablement épaissies et transformées en un tissu fibro-cartilagineux. C'est vers son bord adhérent, qui fait saillie du côté de l'oreillette, que la valvule est pétrifiée. On peut à peine introduire le petit doigt dans l'oreillette auriculo-ventriculaire gauche. L'oreillette gauche,* d'un bon tiers plus développée que dans l'état normal, est notablement épaissie: les parois ont 1 ligne et 1/2 à 2 lignes (3 à 5 mill.) d'épaisseur. *Le ventricule gauche a une capacité qui est aussi d'un quart plus considérable que dans l'état normal. Ses parois ont* 8 *à* 9 *lig.* (18 à 20 *mill.*) *d'épaisseur.* — *La cavité du ventricule droit est un peu plus considérable que celle du gauche; ses parois ont* 3 *l.* 1/2 (8 *mill.*) *d'épaisseur. Ses colonnes charnues sont très multipliées. L'oreillette droite est dilatée, épaissie, et les colonnes de l'auricule sont très développées.*

Le tissu du cœur est généralement rouge et ferme, surtout vers le point où existait la fausse membrane du péricarde. La membrane interne du cœur est un peu rouge.

L'origine de l'aorte présente quelques plaques blanchâtres, qui se rencontrent aussi dans le reste de son étendue; une légère ligne rouge existe à sa partie la plus déclive.

3° *Org. dig. et annex.* — Le foie, gorgé de sang, est d'un brun noirâtre; il est plus dense que dans l'état normal. *La rate adhère avec la portion correspondante du diaphragme; elle est atrophiée et réduite au quart de son volume. Son tissu*

est dur, contracté, et contient peu de sang. — Les reins sont petits, décolorés. — L'estomac est très ample, d'un rouge foncé, pointillé (en quelques points, la rougeur est vive). La membrane muqueuse est ramollie, surtout dans le grand cul-de-sac. — Les intestins sont aussi fortement injectés vers la fin, dans le commencement ils présentent leur blancheur accoutumée. — Il n'existe aucun développement des follicules.

OBSERVATION 40e.

Femme de 54 ans. — Affection aiguë de poitrine, dont la malade ne se rétablit pas complétement. — Étouffement, infiltration, palpitations, bruit de râpe dans la région du cœur; frémissement cataire dans cette région, ainsi que dans les carotides; pouls veineux. — Mort trois ans après l'affection de poitrine. — Traces d'une ancienne pleurésie et d'une ancienne péricardite. — Épaississement partiel de la membrane interne du cœur. — Induration, épaississement, végétations des valvules gauches et de la valvule tricuspide. — Hypertrophie et dilatation du cœur en général (la dilatation affecte surtout l'orifice auriculo-ventriculaire droit et l'oreillette correspondante); concrétions sanguines dans les cavités de cet organe. — Plaques et épaississement de l'aorte. — Dilatation des grosses veines. — Apoplexie pulmonaire avec *masse mélanique.*

Clotilde Caron, âgée de 54 ans, femme de ménage, d'une constitution grêle, mariée, ayant mené une vie pénible et éprouvé beaucoup de chagrins, fut admise *à la Clinique*, le 16 avril 1834. Elle s'était assez bien portée jusqu'au moment de la cessation de ses règles, il y a 12 ans. Mais depuis lors, elle a, dit-elle, toujours *traîné.* En 1831, elle fut prise tout-à-coup d'une grave affection de poitrine, pour laquelle elle passa 29 jours dans le service de M. Récamier. On lui appliqua des sangsues au creux de l'estomac et un vésicatoire sur le côté. Depuis ce temps, elle est restée sujette à des palpitations et à des étouffements (elle n'était pas entièrement rétablie, quand elle reprit ses occupations).

Elle est rentrée un an après à la Pitié, où elle est restée 56 jours (service de M. Serres). En sortant, elle a pris un

ouvrage moins pénible.— 7 à 8 mois après, elle est entrée à Necker, où elle est restée 22 jours.

Elle a été admise, le 7 janvier 1834, chez M. Dalmas à la Charité, où on lui a fait, dit-elle, 5 ou 6 saignées assez rapprochées, des applications de sangsues, de glace, des frictions de digitale; on lui a donné aussi des potions de digitale. Elle en est sortie le 12 mars, et est restée chez elle jusqu'au 16 avril.

Etat au moment de l'entrée dans notre service clinique. Amaigrissement, teinte jaunâtre de la face qui est souffrante, *anxiée;* yeux cernés; lèvres d'un pâle violet; jambes enflées depuis une quinzaine de jours; décubitus assis; orthopnée.

Poitrine bombée, offrant deux saillies assez considérables au niveau de l'articulation des deux premières pièces du sternum.

Douleur dans la région précordiale, s'exaspérant par la toux, la percussion.

Pouls comme fluctuant, égal dans les deux bras, assez fort et dur, à 100-112 par minute; veines jugulaires très gonflées.

Résonnance à gauche jusqu'à la 4e côte, où le son commence à diminuer; et de là, jusqu'à la 7e côte, matité: cette matité est de 4 pouces 1/2 (126 millim.) transversalement, et de haut en bas. Les battements du cœur, durs et secs, ne se font pas sentir jusqu'à la limite inférieure de la matité. Frémissement cataire dans le 5e espace intercostal, où les battements frappent la main avec plus de force; dans le même point, bruit de scie continu qui absorbe en partie les bruits du cœur, et dont le maximum d'intensité occupe la région des orifices gauches, la partie moyenne gauche du sternum. Là, les bruits du cœur sont si forts qu'ils imitent une sorte de tictac de moulin qu'on entend de loin. Ces bruits se font entendre à gauche et à droite sous les clavicules, et on les distingue même à la partie postérieure du thorax.

Insomnie, spasmes et étouffement, surtout la nuit.

Urines très rares.

Diagnostic. — *Hypertrophie et dilatation générale du cœur. — Induration des valvules gauches, sans notable rétrécissement des orifices.*

Prescription. — *Till. orang.; vésic. rég. précord. avec poud. digit. 6 décigr. pour pansem.; 2 bouill., 2 tasses de lait.*

Les jours suivants, les phénomènes persistent. Un frémissement vibratoire très prononcé se fait sentir dans la région des carotides et des sous-clavières : un double bruit de râpe accompagne le claquement valvulaire sans l'effacer complétement. Le pouls tombe à 76 pulsations, et conserve assez de largeur. Il existe dans les veines jugulaires une pulsation isochrone à la systole ventriculaire (pouls veineux), ce qui nous fait présumer une *insuffisance* de la valvule tricuspide. (*On continue la digitale par la méthode endermique, et on la donne aussi à l'intérieur, ainsi que le sirop de pointes d'asperges.*)

Cependant l'état de la malade ne s'améliore point; le dévoiement s'ajoute aux autres accidents, et les traits se décomposent. Le bruit de râpe ou de scie est très fort et à peu près égal pendant les deux mouvements du cœur. Les battements de cet organe ne sont pas accompagnés d'une impulsion bien forte; ils conservent leur régularité, ainsi que le pouls (celui-ci est un peu vibrant); l'infiltration gagne les membres supérieurs.

Le 23 mai, cinq semaines après l'entrée, la malade, épuisée par l'étouffement et l'insomnie, expire dans un état semi-comateux, à 10 heures du matin.

Autopsie cadavérique, 23 heures après la mort.

1° *Hab. extér.* — Infiltration considérable des membres inférieurs, avec peau tendue, luisante. Infiltration des mains et des avant-bras. (Il existe aussi une ascite légère.)

Saillie peu considérable de la région mammaire gauche.

Infiltration du tissu cellulaire du tronc sur les parties postérieures et latérales.

Dilatation des veines jugulaires externes, qui contiennent un sang noir. (Les veines jugulaires internes égalent en volume la veine cave supérieure à son état normal.)

2° *Org. circulat. et respirat.* — Un peu de sérosité dans la cavité du thorax, surtout à droite.

Mesure de la portion du cœur non recouverte par le poumon.

Verticalement.	3 p. 9 l. = 104 mill.
Transversalement.	5 p. 6 l. = 154

Le cœur, encore contenu dans le péricarde, remplit à peu près les deux tiers de la cavité pectorale gauche.

Il y a deux cuillerées de sérosité roussâtre dans le péricarde, qui pourrait contenir la tête d'un enfant de 3 à 4 mois. Malgré sa distension, le péricarde n'est pas aminci; son feuillet pariétal est poli et injecté comme à l'état normal.

Le cœur, presque aussi gros que celui d'un veau, est entouré de graisse, à droite surtout.

Vers l'union du tiers supérieur avec le tiers moyen du ventricule droit, existe une large plaque laiteuse, véritable fausse membrane fibreuse (il en existe de semblables dans la portion de l'aorte sur laquelle se réfléchit le péricarde, ainsi que sur l'oreillette droite). Les plaques étant enlevées, on voit au-dessous d'elles le feuillet viscéral sain, et la graisse qui recouvre le cœur.

Les oreillettes et les ventricules sont gorgés de sang.

La pointe du cœur regarde presque transversalement à gauche.

Diamètre transversal.	8 p. 6 l.	= 238 mill.
De l'insertion de l'aorte à la pointe du cœur.	5 p.	= 140
Circonférence à la base du cœur.	11 p.	= 308

Tous les vaisseaux qui partent du cœur et ceux qui s'y rendent ont un volume presque double de l'état normal.

Poids du cœur, non vidé du sang qu'il contient, et avec l'origine des gros vaisseaux. 950 gram.

L'hypertrophie du cœur occupe toutes les cavités; elle est plus marquée dans les cavités droites.

Le ventricule droit contient un caillot entortillé autour des colonnes charnues; ce caillot est décoloré, adhérent, et se prolonge dans l'oreillette droite qu'il distend. Il est entouré de caillots noirâtres de formation plus récente,

Les cavités gauches contiennent un peu de sang noir coagulé.

Poids du cœur, lavé, vidé, avec l'origine des gros vaisseaux. 688 gram.

Cavité du ventricule droit, d'un bon tiers plus considérable qu'à l'état normal.

Circonférence de l'artère pulmonaire. 3 p. 4 l. = 93 mill.

Valvules de l'artère pulmonaire, grandes, larges, transparentes, d'une épaisseur à peu près normale.

Épaisseur des parois du ventricule droit. 4 l. = 9 mill.
Circonférence de l'orifice auriculo-ventriculaire droit. 4 p. 11 l. = 138

La valvule tricuspide est très développée; ses trois lames sont bien séparées, mais épaissies et transformées en tissu fibro-cartilagineux.

Oreillette droite plus dilatée que le ventricule, d'une capacité double de la normale; ses parois sont généralement hypertrophiées.

L'épaisseur des parois de son auricule est de 3 l. 1/2 = 8 mill.

La substance charnue de l'oreillette droite est d'un rose assez marqué; sa membrane interne conserve son poli et sa transparence ordinaires.

Les valvules de l'aorte, considérablement épaissies et hypertrophiées, mais mobiles, ferment exactement l'orifice aortique, en se relevant les unes contre les autres. Elles ont

au moins trois fois l'épaisseur des valvules de l'artère pulmonaire. Leur tissu, comme crispé, crie fortement sous le scalpel.

Épaisseur de leur bord libre.	1 l.	= 2 mill.
Circonférence de l'ouverture aortique.	2 p. 7 à 8 l.	=72 à 74

La membrane interne du cœur présente des taches blanches, vers l'endroit où elle va se réfléchir sur les valvules ; après avoir enlevé ces plaques, on trouve cette membrane à l'état normal.

Immédiatement à son origine, l'aorte se dilate en forme de sac du volume d'un petit œuf.

L'épaisseur des parois de l'aorte est de	2 l. à 2 l. 1/2 =5 à 6 mill.

La surface de la section des parois présente l'aspect de la section d'une masse squirrheuse. Ce vaisseau contient dans toute son étendue beaucoup de sang liquide, et en outre un caillot blanc, décoloré, occupant toute sa longueur, terminé en queue, et analogue à celui des cavités droites. La membrane interne est jaune, comme gauffrée, chagrinée, ce qui nous a paru l'effet de cicatrices déprimées. Elle offre des plaques demi-cartilagineuses, calcaires; ses parois crient sous le scalpel, et sont moins élastiques qu'à l'état normal. L'altération calcaire envahit les artères qui naissent de la crosse de l'aorte. Plus bas, la membrane interne présente une coloration jaunâtre.

La cavité du ventricule gauche est double de l'état normal.

Épaisseur de ses parois.	1 p. = 28 mill.

Aspect réticulé de cette cavité, dû à l'entrecroisement de certaines colonnes charnues. Les deux lames de la valvule bicuspide, épaissies, ont à leur sommet des végétations d'un rouge assez vif. Leurs filets tendineux sont très multipliés; du reste, elles permettent l'ouverture et l'occlusion de l'ori-

fice auriculo-ventriculaire gauche dont la circonférence est de 3 pouces 8 lignes (102 mill.)

La membrane interne de l'oreillette gauche est comme ridée, un peu opaque, et fortement épaissie, à tel point que, séparée de la couche musculaire, elle offre l'aspect d'une membrane fibreuse. Elle adhère à cette couche musculaire par un tissu cellulaire assez serré.

L'oreillette gauche est beaucoup moins dilatée que la droite; l'épaisseur de ses parois est d'un bon tiers plus considérable que dans l'état normal.

Le tissu des ventricules du cœur est d'un rouge tirant un peu sur le jaune et d'une consistance moindre qu'à l'état sain.

Le poumon gauche, refoulé vers la partie supérieure de la poitrine, et légèrement aplati contre les côtes, a perdu de son volume; son lobe supérieur est sain; son bord postérieur est encore crépitant, bien que gorgé de sang et de sérosité.

Le poumon droit, plus volumineux, plus lourd que le gauche, offre quelques adhérences dans ses scissures. On observe à sa base un noyau apoplectique, du volume d'un œuf ordinaire; là, le sang est infiltré dans la substance pulmonaire, mais il est à l'état solide, comme à demi cuit en certains points, et ailleurs d'une consistance presque égale à celle de la truffe (*mélanose*). Au sommet de ce poumon, on observe aussi quelques noyaux semblables au précédent, mais moins étendus.

Les bronches, gorgées de mucosités, offrent une teinte d'un rouge violet.

2° *Org. digest. et annex.* — Le foie, gorgé de sang, est plus volumineux qu'à l'état normal. Une congestion veineuse très marquée existe aussi dans l'appareil gastro-intestinal.

Réflexions. — Dans les observations que nous venons de rapporter, les granulations ou végétations des valvules,

conformément à une *loi générale* que nous avons déjà signalée, étaient accompagnées d'autres lésions graves de ces soupapes organisées. Il est par conséquent assez difficile de préciser le rôle qu'ont joué ces productions dans le développement des accidents que les malades ont éprouvés. On conçoit, au reste, qu'elles ne peuvent réellement troubler notablement l'exercice de la circulation qu'autant qu'elles sont assez multipliées pour gêner les mouvements des valvules, et rétrécir les orifices auxquels celles-ci sont adaptées.

L'observation suivante nous prouvera que, disséminées en petit nombre sur les valvules, les végétations ou granulations qui nous occupent peuvent coexister avec toutes les apparences d'une forte santé.

OBSERVATION 102e.

Jeune homme de 20 à 25 ans. — Entéro-mésentérite typhoïde, terminée par une perforation promptement suivie de mort. — Granulations ou végétations en choux-fleurs sur le bord libre et à la face auriculaire de la valvule bicuspide, épaissie, hypertrophiée. — Fausse membrane ancienne, bien organisée, sur le péricarde de l'oreillette droite, avec granulations assez semblables à celles de la valvule bicuspide.

Un jeune homme de 20 à 25 ans, fortement constitué, d'une taille moyenne, avait éprouvé, pendant une quinzaine de jours, les symptômes d'une violente entéro-mésentérite, lorsqu'il fut admis dans le service clinique de la Charité. Malgré la fièvre et les phénomènes de stupeur, le malade, nous assura-t-on, n'avait jamais cessé complétement de manger et de boire de l'eau vineuse. Au moment de l'entrée, nous observâmes, outre les signes de l'entéro-mésentérite, ceux d'une péritonite, maladie dont nous attribuâmes la cause à une perforation intestinale. Le malade succomba 48 heures environ après l'entrée : il conservait presque tout son embonpoint normal.

Autopsie cadavérique, 24 heures après la mort.

Le cœur fut examiné avec beaucoup de soin, pesé et

mesuré. Mais je ne parlerai ici que de l'état de la valvule bicuspide et du péricarde. Cette valvule était notablement épaissie, hypertrophiée, du reste, bien conformée. L'orifice auriculo-ventriculaire gauche était très légèrement rétréci, par suite de l'épaississement du cercle tendineux auquel s'insère le bord adhérent de la valvule. Le bord libre et la face auriculaire de celle-ci étaient hérissés de granulations comme cornées, analogues à des verrues, à des poireaux ou à des choux-fleurs. Elles avaient un volume qui variait entre celui d'un grain de millet et celui d'un grain de chènevis. Elles n'étaient pas assez nombreuses pour gêner notablement le jeu des lames de la valvule bicuspide, qui bouchaient exactement l'orifice auriculo-ventriculaire droit, quand on les rapprochait.

Il existait sur le péricarde qui revêt l'oreillette droite une fausse membrane ancienne, bien organisée, parsemée de quelques granulations, assez semblables à celles de la valvule bicuspide.

Le péritoine était le siége d'un épanchement pseudo-membraneux dans lequel on distinguait une certaine quantité de matières fécales. Le tiers inférieur de l'intestin grêle était criblé d'ulcérations, la plupart très étendues, très profondes, et dont une était à l'état de perforation, etc.

Réflexions. — Les végétations *verruqueuses* de la valvule bicuspide hypertrophiée dataient, comme la fausse membrane organisée du péricarde, d'une époque très éloignée. Ainsi que nous l'avons dit plus haut, cette *suite* d'une endo-péricardite n'avait probablement donné lieu à aucun accident sérieux. En effet, le malade, enlevé en 15 jours, par une maladie aiguë du tube digestif, conservait encore de l'embonpoint, et tout porte à croire qu'avant cette dernière affection, ce jeune homme, fortement musclé, jouissait d'une très bonne santé. Au reste, je répète que dans ce cas, les végétations et l'hypertrophie de la valvule bicuspide ne devaient pas opposer d'obstacle notable à la circulation.

OBSERVATION 105e.

Homme de 41 ans. — A la suite de plusieurs fluxions de poitrine, battements du cœur tumultueux; bruits valvulaires parcheminés, accompagnés d'un bruit de frottement très âpre. — Mort. — Concrétion fibrineuse, découpée en crête de dindon, sur la valvule tricuspide; végétations cornées sur cette même valvule et sur la bicuspide; adhérence fibro-cartilagineuse de la pointe du cœur avec le diaphragme; adhérence de même nature dans le côté gauche du thorax; emphysème pulmonaire, etc.

Gérard, âgé de 41 ans, éprouvait, à la suite d'anciennes *fluxions de poitrine*, les signes d'une *maladie* dite *organique* du cœur, lorsqu'il fut atteint d'une nouvelle *fluxion de poitrine* pour laquelle il fut admis à la Clinique, le 28 avril 1836. Nous reconnûmes une pleuro-pneumonie, dont le malade faisait remonter le début à six jours avant son entrée. Elle céda assez promptement aux saignées coup sur coup, et dès le 4 mai, le malade mangeait le huitième d'aliments. Mais restaient les signes et les accidents dus à la *maladie organique* du cœur, laquelle était compliquée d'emphysème pulmonaire et de catarrhe chronique. Je ne transcrirai ici de cette observation que ce qui est relatif aux signes caractéristiques de la *maladie du cœur* et aux altérations rencontrées à l'autopsie cadavérique.

La matité de la région était de 4 pouces (112 mill.) verticalement et de 4 pouces 3 lignes (119 mill.) transversalement; peu de saillie de la région indiquée; battements du cœur tumultueux; bruits valvulaires fortement parcheminés, accompagnés d'un bruit de frottement très âpre, et d'un tintement auriculo-métallique; pouls à 96, irrégulier, intermittent, inégal; veines jugulaires gonflées, offrant un double mouvement de *flux et de reflux*, dû aux mouvements de la respiration d'une part, et aux mouvements du cœur d'autre part.

Le diagnostic fut :

Épaississement des valvules gauches; hypertrophie consi-

dérable du cœur, lésions consécutives à une endocardite chez un individu atteint, à différentes reprises, de fluxion de poitrine.

Autopsie cadav., 16 *heures après la mort.*

1° *Org. circulat. et respirat.*—Le cœur, encore enveloppé dans le péricarde, présente 4 à 5 pouces (112 à 140 mill.) d'étendue longitudinalement et transversalement. Le péricarde adhère de toutes parts avec la plèvre voisine, au moyen d'un tissu cellulo-fibreux de date très ancienne. La pointe du cœur adhère à la partie correspondante du diaphragme par un tissu fibreux, en partie incrusté de plaques calcaires; une plaque de même nature, de 2 lignes (5 mill.) de longueur sur 1 ligne 1/2 (3 mill.) de largeur, existe à la face antérieure de l'oreillette droite. Percuté dans les points où se trouvent les productions calcaires indiquées, *le cœur résonne comme un cornet destiné au jeu de dés.*

Les cavités du cœur, surtout les droites, ainsi que les veines caves à leur insertion dans l'oreillette droite, sont gorgées de caillots de sang, volumineux, noirs, récents. Vidé de ses caillots et bien lavé, le cœur conserve un volume double de l'état normal, et il pèse 612 gram.

La membrane interne du ventricule droit présente une teinte opaline. La cavité de ce ventricule est d'un bon tiers plus grande qu'à l'état normal. L'orifice auriculo-ventriculaire droit a 6 pouces (168 mill.) de circonférence, tandis que l'orifice de l'artère pulmonaire n'en a que 3 1/2 (98 mill.). A la valvule tricuspide, se trouve suspendue une concrétion fibrineuse, du volume d'une grosse amande, découpée en crête de dindon, élastique comme du gluten, partout adhérente à la valvule, au moyen d'un tissu cellulaire bien organisé. Cette valvule, d'une teinte laiteuse, est épaissie et parsemée ou comme *hérissée* de petites végétations un peu *cornées*. Les colonnes charnues du ventricule droit sont fortement hypertrophiées. Les valvules de l'artère pulmonaire

sont bien conformées, légèrement épaissies, un peu rougeâtres.

La cavité du ventricule gauche est d'un bon quart plus grande qu'à l'état normal, et les parois de ce ventricule ont une épaisseur de 6 à 7 lignes (14 à 16 mill.) environ; l'oreillette gauche est dilatée sans notable épaississement de ses parois; l'orifice auro-ventriculaire gauche a 4 pouces 1/2 (126 mill.) de circonférence; la membrane interne des cavités gauches présente une légère teinte opaline; la valvule bicuspide offre une surface généralement inégale, mais surtout à sa face auriculaire; elle est fortement épaissie à son bord libre, où l'on trouve quelques végétations dures, fibro-cartilagineuses. L'orifice aortique et ses valvules ne présentent aucune altération notable.

La substance musculaire du cœur, d'une assez bonne consistance, offre une couleur d'un rouge brique.

Dans le côté gauche de la poitrine, existe une fausse membrane fibro-cartilagineuse, qui fut prise au premier abord pour la paroi osseuse de ce côté; un rétrécissement considérable de la poitrine coïncide avec la présence de cette production accidentelle, et le poumon correspondant, atrophié, forme une sorte de moignon qui contient à peine quelques bulles d'air, et qui offre au plus le quart du volume du poumon droit. Celui-ci, plus volumineux qu'à l'état normal, est emphysémateux, surtout au sommet, qui, quand on le presse, donne la sensation d'une poche remplie d'air ou celle de la *ouate de coton*. Des adhérences bien organisées existent dans tout ce côté, et elles ont effacé les scissures interlobaires. En arrière et en bas, là où siégeait la pleuro-pneumonie, le poumon, adhérent à la plèvre pariétale, est crépitant, à peine congestionné, sain.

2° *Org. digest. et annex.* — Vus à l'extérieur, l'estomac et la masse intestinale ne présentent aucune lésion notable.

Le foie, globuleux, arrondi, est parsemé à sa surface de granulations analogues à des grains de millet, ou bien en-

core à ces granulations qu'on produit par l'application de l'huile de croton-tiglium sur la peau; teinte opaline de la membrane séreuse, qui est le siége de ces granulations (partout ailleurs que sur le foie, le péritoine est sain). Le tissu du foie est ferme, avec prédominance de l'élément rouge sur l'élément jaune.

Là où elle avoisine le diaphragme, la rate est recouverte d'une plaque fibro-cartilagineuse.

OBSERVATION 104e (1).

Homme de 64 ans. — Antécédents inconnus. — Palpitations, étouffement. — Mort. — Tumeur de nature fibreuse, développée sur la valvule bicuspide; hypertrophie excentrique de l'oreillette gauche.

« Aimé Roger, âgé de 64 ans, fut reçu à l'hôpital Saint-Éloi de Montpellier, le 3 décembre 1835. Il se plaint d'étouffements, de palpitations datant d'une époque éloignée et qu'il ne peut préciser.

» Le pouls est petit, irrégulier.

» L'auscultation fait pronostiquer une hypertrophie du ventricule gauche.

» Des évacuations sanguines générales et locales, l'usage des boissons adoucissantes, etc., ne produisent qu'un soulagement passager.

» L'insomnie et l'oppression sont les accidents dont se plaint surtout Roger. Les symptômes acquièrent chaque jour plus d'intensité et dénotent une affection du foie et du cœur. Le malade tombe dans un état œdémateux, et expire douze jours après son entrée à l'hôpital.

» *Autopsie cadavérique*, 26 *heures après la mort.*

» *Habit. extér.* — Belle conformation; embonpoint médiocre; face vultueuse.

» *Poitrine.* — Poumons sains, crépitants et contenant une

(1) Cette observation m'a été communiquée par mon savant collègue, M. Dubreuil, professeur à la Faculté de médecine de Montpellier.

assez grande quantité de sang; sérosité abondante dans la cavité du péricarde; cœur volumineux; cavités droites dans l'état naturel. Avant d'ouvrir l'oreillette gauche, remarquable par une dilatation insolite, on sent au toucher qu'elle est occupée par un corps volumineux, que l'on suppose être une concrétion fibrineuse formée durant l'agonie, qui a été longue. L'oreillette incisée met à découvert une tumeur ovoïde, de la grosseur d'un œuf de pigeon; elle est de nature fibreuse, adhérente par un pédicule mince à la partie moyenne et un peu à droite de la face antérieure de la valvule bicuspide (j'entends ici par face antérieure, celle répondant à l'orifice auriculaire); la tumeur tire son origine de ce tissu albuginé, appelé autrefois *zone tendineuse*, que l'on trouve à droite comme à gauche, au point de réunion des oreillettes et des ventricules. L'endocarde recouvre la tumeur dans toute l'étendue de sa surface extérieure, et par une métamorphose évidente de tissu, cette membrane est de nature fibreuse et offre une épaisseur quintuple de celle qui lui est naturelle; la tumeur incisée est d'une substance partout homogène : on n'y distingue pas de vaisseaux sanguins.

» Les filets tendineux qui s'insèrent à la partie antérieure de la valve ou lame de la valvule bicuspide, sont beaucoup moins développés que ceux qui terminent les colonnes charnues postérieures.

1° Mesure d'une ligne droite allant perpendiculairement du sommet au pédicule de la tumeur.	1 p. 9 l.	= 48 mill.
2° Ligne droite traversant l'axe de la tumeur.	1 p.	= 28
3° Mesure d'une ligne qui embrasserait la tumeur, passant par les deux pôles de l'axe indiqué.	3 p.	= 84

» L'hypertrophie de l'oreillette gauche ne porte pas seulement sur le tissu musculaire qui entre dans la composition de cette cavité, mais encore sur l'endocarde qui la tapisse à l'intérieur.

Épaisseur des parois de l'oreillette gauche.	2 l.	= 5 mill.
Circonférence de l'orifice auriculo-ventriculaire gauche.	3 p. 9 l.	= 105
Hauteur et épaisseur de la valvule bicuspide.	9 l. 3/4	= 22

» La capacité de l'oreillette gauche surpassait celle du ventricule aortique.

L'épaisseur des parois du ventricule gauche, prise à la base, était de 8 l. 1/4 = 19 mill. (1) »

OBSERVATION 105e.

Femme de 55 ans. — Antécédents de la santé inconnus. — Palpitations, étouffements; triple bruit ou bruit de rappel; claquement parcheminé des valvules. — Hémiplégie; abolition presque complète de la mémoire des mots et de la faculté de parler. — Mort. — Dans l'oreillette gauche, *concrétion très ancienne, de nature fibrineuse, adhérente à la membrane interne par du tissu cellulaire.* — Rétrécissement de l'orifice auriculo-ventriculaire gauche et fibro-cartilaginification de la valvule bicuspide.—Valvules aortiques épaissies, mais bien conformées. — Ramollissement d'une portion considérable des lobules antérieur et moyen de l'hémisphère gauche du cerveau, etc.

Cope, femme de 55 ans, fut admise à la Clinique le 1er juillet 1838; d'une constitution grêle, nerveuse; sujette, depuis 10 ans à des palpitations avec étouffements.

Dans la nuit du 7 au 8 juin, hémiplégie à droite, avec perte ou difficulté très grande de la parole; *symptômes qui ont continué jusqu'à l'entrée.* (12 *sangs. derrière les oreilles; vésicat. à la nuque; sinap. et frict. avec linim. ammon.*)

3 *juillet.* Il y a trois semaines que la malade a commencé à reprendre l'usage de ses membres, l'inférieur s'étant dégagé quelques jours avant le supérieur, dont les mouvements sont encore assez faibles.

Expression du visage naturelle; les deux côtés de la face à peu près égaux; pupilles également dilatées; sensibilité conservée des deux côtés de la face, qui se contractent

(1) En comparant ces dernières mesures avec celles indiquées, comme moyennes, dans l'ouvrage du professeur Bouillaud, on voit que les premières surpassent les autres. (*Note de l'auteur de l'observation.*)

également quand la malade souffle; la langue sort facilement de la bouche et se porte librement à droite et à gauche.

Interrogée sur son nom, la malade ne peut le dire; cependant, quand on le prononce devant elle, elle peut le répéter ensuite; mais, quelques instants après, elle ne se le rappelle plus; elle prononce quelques mots, quelques membres de phrase, tels que *oui* ou *non*, *monsieur; depuis 2 mois.* En général, lorsqu'elle veut articuler plusieurs mots, il en résulte des assemblages confus de sons auxquels on ne peut rien comprendre. Elle articule un peu moins mal aujourd'hui que la veille : au lieu de *fichu*, elle prononce *michu;* au lieu de *drap*, *da;* elle prononce assez bien le mot *livre* quand on l'a d'abord prononcé devant elle; mais elle ne peut venir à bout d'articuler celui de *camisole.*

Elle se rappelle les événements, reconnaît toutes les personnes; mais elle en a oublié les noms, même le sien, comme on a vu, et celui du médecin qui lui a donné des soins; elle comprend toutes les questions qu'on lui adresse, et ses réponses sont *justes quand elle peut les articuler.* C'est ainsi qu'elle dit uriner facilement, et aller à la selle une ou deux fois par 24 heures.

Ouïe, vue, odorat, goût, parfaitement conservés.

Membre supérieur droit plus faible que le gauche, quoique exerçant d'ailleurs la plupart de ses mouvements naturels.

Pouls petit, inégal, irrégulier, à 96, sans chaleur anormale de la peau.

Région précordiale offrant une saillie des plus évidentes; battements du cœur se faisant sentir dans une étendue de 3 pouces 5 lignes (95 mill.) transversalement, 3 pouces 6 lignes (97 mill.) verticalement.

Triple bruit du cœur, imitant exactement le rhythme du battement de rappel; en même temps, les bruits du cœur ont perdu

leur timbre ordinaire pour prendre celui de claquements de parchemin : c'est le second bruit qui est double ; le maximum d'intensité de ce phénomène a lieu dans la région des orifices des cavités gauches ; mais on l'entend par propagation dans toute la région précordiale ; nulle part on n'entend de souffle bien distinct.

Diagnostic. — *Affection de l'hémisphère gauche du cerveau, occupant les environs du corps strié et de la couche optique, et probablement le lobule antérieur ; épaississement des valvules gauches du cœur, et probablement plaques calcaires de l'aorte et des artères cérébrales.*

5. La malade demande sa sortie (1).

Depuis sa sortie de l'hôpital, la malade a éprouvé cinq ou six nouvelles attaques apoplectiques, dont deux ont été suivies de paralysies partielles qui se sont dissipées d'elles-mêmes ; la parole est toujours restée aussi embarrassée, et les noms propres sont ceux qu'elle prononce le plus difficilement ; les mouvements de la langue et des lèvres n'ont point été paralysés.

Mort, le 22 novembre 1839.

Autopsie cadavérique, 27 heures après la mort.

1° *Organes de la circulation.* — Le cœur, d'un bon tiers plus volumineux qu'à l'état normal, est entouré d'une couche de graisse assez épaisse, et offre une petite tache blanche à la partie inférieure de la face antérieure du ventricule gauche.

Les parois du ventricule droit sont notablement épaissies et d'une teinte plus vermeille qu'à l'état normal ; épaississement, rougeur, boursouflement de la valvule tricuspide, surtout à son bord libre, qui est comme charnu ; épaississement notable du bord libre des valvules de l'artère pul-

(1) Il est à regretter que la malade soit sortie trop tôt, pour que nous ayons pu renouveler l'exploration des bruits du cœur. La suite de l'observation m'a été communiquée par M. Foucart fils, qui a suivi la malade avec son père dont elle recevait les soins éclairés.

monaire ; dilatation de l'oreillette droite et de l'orifice correspondant (la dilatation s'étend en diminuant au ventricule droit lui-même).

Parois du ventricule gauche de 7 à 8 lignes (16 à 18 mill.) d'épaisseur à la base; cavité sensiblement dilatée, valvules de l'aorte comme *crispées*, hypertrophiées, épaissies, indurées, criant sous le scalpel, mais conservant leur forme normale, mobile, et pouvant fermer l'orifice; des taches jaunes existent au commencement de l'aorte; la valvule bicuspide, plus hypertrophiée encore que les valvules aortiques, est transformée en tissu fibro-cartilagineux, et par suite de l'adhérence de ses lames vers leurs angles de jonction, l'orifice qu'elles circonscrivent se trouve transformé en une fente qui reçoit à peine le bout du petit doigt, et qui, du côté de l'oreillette, forme le fond d'une espèce d'infundibulum à bords plissés comme ceux de l'anus. L'oreillette gauche, dont la membrane interne participe à l'épaississement de la valvule, contient *une concrétion adhérente à sa surface, d'un blanc jaunâtre mêlé de rouge, évidemment très ancienne, du volume d'un œuf de pigeon, mais étalée sous forme allongée, ce qui lui donne une certaine ressemblance avec le pancréas; l'adhérence est constituée en certains points par du tissu cellulaire; lorsqu'on l'a détachée de la membrane interne, celle-ci se trouve intacte et offre seulement une teinte un peu jaune et un épaississement hypertrophique. La concrétion se prolonge dans l'auricule, où elle présente une teinte jaune-verdâtre, et une grande friabilité, comme ces concrétions fibrineuses qu'on trouve à la suite des phlébites anciennes.*

La substance musculaire du cœur, celle surtout du ventricule gauche, est plus fragile que dans l'état normal.

2° *Centres nerveux.* — Vu par la base, le cerveau présente vers la scissure de Sylvius gauche un aspect jaunâtre, indice d'un foyer de ramollissement. Examiné ensuite par coupes, pratiquées de haut en bas, cet organe présente ce qui suit :

Consistance ferme jusqu'au niveau des ventricules; la partie gauche de la voûte à trois piliers présente une mollesse comme diffluente, un état crémeux, qui contraste avec la fermeté du reste de l'organe; cette mollesse existe dans toute l'étendue de la voûte, mais à un moindre degré (le ramollissement *est blanc*).

Des coupes pratiquées dans l'épaisseur du lobe antérieur gauche ont montré des lignes jaunes ou jaunes verdâtres plus ou moins étendues, évidemment formées par des cicatrices d'anciens foyers d'hémorrhagie ou de ramollissement; l'une d'elles, placée vers la partie moyenne de ce lobule, présente une excavation pouvant contenir une petite aveline, affectant toute l'épaisseur d'une circonvolution et allant se perdre en bas avec la tache jaune de la scissure de Sylvius déjà signalée.

Toutes les circonvolutions du lobe moyen gauche qui se trouvent dans la scissure indiquée offrent un aspect jaune et une mollesse diffluente; la couche la plus superficielle ayant été soulevée, s'est détachée comme d'elle-même, et au-dessous d'elle on a aperçu une excavation pouvant contenir une noix ordinaire; ce vaste foyer de ramollissement est en partie rouge, en plus grande partie d'un blanc légèrement grisâtre; la paroi interne de ce foyer répond au corps strié et à la première moitié de la couche optique; la substance qu'on en détache offre la *consistance d'une poire molle*. Quant au corps strié lui-même, sa substance est d'une consistance normale, et ne présente ni foyer de ramollissement ni foyer sanguin; il en est de même de la couche optique.

Le lobe postérieur gauche et tout l'hémisphère droit ne présentent aucune altération notable.

La consistance du cervelet (celui-ci est d'un volume très médiocre) est comparativement moindre que celle des parties saines du cerveau; les tubercules quadrijumeaux sont d'une consistance un peu molle; il en est de même de

la protubérance annulaire : toutes ces parties ne sont pas à proprement parler *ramollies*.

En somme, l'altération occupait principalement la portion postérieure du lobule antérieur et la portion antérieure du lobe moyen à leur jonction dans la scissure de Sylvius.

Nota. Les artères cérébrales, vues à l'extérieur, offrent çà et là quelques petites taches blanchâtres, mais ne paraissent pas gravement altérées.

TROISIÈME CATÉGORIE.

28 OBSERVATIONS D'ENDOCARDITE SUIVIE D'ÉPAISSISSEMENT, D'ENDURCISSEMENT FIBRO-CARTILAGINEUX, CARTILAGINEUX, OSSEUX OU CALCAIRE, DE DÉFORMATION DES VALVULES DU COEUR, AVEC OU SANS RÉTRÉCISSEMENT DES ORIFICES DE CET ORGANE (1).

Dans les six premières observations de cette catégorie, nous rapporterons des cas d'induration des diverses valvules du cœur sans rétrécissement, ou du moins avec très médiocre rétrécissement des orifices, auxquels elles sont adaptées. Les 22 autres, au contraire, nous offriront des exemples de *lésion organique* des valvules avec rétrécissement plus ou moins considérable des orifices. Six de ces observations sont relatives à l'induration de la valvule mitrale avec rétrécissement de l'orifice auriculo-ventriculaire gauche. Sept ont pour sujet l'induration des valvules aortiques avec rétrécissement de l'orifice aortique. Une seule est relative à l'induration de la valvule tricuspide avec rétrécissement

(1) Parmi les observations déjà rapportées, il en est treize qui sont aussi des cas de ce rétrécissement simple ou multiple, par *lésion organique* des valvules (obs. 16e, 28e, 29e, 30e, 31e, 46e, 56e, 58e, 92e, 98e, 100e, 102e, 105e). Nous engageons le lecteur à les consulter au besoin.

Dans cette édition, j'ai retranché, comme trop incomplète, l'obs. 70e de la première édition. Je rappellerai seulement qu'elle était relative à une OSSIFICATION de la valvule mitrale avec rétrécissement très considérable de l'orifice auriculo-ventriculaire gauche, chez un sujet âgé *de 28 ans seulement*.

isolé de l'orifice auriculo-ventriculaire droit. Quatre sont affectées à l'induration des valvules de l'artère pulmonaire avec rétrécissement de l'orifice correspondant. Les quatre dernières enfin présentent des exemples d'induration de plusieurs valvules à la fois avec rétrécissement également multiple : dans trois de ces cas, les valvules aortiques et mitrale sont indurées et les orifices aortique et auriculo-ventriculaire gauche rétrécis; dans l'autre cas, il existe ces mêmes lésions, plus une induration de la valvule tricuspide avec rétrécissement de l'orifice auriculo-ventriculaire droit.

La plupart des sujets de ces observations étaient encore jeunes; quelques uns étaient adultes, d'autres étaient déjà parvenus à la vieillesse.

Comme les ossifications des valvules chez les vieillards sont surtout celles dont on nie l'origine inflammatoire, on peut ici, j'y consens volontiers, les considérer comme des simples cas de lésions anatomiques dont la nature n'est pas bien rigoureusement déterminée. Il nous reste assez d'autres cas dans lesquels l'induration cartilagineuse, osseuse ou calcaire des valvules a été observée chez des jeunes sujets, et même chez des enfants.

Enfin, je dois dire aussi que les auteurs des quatre observations relatives au rétrécissement de l'orifice de l'artère pulmonaire, l'ont rangé parmi les vices de conformation congénitaux, vices dont ce n'est pas ici le lieu de discuter la théorie. Nous l'avouerons sans peine : c'est par voie d'analogie seulement que nous avons réuni ces observations à celles qui prouvent directement que l'induration des valvules est la *suite* d'une endocardite passée à l'état chronique. On peut donc, si l'on veut, les retrancher aussi du nombre de celles qui déposent évidemment en faveur de la doctrine que nous nous efforçons d'établir dans cet ouvrage (1).

---

(1) Je fais sans difficulté de telles concessions pour éviter d'oiseuses et stériles discussions. Mon but est de démontrer clairement aux yeux des lecteurs

§ Ier. 6 Observations d'épaississement et d'induration des valvules, sans rétrécissement ou avec très médiocre rétrécissement des orifices.

OBSERVATION 106e.

Femme de 40 ans. — Plusieurs fluxions de poitrine, suivies des symptômes d'un obstacle à la circulation centrale. — Bruit de scie et sifflement aigu ou roucoulant à la région précordiale ; matité, palpitations, hydropisies passives, oppression, orthopnée, etc. — Mort la deuxième année après le début des symptômes de maladie *organique* du cœur. — Épaississement, état cartilagineux et crétacé des valvules aortiques, avec médiocre rétrécissement de l'orifice aortique (même dégénérescence dans l'aorte et dans les artères qui en naissent) ; léger épaississement des valvules auriculo-ventriculaires, sans rétrécissement des orifices. — Hypertrophie et dilatation considérable du cœur. — Traces d'une ancienne péricardite et d'une ancienne pleurésie (fausses membranes fibr. sur le péricarde et la plèvre).

Krépel (Marie-Isabelle), âgée de 40 ans, couturière, d'une forte constution, mariée, réglée dès l'âge de 13 ans, ne l'étant presque plus depuis deux mois, fut admise à la Clinique, le 14 septembre 1833 (1). Mariée à 16 ans, elle devint cinq fois grosse, et chaque accouchement fut plus ou moins laborieux (deux fois il fallut recourir au forceps). Cette femme a d'ailleurs éprouvé de grands chagrins, à la suite de revers de fortune et de malheurs domestiques. —

---

dégagés de tout esprit de parti, que l'endocardite entraîne quelquefois à sa suite une induration à *forme* variable des valvules, avec ou sans rétrécissement des orifices du cœur. Pour y parvenir, je ne dois réellement compter que sur les observations où ce résultat n'est susceptible d'aucune objection sérieuse. C'est pour cette raison que j'abandonne quelques faits douteux, obscurs, incomplets, aux médecins qui préfèrent la dispute à la vérité.

(1) Cette malade me fut adressée par M. le docteur Sorlin, qui lui avait donné des soins en sa qualité de médecin du bureau de charité de l'arrondissement qu'elle habitait. Il résulte de la note que M. Sorlin eut la bonté de me remettre sur l'état de cette femme, que la maladie débuta vers le milieu de l'année 1832. Cette maladie fut considérée par M. le docteur Sorlin comme *une lésion de l'un des orifices auriculo-ventriculaires du cœur*. Nous verrons plus loin que le diagnostic de notre honorable confrère était parfaitement juste.

Elle dit avoir reçu, en 1813, un coup violent sur la région précordiale.

Depuis 12 ans qu'elle a perdu son mari, fournisseur à l'armée, elle a été obligée de se livrer à des travaux pénibles dont elle n'avait pas l'habitude, et elle dit avoir éprouvé pendant cet espace de temps *deux ou trois fluxions de poitrine* (douleur dans la poitrine, toux, crachement de sang, fièvre). Depuis quinze mois surtout, elle a été accablée de fatigue, et c'est à la suite de la maladie qui en a été l'effet, qu'elle a éprouvé des battements de cœur, de l'étouffement, etc.

Malgré les soins éclairés de M. le docteur Sorlin, elle n'a pu se rétablir, et s'est décidée à venir à l'hôpital. Les membres inférieurs sont infiltrés, et elle dit entendre, quand elle est couchée sur le côté, un bruit qu'elle compare à celui d'un soufflet.

Le père de cette malade est mort à l'âge de 60 ans, d'une affection catarrhale. La mère vit encore, et quoique âgée de 70 ans, jouit d'une bonne santé. Le frère de cette malade, qui est son aîné, se porte très bien, tandis que sa sœur, moins âgée qu'elle, est d'une faible santé, d'une *poitrine délicate*.

État de la malade au moment de l'entrée. — Visage pâle, bouffi, un peu tiré, triste; lèvres d'une pâleur violacée; infiltration des membres inférieurs; point de fluctuation distincte dans l'abdomen, mais son mat dans la région des flancs.

La respiration se fait entendre avec force, et il existe de la résonnance dans toute l'étendue de la poitrine, si ce n'est à la partie inférieure du côté gauche, où l'on trouve de la matité et un râle humide, sous-crépitant.

Respiration un peu accélérée (24 à 28 inspirations); dyspnée qui se change en étouffement au moindre exercice, tel que la marche, par exemple. L'étouffement, même dans l'état de repos, est tel, par intervalles, que la malade est

obligée de s'asseoir dans son lit pour respirer. D'ailleurs, peu ou point de toux, nulle douleur dans les côtés de la poitrine ni dans le dos.

Pouls de 110 à 120. Le pouls de la radiale gauche nous a paru un peu plus gros que celui de la droite ; les pulsations des grosses artères sont fortes et vibrantes; les battements des deux carotides sont parfaitement égaux, et ne sont point accompagnés de bruits anormaux, non plus que ceux des artères crurales; le doigt appliqué dans l'échancrure du sternum est violemment soulevé par les pulsations de la crosse de l'aorte : on sent là une espèce de *bouillonnement*. Les veines jugulaires sont plus dilatées qu'à l'état normal; elles n'offrent point le phénomène du pouls veineux (elles sont seulement soulevées par les battements des artères carotides).

La région précordiale n'est douloureuse qu'à la percussion (le simple contact dans la région sus-mammaire est également douloureux). La région précordiale rend un son mat dans une étendue à peu près égale à celle de la paume de la main. La matité commence vers la troisième côte, et s'étend jusqu'au cartilage de la cinquième (plus bas, on entend une résonnance tympanique due à la présence de l'estomac); transversalement, la matité est d'environ 2 pouc. 1/2 (70 mill.). — Le cœur se fait sentir à la main dans toute l'étendue de la matité : on ne distingue pas nettement de frémissement vibratoire ou cataire.

Les battements du cœur ébranlent toute la partie inférieure du côté gauche de la poitrine et même la région épigastrique : ils soulèvent la tête appuyée sur la région précordiale. C'est vers les cartilages des 3e, 4e et 5e côtes gauches qu'existe le maximum d'énergie des battements du cœur.

Pratiquée sur la région précordiale, l'auscultation fait entendre, au lieu du double claquement qui accompagne les mouvements du cœur à l'état normal, un bruit, ou plutôt

un cri de scie fort aigu, que l'oreille perçoit distinctement en s'éloignant de la région précordiale jusqu'à une distance d'un pied et demi à deux pieds (504 à 672 mill.) (1). Ce bruit se répète 116-120 fois par minute comme le pouls; il est d'une parfaite régularité, ainsi que le pouls lui-même : il n'offre pas absolument la même intensité dans tous les points de la région précordiale; son maximum d'intensité existe vers la partie inférieure et moyenne du sternum, dans la région des cartilages des 2e et 3e côtes gauches. Au reste, on l'entend, mais avec une intensité décroissante, dans les deux côtés de la poitrine, à la partie postérieure de cette cavité, sur les parties latérales du cou, et même dans la région abdominale; à mesure que son intensité diminue, ce bruit se change ou dégénère en un bruit de scie ordinaire, sourd, et semblable, par exemple, au bruit que l'on produit en prononçant la lettre *S*. Ainsi que nous l'avons dit plus haut, la malade entend elle-même très distinctement le bruit dont il est question, surtout quand elle est couchée sur le côté.

Au premier examen, on croirait que le bruit sifflant dont nous venons de parler est simple, et qu'il remplace à lui seul les deux bruits du cœur. Mais en auscultant avec une grande attention, on ne tarde pas à reconnaître, quand on a l'oreille exercée, que le bruit anormal qui accompagne les battements du cœur est réellement double. Le sifflement est, en effet, précédé d'un bruit plus sourd, qui, pour une oreille peu attentive ou novice, semble se confondre avec le bruit plus aigu dont il est en quelque sorte le prélude. En s'éloignant de la région précordiale, en auscultant, par exemple, sur le trajet des carotides, on distingue plus aisé-

(1) Ce bruit a donné lieu à plusieurs comparaisons : ainsi je l'ai d'abord comparé à une espèce de *roucoulement;* M. Capuron l'a comparé au *piaulement* d'un poulet; M. le docteur Jules Pelletan, au bruit de canard que l'on produit avec ces jouets d'enfant que tout le monde connaît, comparaison qui s'était également présentée à mon esprit.

ment le double bruit du cœur. Le bruit que l'on entend dans cet endroit ne saurait être attribué aux battements de ces artères, puisqu'il est double (à la suite de ce double bruit anormal, comme à la suite du tic-tac normal, il y a un silence ou repos).

Insomnie presque continuelle, réveils en sursaut lorsqu'il arrive à la malade de s'endormir pour un peu de temps.

Les fonctions digestives sont assez bonnes.

Les urines coulent facilement et sont parfaitement limpides.

Diagnostic. — *Rétrécissement médiocre d'un des orifices gauches du cœur par suite d'une induration fibro-cartilagineuse des valvules. Hypertrophie générale et dilatation du cœur.*

Un pronostic funeste fut porté.

Prescription. — *Une saignée de 3 pal.; org. et chiend. nitr.; potion avec teint. de digit.* 15 *goutt.; bouill., pot., lait.*

25 et 26. La malade a mouché une certaine quantité de sang.

27, 28 et 29. Tendance à l'assoupissement, épistaxis. (12 *sangs. à l'anus;* 25 *goutt. de teint. digit.*)

30. Visage plus bouffi, traits altérés; pouls plus vibrant, plus large, plus développé, à 100 pulsations; étouffement plus grand; un peu d'enflure des mains (1), tendance à l'assoupissement; le pouls est encore vibrant.

Les battements du cœur sont les mêmes; les bruits sont toujours difficiles à décomposer dans la région précordiale, mais faciles à diviser en deux bruits distincts en auscultant dans les côtés de la poitrine et sur les parties latérales du cou (le 1er est un simple *susurrus*, le 2e un véritable cri d'oiseau.)

On entend aussi un très léger sifflement en auscultant

(1) Tout le côté droit est plus enflé que le gauche, sans doute parce que le décubitus a lieu plus habituellement à droite.

l'origine de l'artère crurale ; plus bas, il disparaît, et sur le trajet de l'artère on remarque seulement des battements forts et vibrants. (*Saignée de 2 à 3 palett.; la digit. est portée à 30 goutt.*)

Le sang retiré de la veine n'est pas couenneux et contient peu de sérosité.)

Un notable soulagement a succédé à la saignée, mais n'a duré que 36 à 48 heures. L'hydropisie a plutôt diminué qu'augmenté.

3 octobre. Peu de changement, anxiété, commencement de jactitation. La vibration et la force du pouls, qui offre une largeur qu'on n'observe pas dans le cas de *rétrécissement considérable d'un orifice*, m'engagent à prescrire une nouvelle saignée de deux palettes à deux palettes et demie (sang très séreux).

5 octobre. Pouls de plus en plus large et vibrant.

6. L'étouffement étant porté au plus haut degré, M. Lecouteulx, aide de clinique, a essayé une nouvelle saignée. Elle fournit à peine une palette et demie environ de sang (on a retiré de la veine un caillot de 5 à 6 lignes de longueur).

7. État de suffocation ; pouls moins vibrant et plus étroit : la mort paraît de plus en plus prochaine.

8. La malade n'a plus la force de répondre, quoique conservant sa connaissance ; jactitation, plaintes, gémissements, anxiété inexprimable ; nul moment de repos ; pouls faible, un peu de refroidissement des extrémités et légère lividité du visage, yeux ternes...

Le *cri* du cœur est presque aussi fort que précédemment ; il n'y a point d'irrégularité dans les battements du cœur. — Enfin, à huit heures, la mort mit un terme à des angoisses que rien ne saurait peindre.

Autopsie cadavérique, 36 heures après la mort.

1° *Habit. extér.* — Infiltration générale énorme, plus considérable toutefois du côté gauche, sur lequel la malade

était restée inclinée, plutôt que couchée, dans les derniers jours (la circonférence de la cuisse gauche, à sa partie supérieure, est de 2 pieds (672 mill.), et celle de la droite de 1 pied 2 pouces 6 lignes (406 mill.); la circonférence de l'avant-bras gauche, à sa partie moyenne, est de 10 pouces 6 lignes (294 mill.), et celle de l'avant-bras droit de 8 pouces 6 lignes (238 mill.). La peau de l'abdomen et de la poitrine est tellement infiltrée, qu'elle a plus de 3 pouces (84 mill.) d'épaisseur : elle est garnie d'une couche assez épaisse de graisse.

2° *Org. dig. et annex.* — L'abdomen contient environ 2 pintes de sérosité roussâtre, limpide. — Le foie, très volumineux, est gorgé de sang, en partie infiltré dans son tissu (*apoplexie hépatique*). Il adhère en haut avec le diaphragme. Une vingtaine de petits calculs dans la vésicule biliaire. — Rate se déchirant facilement, d'un tissu un peu sec. — Membrane muqueuse gastrique un peu molle, rouge, comme ecchymosée, surtout dans la région splénique; même rougeur et même congestion veineuse dans les intestins. — La vessie, les reins et l'utérus n'offrent rien de notable.

3° *Org. circul. et respirat.* — En ouvrant la poitrine, il s'écoule une très grande quantité de sérosité, d'une teinte roussâtre et contenant quelques flocons. Le cœur et les poumons sont refoulés en haut par les viscères abdominaux et particulièrement par le foie. Le poumon gauche recouvre à peu près les deux tiers de la partie antérieure du cœur. — Le péricarde adhère vers la base du cœur avec la plèvre pulmonaire correspondante par un tissu cellulaire médiocrement serré, et infiltré d'un peu de sérosité. La pointe du cœur est dirigée à gauche plus que dans l'état normal, de telle sorte que la base paraît répondre au côté droit et le sommet à gauche. Le péricarde contient trois cuillerées d'une sérosité légèrement rouge. — Le cœur, d'un volume énorme (*cor bovinum*), présente des

vaisseaux dilatés et injectés ; à la surface des ventricules, on aperçoit des taches sanguines produites par l'infiltration d'une petite quantité de sang au-dessous du feuillet séreux du cœur. Sur la partie moyenne et antérieure du ventricule droit, existe une plaque laiteuse, fausse membrane organisée qui se détache facilement avec la pince, laissant au-dessous d'elle le péricarde sain.

Le cœur, avant d'avoir été vidé du sang qu'il contient, pèse, avec l'origine des vaisseaux qui en partent.	715 gram.
Diamètre vertical du cœur.	4 p. 10 l. = 136 mill.
— transversal.	4 p. 11 l. = 138
Circonférence.	11 p. 5 l. = 319

Toutes les cavités du cœur sont gorgées d'un sang très noir, semblable à de la gelée de groseilles.

Poids du cœur, débarrassé du sang qu'il contenait.	446 gram.

La cavité du ventricule droit, très vaste, pourrait contenir un œuf d'oie ; celle du gauche, plus dilatée encore, pourrait contenir le poing d'une femme.

Épaisseur des parois du ventricule gauche, à sa base.	7 à 8 l. = 16 à 18 mill.
— — — droit.	3 l. = 7
Diamètre vertical de l'intérieur du ventricule gauche.	3 p. 6 l. = 98
Circonférence.	5 p. 2 l. = 145
Diamètre vertical de la cavité du ventricule droit.	3 p. 2 l. = 89
Circonférence.	4 p. 2 l. = 115

Les colonnes charnues sont très multipliées, surtout celles du ventricule droit.

Substance musculaire un peu molle, d'un rouge briqueté.

Les valvules aortiques, surtout à leur base, sont épaissies, indurées, inscrustées et criblées de plaques fibro-cartilagineuses, terreuses, calcaires ; elles sont crispées, comme ratatinées, un peu plus courtes, et moins mobiles que dans l'état normal.

L'origine de l'aorte est elle-même ratatinée, rugueuse,

considérablement épaissie (ses parois ont 2 lignes (5 mill.) d'épaisseur, y compris la membrane celluleuse). Son tissu crie sous le scalpel, et la section présente l'aspect du fibro-cartilage ou du tissu lardacé ; en raison de cet épaississement et de ce ratatinement des valvules et de l'origine de l'aorte, l'orifice est manifestement un peu rétréci d'une manière absolue, mais surtout relativement à l'énorme dilatation du ventricule : cet orifice est rempli par le bout du doigt indicateur. Les valvules, ainsi altérées, rigides, raccourcies, ne devaient pas se redresser et se rapprocher suffisamment pour fermer en entier l'orifice aortique pendant la dilatation ventriculaire et la contraction *élastique* de l'aorte.

L'orifice de l'artère pulmonaire est libre ; ses valvules sont minces, plus larges que celle de l'aorte.

La circonférence de cet orifice est de 2 pouces 1/2 (70 mill.), et celle de l'orifice aortique de 2 pouces 3 lignes (63 mill.).

Les valvules auriculo-ventriculaires droite et gauche sont légèrement épaissies ; leurs orifices sont libres ; la circonférence du droit est de 4 pouces (112 mill.) ; celle du gauche de 3 pouces 1/2 (98 mill.).

Les valvules auriculo-ventriculaires sont un peu rouges, ainsi que l'intérieur des oreillettes et de l'artère pulmonaire. Malgré une dilatation évidente, les oreillettes sont plutôt épaissies qu'amincies.

L'état fibro-cartilagineux, les rugosités et inégalités raboteuses de la surface interne de l'origine de l'aorte, se continuent dans l'aorte pectorale et abdominale.

L'hypertrophie de l'aorte est *concentrique*, c'est-à-dire que l'épaississement s'est opéré aux dépens du calibre de cette artère ; le rétrécissement de ce vaisseau contraste avec la dilatation énorme du ventricule aortique.

Les altérations de l'aorte se continuent, en diminuant graduellement, dans les artères qui naissent de sa partie

inférieure; ces altérations s'étendent également aux artères qui naissent de la crosse de l'aorte (les plaques jaunâtres sont très multipliées dans les deux artères sous-clavières et dans les carotides). Le tronc brachio-céphalique est un peu rétréci à son origine par suite de l'épaississement *concentrique* ou *centripète* de ses parois.

Le poumon droit adhère à la plèvre pariétale par des productions cellulo-fibreuses, d'ancienne date; plus pesant et plus volumineux que le gauche, il est gorgé de sang et de sérosité dans toute son étendue, et surtout à son sommet, qui contient très peu d'air. Le poumon gauche, comme carnifié par l'action de la compression que la sérosité avait exercée sur lui, ne contient que peu de sérosité. — La membrane muqueuse bronchique est rouge, et recouverte de mucosités assez abondantes.

OBSERVATION 107e.

Homme de 49 ans. — Affection catarrhale à diverses reprises. — Plus tard, étouffement, infiltration; irrégularités, intermittences des battements du cœur et du pouls. — Bruit de soufflet dans la région précordiale, tantôt sourd, tantôt *sibilant*. — Attaque d'hémorrhagie cérébrale, suivie d'une mort prompte. — Induration fibro-cartilagineuse des valvules gauches, avec très médiocre rétrécissement des orifices aortique et auriculo-ventriculaire. — Hypertrophie et dilatation générale du cœur. — Dégénérescence fibro-cartilagineuse et crétacée de l'aorte et des artères qui en naissent. — Taches et plaques dans les divisions de l'artère pulmonaire. — Épanchement sanguin dans le cerveau.

M. Astruck (Jean-Louis), ancien officier de cavalerie (il a fait la campagne de Moscou), grand et fortement constitué, âgé de 49 ans, fut admis dans le service clinique (n° 6, salle Saint-Jean-de-Dieu), le 25 octobre 1832. Il a toussé et craché souvent à la suite des vicissitudes atmosphériques auxquelles son état l'a exposé, mais il assure n'avoir jamais essuyé de très grave maladie. Ce n'est que depuis deux mois qu'il s'est aperçu d'une gêne assez considérable dans la respiration, et qu'il est survenu peu à

peu une infiltration des membres inférieurs. Il s'est fortement purgé depuis qu'il est ainsi plus malade, et n'a fait aucun autre traitement.

État du malade à l'entrée : L'embonpoint est encore considérable ; le visage et les mains offrent une teinte violette assez prononcée ; infiltration des membres inférieurs ; distension de l'abdomen par une grande quantité de sérosité. Le malade est obligé d'avoir la tête très élevée pour pouvoir respirer.

Nulle douleur dans la région précordiale ; battements du cœur précipités (120 à 130), irréguliers, intermittents : ils sont fort étendus et accompagnés d'une impulsion considérable. Matité dans une étendue au moins égale à celle de la paume de la main.

Le tic-tac normal du cœur est remplacé par un bruit de soufflet, clair, qui se termine quelquefois par un véritable sifflement ou roucoulement. — Le choc du cœur contre la paroi pectorale est accompagné d'un fort tintement métallique.

Pouls irrégulier, intermittent, difficile à compter (120 à 130), petit, eu égard à la force du sujet et à l'intensité des contractions du cœur, un peu vibrant.

La respiration est bruyante, précipitée ; un sifflement si fort existe dans toute l'étendue de la poitrine, qu'il masque entièrement le murmure vésiculaire. Il existe des crachats rouillés, sans qu'on puisse constater dans aucune région des poumons l'existence d'un râle crépitant.

L'appétit est assez bien conservé ; point de dévoiement, ni de constipation ; urines claires, abondantes.

Peu de sommeil, à cause de l'anxiété où se trouve le malade.

Diagnostic. — *Induration des valvules gauches avec rétrécissement médiocre d'un orifice. — Hypertrophie générale et dilatation du cœur. — Congestion séro-sanguine des poumons et bronchite.*

Prescription du 26.—*Saignée de 3 palett.; infus. béchiq. et tis. apérit.; pot. gom. avec sirop de diac. 1 once (31 gram.); diète.*

27. Peu de changement. (*Saignée de 3 palett.; bouill. et potage.*)

Les jours suivants, 40 sangsues, puis un vésicatoire, furent appliqués sur la poitrine; la digitale fut administrée par la méthode endermique, les diurétiques furent continués (entre autres, *la décoction de cahinça*), et le malade ne prit pour aliments que des bouillons et des potages.

9 novembre. Grande amélioration dans l'état du malade : les membres inférieurs sont presque entièrement *désinfiltrés;* la respiration est beaucoup plus libre; l'expectoration est purement muqueuse, et le râle sibilant a disparu. Le malade est calme et dort passablement.—Cependant, l'irrégularité, la petitesse et la fréquence du pouls sont telles, qu'on peut très difficilement le compter. Le bruit de soufflet, tantôt simple, tantôt sibilant, est toujours très prononcé.

L'amélioration de l'état général se soutient jusqu'au 28 décembre. Ce jour-là, à 6 heures du soir, le malade, alors couché dans son lit, éprouva tout-à-coup une attaque d'apoplexie.

29. Nous trouvâmes le malade presque sans connaissance; un râle bruyant, stertoreux, se faisait entendre; corps incliné à gauche, yeux déviés à droite; membres gauches fortement infiltrés, privés de sentiment et de mouvement; bouche déviée à droite. Le malade semblait comprendre quelques unes de nos questions, mais il ne pouvait proférer une seule parole.

Le pouls et les battements du cœur étaient dans le même état que précédemment. (Le bruit de soufflet persistait.)

Diagnostic. — *Hémorrhagie considérable dans l'hémisphère droit du cerveau.*

Prescription. — *Une saignée de 3 palett.; bouill. de veau émétisé.*

30. Même état; la langue se sèche.

31. Le malade reconnaît mieux les personnes, entend et comprend les paroles qu'on lui adresse, sans pouvoir répondre. (*Saignée de 3 palett.; vent. scarif. au cou.*)

1er et 2 décembre. État comateux. (*Continuat. du bouill. émét.; 2 vésicat. aux cuisses.*)

3. Râle bruyant (le malade ne peut expectorer les mucosités qui engorgent les bronches); *immobilité et insensibilité du côté gauche.* (*Kermès 4 décigr. dans un looch blanc.*)

4. Le malade est à l'agonie; il meurt à 3 heures après midi.

Autopsie cadavérique, 17 heures après la mort.

1° *Hab. extér.* — Infiltration générale, avec distension de la peau, qui est sèche et luisante. Poitrine bombée, large, volumineuse.

2° *Org. circul. et respir.* — Le péricarde contient environ un demi-verre d'une sérosité jaune, très légèrement trouble : il est distendu en proportion du volume du cœur. — Celui-ci, vraiment énorme (*cor bovinum*), donne, avant d'avoir été vidé du sang qu'il contient, les mesures suivantes :

De l'insertion de l'aorte à la pointe du cœur, qui est mousse et arrondie.	4 p. 9 l.	= 133 mill.
Du sommet de l'oreillette droite à la pointe.	6 p.	= 168
— — gauche à la pointe du cœur.	5 p.	= 140
Diamètre antéro-postérieur.	4 p.	= 112
— transversal.	4 p. 5 l.	= 123
Circonférence du cœur.	12 p. 6 l.	= 350
Poids du cœur, contenant encore des caillots, mais débarrassé d'une certaine quantité de sang liquide, qui s'est écoulé en coupant les vaisseaux.	1 l. 12 onc.	= 860 grams
Le cœur, vidé et lavé, pèse	1 l. 2 onc.	= 560

Le sang contenu dans les cavités droites du cœur forme des concrétions polypiformes, blanches à l'extérieur, rouges à l'intérieur; ces concrétions conservent la forme des cavités qui les contiennent.

Le ventricule droit, dilaté, pourrait contenir un œuf d'oie; ses parois, vu l'augmentation de la capacité, paraissent amincies, bien que, absolument parlant, elles soient épaissies; dans leur partie moyenne (la plus épaisse), elles ont 3 lignes (7 mill.) d'épaisseur. L'oreillette droite, dilatée dans les mêmes proportions que le ventricule, conserve son épaisseur à peu près normale. Ses colonnes charnues sont très prononcées.

Les cavités gauches contiennent du sang caillé, d'un noir assez foncé.

Le ventricule gauche offre une capacité un peu moindre que celle du droit. Ses parois, vers la partie la plus épaisse, ont 11 lignes (26 mill.) d'épaisseur.— Ses colonnes charnues sont très robustes.

L'orifice aortique paraît un peu étroit, vu la grandeur de la cavité ventriculaire. Cependant ses valvules ne sont pas déformées; elles sont seulement un peu plus épaisses que dans l'état normal, et à leur base, ainsi que vers le commencement de l'aorte, on voit des incrustations fibreuses ou fibro-cartilagineuses, sans coloration anormale.

L'oreillette gauche, d'une capacité sensiblement moindre que celle de l'oreillette droite, a des parois assez épaisses. L'orifice auriculo-ventriculaire gauche a perdu un peu de son étendue normale. Le bord adhérent de la valvule mitrale est *froncé* et plus épais que dans l'état ordinaire. Les deux lames de la valvule sont très notablement épaissies, converties en tissu fibreux vers la base, et fibro-cartilagineux vers le bord libre.

L'orifice auriculo-ventriculaire droit a une largeur plus considérable que le gauche; la valvule tricuspide est mince, transparente, nullement épaissie.

Les artères carotides sont, ainsi que l'aorte, incrustées de lames fibro-cartilagineuses.

Vers la terminaison de l'aorte abdominale, les plaques ressemblent à des *coquilles d'œuf*. La dégénérescence cré-

tacée se propage dans les troncs artériels du bassin et des membres inférieurs.

Les divisions de l'artère pulmonaire sont parsemées à l'intérieur d'un grand nombre de plaques ou taches d'un blanc terne.

La veine cave à son insertion est dilatée.

La cavité de la poitrine ne contient presque pas de sérosité. Quelques adhérences anciennes du côté gauche.

Le poumon droit, dans tout son bord postérieur, est comme *hépatisé*, et ne crépite pas sous la pression. A la surface des sections qu'on y pratique, on aperçoit des points noirs foncés, indice d'une infiltration sanguine dans le tissu pulmonaire. De cette surface découle un liquide d'un gris sale, formé de sang et de pus. Le tissu granuleux, friable, se déchire comme dans la pneumonie des 2e et 3e degrés. Du sang épanché occupe particulièrement la base du poumon; il est combiné avec la substance pulmonaire dans le reste de son étendue, où le tissu du poumon crépite encore un peu.

La membrane muqueuse des bronches est couverte d'une grande quantité de matière muqueuse.

Le poumon gauche, à sa base, est hépatisé comme le droit; il crépite un peu cependant dans toute son étendue.

3° *Centres nerveux.* — Il existe une certaine quantité de sérosité dans la cavité de l'arachnoïde, et la surface du cerveau en est abondamment abreuvée; les mailles de la pie-mère en sont remplies.

A la partie supérieure du lobe antérieur gauche du cerveau, existe une surface inégale, un peu rugueuse, circonscrite par un bord frangé, et qui n'est autre chose que le reste d'une ou deux circonvolutions détruites, ulcérées et cicatrisées; une altération semblable, un peu moindre, existe vers le milieu de la face supérieure du même hémisphère, près la scissure interlobaire.

L'hémisphère gauche n'offre aucune altération. Son ven-

tricule contient une très petite quantité de sérosité. A la partie externe du lobe moyen de l'hémisphère droit, existe un foyer hémorrhagique, du volume d'un petit œuf. La substance qui environne ce foyer est rouge et complétement désorganisée.

La substance cérébrale, en général, est beaucoup plus molle que dans l'état normal. La masse du cerveau est très petite, relativement à la stature de l'individu. Le cervelet est extrêmement petit, semblable à celui d'un enfant de 12 à 15 ans, un peu mou; il pèse 4 onces ou 124 gram. (Les organes génitaux sont largement développés.)

4° *Org. digest. et annex.* — A l'ouverture de l'abdomen, il s'écoule une grande quantité de sérosité d'un jaune foncé, mêlée de quelques flocons.

L'estomac contient beaucoup de liquide trouble, grisâtre. La portion de la membrane muqueuse qui tapisse le grand cul-de-sac est ramollie, gélatiniforme, détruite en quelques points, et est séparée par une ligne de démarcation tranchée du reste de cette membrane, qui est un peu rouge et saine. (L'altération du grand cul-de-sac est probablement cadavérique.)

Le foie, volumineux, bombé à sa face antérieure, est gorgé de sang.

OBSERVATION 108e.

Homme de 44 ans. — Diverses fluxions de poitrine, suivies des symptômes ordinaires d'un obstacle mécanique à la circulation : palpitations, irrégularités, intermittences du pouls ; bruit de scie à la région précordiale, avec impulsion du cœur forte et étendue. — Mort plusieurs années après le début des premiers accidents du côté du cœur. — Induration des valvules aortique et bicuspide, avec léger rétrécissement de l'orifice aortique. — Hypertrophie et dilatation du cœur. — Plaques fibreuses et brides du péricarde. — État cartilagineux et crétacé de l'aorte et des artères qui naissent de sa crosse.

Ducouré (Médard), âgé de 44 ans, charpentier, d'une bonne constitution, fut admis dans le service clinique, le 2 mai 1834. Depuis seize ans, il avait éprouvé, à trois re-

prises différentes, une pleuro-pneumonie (deux fois il fut traité à l'Hôtel-Dieu). C'est à la suite de la dernière maladie qu'il ressentit des palpitations, de l'oppression, surtout quand il montait un escalier, etc.

Le 16 février dernier, frissons suivis de fièvre, un peu de crachement de sang, douleur profonde dans la région du cœur. Entré dans le service de M. Louis, le malade en est sorti au bout de seize jours, sans être complétement guéri.

État au moment de l'entrée à la Clinique : Il dit souffrir toujours dans le côté gauche, et éprouver des étourdissements, des vertiges. Oppression, palpitations qui empêchent le malade de marcher ; réveils en sursaut.

La respiration est forte et puérile en avant.

En arrière, la poitrine résonne assez bien, si ce n'est en bas où il y a de la matité ; on entend, vers la moitié inférieure des poumons, du râle muqueux ou sous-crépitant avec léger retentissement de la voix.

Les crachats sont muqueux.

Il n'existe pas d'infiltration notable.

Le cœur se fait entendre dans un espace plus considérable qu'à l'état normal. On voit sa pointe soulever le sixième espace intercostal. La paume de la main, appliquée sur la région précordiale, est frappée dans toute son étendue par un corps dur. Les espaces intercostaux gauches, surtout le 6e et le 7e, sont élargis.

La région précordiale offre de la matité dans l'étendue de 3 pouces (84 mill.) verticalement, et de 3 pouces 4 lignes (93 mill.) transversalement.

Les battements du cœur sont fréquents, étendus, durs, forts, accompagnés d'intermittences.

Le double claquement du cœur est remplacé par un bruit de soufflet qui se rapproche du bruit de scie, plus marqué, plus prolongé, pendant la systole ventriculaire. Le maximum d'intensité du bruit de scie existe à un pouce en de-

hors et au-dessous du mamelon ; en s'éloignant de ce point, on entend une sorte de bruit de *froissement de parchemin* pendant le double mouvement du cœur.

Les veines jugulaires sont gonflées, mais n'offrent pas le *pouls veineux*.

Les carotides battent avec force ; pas de frémissement dans leur trajet. Pouls radial petit, très étroit, plus petit à gauche qu'à droite, 116 par minute.

Diagnostic. — *Induration des valvules gauches du cœur, avec rétrécissement d'un orifice. Hypertrophie générale et dilatation du cœur.*

Prescription. — *Saignée de 3 palett.; org., chiend. avec oxym. scillit.; pot. gomm.* avec *poud. de digit. 4 décigr.* — *Bouill., pot., lait.*

4. Crachats demi-transparents; caillot mou, sans couenne. Respiration plus facile ; sommeil assez bon. Battements du cœur moins forts. Le bruit de scie est toujours bien marqué.

5 et 6. On remarque que l'ébranlement de la région précordiale se communique jusqu'à la base des parois pectorales.

7. Pouls à 96 (il n'est plus intermittent). (*Vésic. sur la région précord.*)

9 et 10. La toux a diminué, ainsi que l'expectoration. Les battements du cœur sont moins forts (même bruit de scie). (*Pédiluve sinapisé.*)

12. Le malade se plaint d'avoir senti *du craquement sans douleur dans la région précordiale.*

15. Pouls à 80 (les irrégularités et les intermittences sont revenues).

14 et 15. Le malade a quelques envies de vomir après avoir pris sa potion avec la digitale. Le double bruit de soufflet paraît moins fort qu'au moment de l'entrée du malade. Pouls à 72, moins étroit, vibrant ; les jambes ne sont pas enflées. (*Suppression de la digitale.*)

18. Oppression si forte, que le malade ne peut rester couché. La face s'altère. (1 *saig. de 3 pal.*)

19. Le malade se sent *dégagé depuis la saignée* (le caillot occupe tout le vase ; il n'est pas couenneux, et a peu de consistance).

20. Le bruit de soufflet est plus marqué aujourd'hui pendant le deuxième bruit que pendant le premier.

21 et 22. Les traits s'altèrent, le malade éprouve une oppression extrême. Il expire à 3 heures de l'après-midi.

Autopsie cadav., 18 heures après la mort.

1° *Habit. extér.* — Pas d'infiltration notable des membres ; visage violacé ; lèvres et oreilles livides.

2° *Organ. respirat. et circulat.* — Sérosité claire et citrine dans les deux côtés de la poitrine. — Des brides cellulo-fibreuses unissent les poumons à la plèvre costale : les intervalles qui les séparent contiennent de la sérosité (les brides sont plus fortes à droite).

Les poumons sont rouges, comme ecchymosés à leur bord antérieur.

Le poumon gauche présente à sa surface quelques reliefs légers (il y a des adhérences anciennes dans la scissure interlobaire); il est engoué, coriace, comme *carnifié*. Les bronches sont rouges, livides.

Le poumon droit est moins engoué que le gauche.

Vers la pointe du cœur, existe une plaque *pseudo-membraneuse*, d'où part une longue bride qui va au péricarde pariétal. — La cavité du péricarde contient trois cuillerées d'une sérosité transparente.

Le cœur a un volume presque double de l'état normal. Il est gorgé de sang; sa pointe est fortement tournée à gauche. (L'oreillette droite présente à sa surface des plaques analogues à celles de la pointe : il en est de même de l'origine de l'aorte.)

Lavé et vidé, le cœur conserve un volume d'un bon tiers plus considérable qu'à l'état normal : il est généralement hypertrophié.

Poids du cœur, vidé et lavé. 430 gram.

Le ventricule droit est d'un bon quart plus volumineux que le gauche. Ses parois sont hypertrophiées; sa substance est ferme.

Épaisseur de ses parois. .	3 à 3 l. 1/2 = 7 à 8 mill.

L'orifice auriculo-ventriculaire droit est vaste, dilaté. La valvule tricuspide est un peu épaissie.

L'oreillette droite est un peu épaissie, ce qui tient en partie aux fausses membranes denses et résistantes dont elle est tapissée.

Les valvules aortiques peuvent fermer l'orifice auquel elles sont adaptées. Elles sont néanmoins épaissies, fibro-cartilagineuses, rigides et moins mobiles qu'à l'état normal.

Circonférence de l'orifice aortique, sensiblement rétréci	2 p. 2 l. 1/2	=60 mill.
— — de l'artère pulmonaire.	3 p.	=84

Les valvules de ce dernier orifice sont très minces.

La valvule mitrale est considérablement *hypertrophiée.* Les tendons valvulaires sont triplés de grosseur, et transformés en tissu fibro-cartilagineux. — Une des colonnes charnues présente la même transformation. Une section de cette colonne montre que la substance musculaire est entourée d'une coque fibro-cartilagineuse.

Le bord adhérent de l'orifice auriculo-ventriculaire gauche est *froncé.* Cet orifice offrait encore un assez libre passage à la colonne sanguine. Vers la base de la valvule bicuspide, on observe diverses saillies, divers reliefs, arrondis ou allongés en cylindres, de nature fibro-cartilagineuse. Cette valvule et l'origine de l'aorte présentent une rougeur par plaques, sans arborisation. De la rougeur existe à un plus haut degré dans l'artère pulmonaire. — L'intérieur des cavités droites est moins rouge que celui des gauches.

La membrane interne est épaissie et facile à enlever par lambeaux.

Le ventricule gauche est dilaté dans la même proportion que le droit.

Les artères qui naissent de la crosse de l'aorte ont la teinte rouge de l'origine de cette artère. Un peu d'épaississement aux éperons situés à l'origine de ces artères.

Induration et cartilaginisation en divers points de l'aorte pectorale.

OBSERVATION 109e.

Homme de 60 ans. — Toux, oppression, palpitations, bruit de soufflet du cœur; hydropisies passives. — Mort environ un an après les premiers accidents. — Épaississement hypertrophique, et induration fibro-cartilagineuse des valvules auriculo-ventriculaires, avec traces d'ancienne péricardite; peu de déformation des valvules, et point de rétrécissement des orifices. — Hypertrophie simple du ventricule gauche; hypertrophie *concentrique* du droit. — Adhérences celluleuses anciennes dans le côté gauche de la poitrine.

Un ancien soldat, aujourd'hui ébéniste, âgé de 60 ans, d'une assez forte constitution, fut reçu dans le service clinique (n° 16, salle St.-Jean-de-Dieu), le 26 octobre 1833.

Cet homme a depuis un an l'haleine courte ; il se plaint depuis cette époque d'oppression et de battements de cœur, avec toux fréquente. Il dit avoir été depuis long-temps *enflé*, mais que cette enflure était peu considérable, et qu'elle passait et revenait à plusieurs reprises. Sa vie a été employée à des travaux pénibles et fatigants. Sa face est d'une couleur pâle-jaunâtre ou feuille-morte, bouffie ; toute la peau est flasque et blafarde, et les membres s'infiltrent lorsque le malade se lève; lèvres et mains d'un pâle violacé, paupières très gonflées.

On trouve dans la région précordiale une matité qui a une étendue de 2 pouces (56 mill.) verticalement et de 2 pouces et demi (70 mill.) transversalement. On distingue à l'auscultation un léger bruit de souffle pendant le premier mouvement du cœur ou la systole (1).

(1) Ce bruit de soufflet, très distinct pour une oreille exercée, était néan-

Le pouls donne 93 puls. ; il est étroit et serré ; mouvement de fluctuation dans les veines jugulaires qui sont gonflées. La peau est froide. Respiration bonne en avant, un peu plus obscure en arrière. Il existe des accès de suffocation de temps en temps avec sentiment de constriction à la partie supérieure de la poitrine. Le malade parle d'une voix entrecoupée. Peu de sommeil.

Langue pâle ; urines rares.

Le malade ne s'inquiète nullement de son état.

Diagnostic. — *Induration et épaississement des valvules ; hypertrophie du cœur.*

Prescription. — *Till. orang. ; jul.* 18 *goutt. teint. digit. ; eau vin. suc.; bouill. et potag.*

28 et 29. Crachats sanguinolents ; pouls petit, irrégulier, offrant quelques intermittences; la pointe du cœur se fait sentir dans une étendue de 1 pouce 1/2 (42 mill.) en carré, elle paraît mousse et arrondie. — Un léger bruit de souffle et de scie se mêle au claquement valvulaire (les personnes peu habituées encore à l'auscultation ont de la peine à saisir le bruit de souffle ou de scie).

Mort le 30, à 4 heures du matin.

Autopsie cadavérique, 19 heures après la mort.

1° *Habit. extér.* — Infiltration médiocre des membres inférieurs ; le scrotum ne contient pas de sérosité (le péritoine renferme une pinte et demie à deux pintes de sérosité roussâtre et limpide).

2° *Org. respir. et circulat.* — Le côté droit du thorax contient une demi-pinte de sérosité ; il n'existe aucune adhérence au poumon droit, on trouve au contraire des adhé-

---

moins assez obscur et sourd. Un élève n'ayant pu le reconnaître au premier examen, je l'engageai à ausculter les bruits du cœur d'un individu bien portant et à les comparer avec ceux du sujet. Cette expérience réussit parfaitement. Après l'avoir faite, il distingua nettement le bruit de soufflet que j'avais constaté chez notre malade.

rences celluleuses bien organisées vers le sommet et la face externe du poumon gauche.

Le cœur est situé presque transversalement (l'oreillette droite est tout-à-fait à droite et en bas) ; il est recouvert à gauche, dans le tiers de son étendue, par une lame mince du poumon correspondant, dont la base adhère au péricarde par un tissu cellulo-fibreux. Le tissu cellulaire placé en dehors du péricarde est légèrement infiltré. Ce sac fibreux contient 4 à 5 cuillerées d'un liquide roussâtre, mêlé de quelques flocons albumineux. On trouve sur le bord externe de chaque ventricule des plaques laiteuses ; sur le ventricule droit, il en existe une de la largeur d'une pièce de vingt sous.

Le poids du cœur et de ses caillots est de 556 grammes. (Le poids du cœur, bien lavé et complétement vidé de ses caillots, est de 453 grammes, ce qui porte à 103 grammes la quantité de sang contenue dans les cavités du cœur.)

La forme de cet organe est arrondie, globuleuse. Le ventricule gauche offre surtout cette forme et constitue la moitié d'une sphère.

Le diamètre transversal du cœur est de 4 pouc. 6 lig. (126 mill.), son diamètre vertical est de 3 pouc. 6 lig. (98 mill.), son diamètre antéro-postérieur, de 2 pouc. 2 lig. (33 mill.) ; sa circonférence, de 7 pouc. 1 lig. (198 mill.).

Le ventricule droit, qui semble n'être qu'un appendice du gauche, offre une cavité peu profonde, qui ne contient guère que le *pouce ;* la paroi dont l'épaisseur est à peu près la même partout, est de 3 lig. 1/2 (8 mill.)

L'orifice ventriculo-pulmonaire, parfaitement libre, a 3 pouc. 4 lig. 1/2 (93 mill.) de circonférence. La valvule de cet orifice est souple et flexible. L'orifice auriculo-ventriculaire droit est sensiblement dilaté : sa circonférence a 5 pouc. 4 lig. (149 mill.). Les lames de la valvule tricuspide sont légèrement épaissies, surtout à leur extrémité, où leur

tissu est fibro-cartilagineux. La valvule est d'ailleurs bien conformée et mobile.

La membrane interne des cavités droites est d'une nuance rouge-jaunâtre plus foncée que dans l'état naturel.

L'oreillette droite a une cavité au moins double du ventricule correspondant, elle n'est pas d'ailleurs hypertrophiée notablement.

La capacité du ventricule gauche est d'un bon tiers plus considérable que celle du droit ; l'épaisseur de ses parois est de 8 lig. 1/2 à 9 lig. (18 à 19 mill.); elle diminue de la base à la pointe, où elle n'est que de 5 lig. à 5 lig. 1/2 (11 à 12 mill.).

La circonférence de l'orifice de l'aorte est de 2 pouc. 9 lig. (77 mill.). Les valvules aortiques sont un peu épaissies, mais nullement déformées, et ferment complétement l'orifice qui est libre. L'origine de l'aorte est hérissée de lames jaunes, les unes calcaires, les autres cartilagineuses : dans ces points, la membrane interne se rompt comme une coquille d'œuf. Les lames calcaires atteignent la membrane interne dans toute son épaisseur, et ont envahi en partie la membrane jaune sous-jacente ; la portion de ce vaisseau ainsi altérée est légèrement colorée en rose.

La capacité de l'oreillette gauche est à peu près égale à celle de la droite ; ses parois sont généralement épaissies (elles ont 2 lig. 1/4 (5 mill.) d'épaisseur.) La membrane interne est notablement épaissie, et offre un aspect mat et terne qui n'est pas normal.

La circonférence de l'orifice auriculo-ventriculaire gauche est de 4 pouc. 3 lig. (119 mill.). La valvule mitrale est généralement épaissie, et, dans plusieurs points, changée en fibro-cartilage, surtout dans le voisinage de l'orifice aortique ; d'ailleurs, elle n'est pas sensiblement déformée : les tendons de son bord libre sont très multipliés et très résistants.

L'altération crétacée de l'aorte se continue dans les ar-

tères coronaires où elle n'occupe que les deux tiers de la circonférence de ces vaisseaux ; de là, une sorte de contraste entre la portion altérée et la portion saine, qui offre des rides et des enfoncements.

Une quantité assez notable de sang est emprisonnée entre les piliers du ventricule gauche : il paraît anciennement concrété et ressemble à *du boudin*. La substance musculaire est ferme et d'un assez beau rouge.

OBSERVATION 110e.

Homme de 69 ans. — A la suite d'un rhume négligé, symptômes d'un obstacle à la circulation à travers les cavités du cœur. — Palpitations, congestions veineuses, et collections séreuses passives. — Bruits du cœur secs, forts, analogues au claquement de soupapes de parchemin.—Mort dix jours après l'entrée, quinze mois après le rhume négligé. — Épaississement et fibro-cartilaginisation des valvules bicuspide, tricuspide et aortiques; INSUFFISANCE de la valvule tricuspide. — Dilatation des cavités du cœur et de ses orifices; Hypertrophie des parois. — État cartilagineux, calcaire ou terreux, des parois de l'aorte, etc. — Adhérences anciennes dans le côté droit de la poitrine.

Un peintre en bâtiments, âgé de 69 ans, d'une assez forte constitution, fut admis à la Clinique (n° 13, salle Saint-Jean-de-Dieu), le 15 juillet 1834. Depuis une trentaine d'années, il était sujet à s'enrhumer de temps en temps, et jouissait d'ailleurs d'une bonne santé. Depuis quinze mois, à la suite d'un *rhume négligé*, il éprouve de l'oppression, de l'étouffement, qui ne lui permettent plus de travailler. Depuis cinq mois surtout, les attaques d'*asthme*, dit-il, sont si fréquentes, qu'elles ne lui laissent de repos ni jour ni nuit; il y a une huitaine de jours que les jambes se sont enflées. Il ne se plaint point de palpitations de cœur, et il a conservé de l'appétit jusqu'à ces derniers temps; mais l'étouffement augmente après les repas. (*Une saignée* avait été pratiquée au malade deux mois avant son entrée.)

Examiné avec soin, le lendemain de son entrée à la Clinique, il nous offrit l'état suivant :

Visage anxié, froid, lèvres violettes ou bleuâtres; yeux largement ouverts, un peu égarés; veines jugulaires distendues et comme variqueuses; on voit aussi ramper sous la peau de la poitrine et de l'abdomen des veines d'un volume très considérable, et qui s'anastomosent avec celles des membres; infiltration des membres inférieurs et du scrotum. Le malade reste constamment assis dans son lit pour respirer un peu plus librement.

La matité de la région précordiale était de 4 pouces (112 mill.) verticalement, et de 5 pouces 2 lignes (145 mill.) transversalement.

L'impulsion du cœur était médiocre, mais elle se faisait sentir dans une très grande étendue, et la main reconnaissait aisément que la masse de l'organe était considérablement augmentée. On distinguait aussi un frémissement vibratoire assez prononcé dans la région des cavités gauches.

Les battements du cœur étaient irréguliers, intermittents, très fréquents (160 par minute), et tumultueux.

Le tumulte des battements du cœur rendait l'analyse des bruits de cet organe assez difficile. Ces bruits étaient tous les deux plus secs, plus âpres qu'à l'état normal; pendant la systole particulièrement, on distinguait un bruit de frottement ou de froissement, comme si les valvules eussent été *parcheminées;* point de véritable bruit de soufflet. Le maximum du bruit de froissement de parchemin existait dans la région des orifices gauches.

La région précordiale présentait une légère voussure; elle était faiblement soulevée par les battements irréguliers et tumultueux du cœur.

Pouls irrégulier, intermittent, à 160, vibrant. Il n'y a ni bruit de soufflet, ni frémissement vibratoire dans les grosses artères.

Orthopnée; toux, suivie de crachats muqueux. Matité et absence de la respiration vésiculaire dans toute la moitié

inférieure du côté gauche, avec léger chevrotement de la voix. Dans le tiers inférieur de la partie postérieure de ce même côté, la respiration était brusque, soufflante, accompagnée d'un râle muqueux assez fin, et là l'*égophonie* était très manifeste. En arrière, à droite, râle muqueux ou sous-crépitant, matité et retentissement de la voix moindres qu'à gauche. La matité persiste dans le décubitus sur le ventre.

Les fonctions digestives ne sont pas notablement troublées; le malade dit être constipé.

Le foie descend au-dessous du rebord cartilagineux des côtes.

L'anxiété est si grande, que le malade ne goûte presque aucun moment de sommeil.

Diagnostic. — *Induration et épaississement des valvules gauches du cœur avec hypertrophie et dilatation de cet organe, œdème des poumons et hydrothorax.*

Prescription. — *Boissons béch.; looch avec poud. dig. 5 décigr.; 3 bouill.; potag.*

Les jours suivants, le pouls se ralentit, se régularise, se développe et devient plus évidemment vibrant (le 19, on ne comptait que 96 pulsations à la minute); le claquement de parchemin et le frémissement cataire persistent (*on donne quelques pilules d'opium* pour procurer un peu de sommeil au malade).

Cependant la dyspnée et l'anxiété deviennent extrêmes (1), et le malade meurt le 24, à 10 heures du soir (le 10e jour après son entrée).

Autopsie cadavérique, 11 heures après la mort.

1° *Habit. extér.* — Teinte livide ou violette du visage et du cuir chevelu. De gros troncs veineux sillonnent la poi-

(1) On observait, pendant les mouvements d'inspiration, une dépression très notable dans les cinquième et sixième espaces intercostaux du côté gauche.

trine et l'abdomen, et font communiquer les veines sous-cutanées des membres supérieurs avec celles des membres inférieurs. Ces derniers sont le siége d'un engorgement sanguin très prononcé, mais ne sont plus infiltrés. — Gonflement et distension des veines jugulaires.

2° *Org. circul. et respir.* — Sérosité jaunâtre, assez abondante, à la partie inférieure du côté gauche de la poitrine. — Le poumon droit offre de nombreuses adhérences organisées, surtout dans ses scissures : il est assez léger et crépitant. Il est imbibé d'une grande quantité de sérosité, qui ruisselle par la pression à la surface des incisions pratiquées dans son tissu. Sa partie inférieure est le siége d'un engorgement plus sanguin que séreux. — Le poumon gauche, comprimé par l'épanchement séreux, est de moitié moins volumineux que le droit : il est flasque, crépite assez, et contient moins de sérosité que le droit.

La membrane muqueuse bronchique, recouverte de mucosités, offre une teinte d'un rouge violet qui contraste avec la couleur blanc-jaunâtre de la membrane interne des divisions de l'artère pulmonaire.

Le cœur est refoulé en haut, en dehors et en arrière. La portion non recouverte par les poumons a 4 pouces 2 lignes (117 mill.) verticalement, et 5 pouces 2 lignes (145 mill.) transversalement. Il est situé transversalement, et sa pointe est arrondie, mousse, effacée. Tous les vaisseaux veineux qui vont se dégorger dans les oreillettes sont remplis d'une grande quantité de sang. Le péricarde forme un sac pouvant contenir la tête d'un fœtus : on trouve dans sa cavité une cuillerée de sérosité sanguinolente.

Le cœur, avant d'avoir été vidé, pèse, avec l'origine des gros vaisseaux.	812 gram.	
Diamètre transversal.	7 p.	= 196 mill.
— vertical.	5 p. 11 l.	= 142
Circonférence.	12 p.	= 336

On voit à la surface antérieure du cœur, sur les deux

ventricules, des taches d'un blanc laiteux ou mat, vraies fausses membranes qui se détachent facilement : au-dessous le péricarde est intact. Quelques taches semblables existent extérieurement à l'origine de l'aorte, dont le contour présente une belle injection pointillée; vers l'union des ventricules et des oreillettes en arrière, on rencontre aussi quelques plaques de même nature que les précédentes. Le sang contenu dans les quatre cavités est noir, semblable à la gelée de groseilles; en quelques points, il est recouvert d'une espèce de *couenne*.

Poids du cœur, vidé, lavé, avec l'origine des gros vaisseaux.	500 gram.

Le ventricule droit est d'un tiers plus grand qu'à l'état normal.

Épaisseur de ses parois.	3 l.	= 7 mill.
Circonférence de l'orifice de l'artère pulmonaire.	3 p. 6 l.	= 98

Les valvules de cette artère sont saines.

L'oreillette droite est dilatée en proportion du ventricule correspondant.

L'orifice auriculo-ventriculaire droit est énorme.	5 p. 9 l. = 161 mill.

La valvule tricuspide, très développée, est épaissie, comme fongueuse, et présente vers sa pointe une induration fibro-cartilagineuse : elle ne peut pas fermer complètement l'orifice auquel elle est adaptée.

Hauteur de la valvule.	5 l. = 11 mill.

Les valvules sigmoïdes de l'aorte ferment l'orifice aortique assez exactement pour qu'un liquide versé dans l'aorte ne pénètre pas dans le ventricule gauche. Elles présentent dans leur épaisseur, à leur base et à leur sommet, des plaques jaunâtres, fibro-cartilagineuses; elles sont plus épaisses qu'à l'état normal.

Circonférence de l'orifice aortique.	3 p. = 84 mill.

Des incrustations calcaires ou fibro-cartilagineuses occupent également l'origine de l'aorte, d'où elles s'étendent dans le reste de ce vaisseau : sa surface est inégale, raboteuse, et l'épaisseur de ses parois est augmentée ; des froncements et des reliefs plus ou moins marqués se rencontrent en différents points de la surface interne de cette artère.

Le ventricule gauche, plus dilaté que le droit, pourrait contenir un œuf de cane.

Ses parois ont 8 lignes (17 mill.) d'épaisseur à la partie moyenne.

Les colonnes qui s'insèrent à la valvule bicuspide sont très ortes; leurs tendons sont également hypertrophiés, et les aeux lames de la valvule sont très épaisses à la base (elles ont le double ou le triple de l'épaisseur normale).

L'oreillette communique assez librement avec le ventricule gauche.

Du côté de l'oreillette, chaque lame de la valvule présente des concrétions fibro-cartilagineuses qui font saillie sous la membrane interne. Vers l'insertion des tendons, cette membrane interne est rouge, comme fongueuse.

La membrane interne de l'oreillette gauche est légèrement ridée.

Circonférence de l'orifice auriculo-ventriculaire gauche. 4 p. 1 l. = 114 mill.

Les deux lames valvulaires ont paru pouvoir fermer l'orifice.

La substance du cœur est un peu plus foncée en couleur qu'à l'état normal. Sa consistance est médiocre.

3° *Org. digest. et annex.* — Point de sérosité dans l'abdomen.

L'estomac et les intestins n'offrent rien de remarquable à l'extérieur.

Le foie est ratatiné, ridé; son volume est un peu au-dessous de l'état normal. — Les granulations rouges sont

effacées par les jaunes. — Il y a une grande quantité de sang dans la veine porte.

La vésicule contient une médiocre quantité de bile, un peu foncée en couleur. — La vessie est à l'état normal.

4° *Org. de l'innervat.* — Le cerveau, peu volumineux, est abreuvé d'une abondante sérosité : il semble y avoir macéré. Les mailles de la pie-mère sont infiltrées de ce liquide, qui baigne encore le fond des circonvolutions quand on a enlevé les méninges. — La substance cérébrale est un peu molle.

Les artères de la base du crâne sont *ossifiées*.

OBSERVATION 111e.

Femme de 72 ans. — Oppression, palpitations, étouffement, irrégularité et intermittence du pouls ; bruit de froissement de parchemin, sans véritable bruit de soufflet, pendant les battements du cœur. — Épaississement, induration des valvules tricuspide, bicuspide et aortiques, sans rétrécissement des orifices. — Épaississement de la membrane interne du ventricule gauche, ecchymoses, etc. — Adhérences anciennes entre le péricarde et la plèvre voisine.

Durand (Claude-Françoise), âgée de 72 ans, d'une assez forte constitution, mère de quatre enfants, fut admise à la Clinique le 2 août 1834. Née de parents *asthmatiques*, elle était depuis long-temps elle-même habituellement oppressée et sujette à des palpitations. Toutefois, elle n'avait cessé complétement de travailler que depuis trois mois.

Au moment de son entrée, les membres inférieurs étaient très légèrement infiltrés et l'abdomen distendu par une médiocre quantité de sérosité. La malade, assise dans son lit, ne respirait qu'avec une extrême difficulté ; l'anhélation, l'étouffement auquel elle était en proie ne lui laissait goûter aucun moment de sommeil.

Visage jaunâtre, terreux, fatigué ; léger gonflement des veines jugulaires.

Pouls irrégulier, intermittent, un peu dur et vibrant, mais peu développé. Les battements des carotides sont visi-

bles dans une certaine étendue, mais ne sont point accompagnés de frémissement cataire.

Matité, absence de respiration et *chevrotement* de la voix, à la partie inférieure du côté gauche de la poitrine.

La matité de la région précordiale se confond en dehors avec celle de la région externe de la poitrine. La main appliquée sur la région précordiale sent à peine les battements du cœur : ils sont tumultueux, irréguliers, intermittents, très fréquents (148 à 152 par minute). On ne sent pas distinctement de frémissement vibratoire dans l'artère.

Les bruits du cœur sont secs, accompagnés d'un bruit analogue à celui d'un froissement de parchemin; pas de bruit de soufflet bien caractérisé. Dans la région des cavités droites, les bruits sont plus obscurs, moins secs que dans celle des cavités gauches.

Diagnostic.— *Induration des valvules, sans rétrécissement bien notable.— Hypertrophie du cœur.— Hydrothorax.*

Malgré l'emploi de la digitale et des autres moyens indiqués en pareil cas, la malade succomba le 23e jour de son entrée (25 août).

Autopsie cadavérique, 24 heures après la mort.

1° *Hab. extér.* — Les membres ne sont pas infiltrés. État de marasme assez prononcé.

2° *Org. respir. et circul.*— La cavité gauche de la poitrine contient une sérosité mêlée d'une grande quantité de sang. Les poumons sont gorgés de sang et de sérosité.

Le péricarde adhérait à gauche avec la plèvre pulmonaire correspondante. Il contenait une très petite quantité de sérosité. Les cavités du cœur sont distendues par une énorme quantité de sang coagulé, analogue à de la gelée de groseilles. Débarrassé de ses caillots, le cœur est d'un bon quart plus volumineux qu'à l'état normal.

Les trois lames de la valvule bicuspide sont épaissies, fibro-cartilagineuses : leur surface est inégale et *chagrinée*. Comme l'orifice auriculo-ventriculaire droit est dilaté, la

valvule bicuspide nous a paru trop étroite pour pouvoir le fermer bien complétement.

Les valvules aortiques sont épaissies, incrustées de plaques calcaires, mais encore assez flexibles, et elles peuvent fermer exactement l'orifice qu'elles bordent. Les deux lames de la valvule bicuspide sont également épaissies et incrustées de plaques calcaires : cette valvule n'est pas d'ailleurs notablement déformée, et malgré son épaississement, elle peut jouer assez librement. L'orifice auriculo-ventriculaire gauche n'est pas notablement rétréci. La surface interne du ventricule gauche, surtout vers l'orifice aortique, est rouge et comme ecchymosée; en quelques points, elle offre un aspect laiteux, et là, son épaisseur est double de celle de l'état normal. Au-dessous des lambeaux de cette membrane, existe en certains points une véritable infiltration sanguine.

Les parois ventriculaires sont un peu épaissies ; leur tissu brunâtre se déchire avec facilité; les cavités ventriculaires sont un peu dilatées.

Les artères coronaires transformées en tissu osseux, pétrifiées, ressemblent à des branches de corail.

L'aorte, dans toute son étendue, est parsemée de plaques calcaires, analogues à des coquilles d'œuf; ses parois épaissies, hypertrophiées, crient sous l'instrument qui les divise. Autour de certaines plaques, qui semblent avoir été en contact immédiat avec le sang, on observe des rides, des dépressions, des froncements, qui ressemblent à des espèces de *cicatrices*. La membrane interne offre une teinte d'un léger jaune nankin.

L'artère pulmonaire est exempte des altérations que présentait l'aorte.

Tout le système veineux en général est gorgé de sang ; de là une teinte rouge très foncée de la membrane muqueuse gastro-intestinale, etc.

§ II. 22 Observations de *lésion organique* (épaississement, induration, etc.), des valvules du cœur avec rétrécissement des orifices de cet organe.

1° 6 CAS DE RÉTRÉCISSEMENT DE L'ORIFICE AURICULO-VENTRICULAIRE GAUCHE, PAR SUITE D'ÉPAISSISSEMENT, D'INDURATION ET DE DÉFORMATION DE LA VALVULE BICUSPIDE.

De tous les orifices du cœur, l'orifice auriculo-ventriculaire gauche est celui qui se rétrécit le plus souvent par l'effet d'une cardivalvulite chronique; vient ensuite et à peu près sur la même ligne l'orifice aortique. Les orifices droits se rétrécissent infiniment plus rarement que les gauches.

OBSERVATION 112e.

Homme de 38 ans. — A la suite d'une affection de poitrine mal définie, et peut-être de rhumatisme articulaire, palpitations et autres symptômes d'une maladie organique du cœur; triple bruit ou battement de rappel avec souffle absorbant le claquement valvulaire dans la région des cavités gauches du cœur. — Épaississement, dégénérescence fibro-cartilagineuse et crétacée de la valvule bicuspide avec rétrécissement de l'orifice auriculo-ventriculaire gauche; hypertrophie générale du cœur; hypertrophie et dilatation considérable de l'oreillette gauche en particulier.

Garret, âgé de 38 ans, d'une constitution délicate, lymphatique, ayant la peau fine et les cheveux châtains, déclarait neuf mois de maladie, lorsqu'il fut admis à la Clinique, le 3 janvier 1838. Dans l'été de l'année précédente, il paraissait avoir été atteint de douleurs articulaires, à la suite desquelles survinrent ou du moins augmentèrent les symptômes de la maladie du cœur pour laquelle il venait à l'hôpital. Un peu avant, à la suite d'une *grippe*, qui, disait-il, avait duré cinq semaines, il éprouva des palpitations et une *douleur dans la région de la rate.*

Le surlendemain de l'entrée (5 janvier), je constatai l'état suivant :

La région précordiale offrait une matité dont l'étendue était de 3 pouces (84 millim.) verticalement, et de 4 pouces

(112 millim.) transversalement ; d'ailleurs, cette région ne présentait pas de voussure bien notable ; le claquement valvulaire était remplacé par des bruits de souffle, au nombre de trois, bien distincts, dans la région des cavités gauches : le premier souffle correspondait à la systole ou au premier temps ; le second correspondait à la diastole, et le troisième, sorte de dédoublement du second auquel il succédait après un très court intervalle, était plus prolongé que les autres et comme *filé;* une sorte de ronflement, assez semblable à celui du sommeil, terminait le dernier souffle. On nota ainsi qu'il suit le triple bruit indiqué, et qui rappelle le rhythme du *battement de rappel :*

Tics.. ticss... ssss.....

Le maximum d'intensité des bruits de souffle existait au-dessous du sein gauche, vers l'orifice auriculo-ventriculaire gauche. En s'éloignant de ce point, les bruits indiqués diminuaient, et dans la portion du sternum qui correspond à l'aorte ascendante, on distinguait un bruit de claquement assez bien frappé. Frémissement vibratoire très prononcé dans la région des cavités gauches.

Les battements du cœur se transformaient en palpitations aux moindres mouvements, en montant surtout, et il survenait alors une oppression considérable.

Les veines jugulaires n'étaient pas sensiblement dilatées, et il n'existait point d'infiltration séreuse des membres.

Le pouls, à l'état de repos, donnait 48-52 pulsations ; il était régulier, tendu, vibrant, non redoublé.

Diagnostic. — *Épaississement, induration des valvules gauches, surtout de la bicuspide avec rétrécissement de l'orifice auriculo-ventriculaire correspondant ; hypertrophie du cœur dont on peut évaluer le poids à 14 ou 16 onces* (450 à 500 *grammes) ; lésions consécutives à une endocardite probablement rhumatismale.*

Sous l'influence de la poudre digitale appliquée à la surface d'un vésicatoire placé sur la région précordiale, et de

la teinture de digitale administrée à l'intérieur, le pouls tomba à 32.

Les battements et les bruits du cœur furent examinés presque chaque jour, et ces derniers restèrent sensiblement les mêmes. Cependant, le 23 janvier, nous comptâmes distinctement quatre bruits, à la suite de palpitations. L'état de calme étant revenu, ce jour-là et les suivants, le triple bruit reparut. Le toucher et l'inspection de la région précordiale ne faisaient constater que les deux mouvements ordinaires du cœur de la systole et de la diastole ventriculaires, auxquels correspondaient les deux premiers souffles (1). Je fus donc porté à penser que le troisième souffle correspondait à la contraction de l'oreillette gauche qui continuerait à chasser le sang à travers l'orifice auriculo-ventriculaire gauche rétréci, lorsque déjà la diastole ventriculaire s'était accomplie.

1er février. Aujourd'hui, comme on l'avait déjà fait la veille, on s'aperçoit que le malade est atteint d'une salivation qui, par l'odeur qu'exhale la bouche comme par tous les autres symptômes, rappelle la salivation mercurielle. Comme on n'avait prescrit aucune préparation mercurielle, cet accident nous causa quelque surprise. Cette surprise cessa quand le malade nous eut appris qu'à l'insu de tout le monde, il avait fait usage d'onguent mercuriel pour détruire ces insectes si connus qui habitent la région sus-pubienne chez quelques individus.

Le malade succomba le 4 février, à huit heures et demie du matin.

Autopsie cadavérique, 25 heures après la mort.

1° *Habit. extér.* — Point d'infiltration, ni de traces de décomposition putride.

2° *Organes circulat. et respirat.* — A droite et à gauche, le péricarde adhère intimement avec la plèvre pulmonaire

(1) Tout récemment, j'ai distingué à la main trois mouvements du cœur gauche dans un cas où il existait aussi un triple bruit du cœur.

correspondante. La portion non recouverte par les poumons a une étendue de 3 pouces (84 mill.) verticalement et transversalement; une cuillerée environ de sérosité claire et citrine dans la cavité du péricarde. A la face antérieure du ventricule gauche, inférieurement, plaque pseudo-membraneuse, bien organisée, cellulo-fibreuse, de la grandeur d'une pièce de 75 centimes.

Dirigé presque transversalement à gauche, le cœur offre un volume à peu près triple du volume normal, ce qui tient en grande partie à la présence de caillots sanguins distendant les cavités de cet organe, et spécialement les oreillettes. Après la section des gros vaisseaux veineux qui s'y insèrent, ces dernières laissent écouler, en effet, une énorme quantité de sang à demi coagulé, et le cœur perd aussitôt un bon tiers de son volume. Il reste cependant encore des caillots dans les cavités de l'organe, et l'oreillette droite en particulier en contient un qui est entièrement privé de matière colorante rouge, d'un jaune d'ambre, du volume d'un œuf de poule. Ce caillot se prolonge dans le ventricule droit, en perdant la moitié de son volume (1).

Débarrassé de ces caillots, le cœur, généralement hypertrophié, pèse, y compris l'origine des gros vaisseaux, 410 grammes (13 onces 3 gros 15 grains).

La cavité ventriculaire droite est médiocrement dilatée et ses parois ont 2 à 3 lignes (5 à 7 mill.) d'épaisseur. L'oreillette correspondante, dilatée, pourrait contenir un gros œuf; ses colonnes charnues sont hypertrophiées. La circonférence de l'orifice auriculo-ventriculaire droit est de 3 pouces (84 mill.), celle de l'orifice de l'artère pulmonaire de 3 pouces 4 lignes (93 mill.), la valvule tricuspide, sen-

(1) Il est évident que ce dernier caillot avait commencé à se former avant la mort, et il est bien probable, pour ne pas dire plus, que les accidents qui ont enlevé inopinément le malade, avaient pour point de départ le développement des concrétions sanguines qui viennent d'être décrites.

siblement agrandie, conserve sa forme normale. État normal des valvules de l'orifice ventriculo-pulmonaire.

La cavité du ventricule gauche est peu ou point dilatée, et ses parois, fermes, ont environ 7 lignes (16 mill.) d'épaisseur. La cavité de l'oreillette correspondante est dilatée au point de pouvoir contenir un œuf d'oie ; ses parois, hypertrophiées, ont 1 ligne 1/2 (3 à 4 mill.) d'épaisseur ; la membrane musculaire est parfaitement saine et d'un rouge vif.

La circonférence de l'orifice ventriculo-aortique est de 3 pouces 2 lignes (89 mill.); les valvules aortiques, bien conformées, *suffisantes*, sont un peu hypertrophiées, surtout à la partie moyenne de leur bord libre ; elles offrent une teinte un peu opaline ou laiteuse, plus marquée à la base du ventricule gauche où l'endocarde, considérablement épaissi, fibreux, peut être détaché facilement avec la pince, laissant voir au-dessous de lui une substance musculaire d'un jaune pâle ou couleur feuille-morte et molle, facile à écraser. Dans l'oreillette gauche, l'endocarde, également épaissi (d'une épaisseur au moins double de l'épaisseur normale), se détache avec facilité dans toute l'étendue de la cavité.

L'orifice auriculo-ventriculaire gauche, rétréci, se présente sous forme d'une ouverture ovalaire, dans laquelle on peut introduire le bout du petit doigt ; son grand diamètre est de 6 à 7 lignes (14 à 16 mill.), et son petit de 5 lignes (11 mill.)

Le rétrécissement de cet orifice paraît surtout la suite de l'adhérence réciproque des lames opposées de la valvule bicuspide vers leurs angles. Ces deux lames sont épaissies et transformées en tissu fibro-cartilagineux. En arrière où l'épaississement est de 4 à 5 lignes (9 à 11 mill.), existe une concrétion calcaire du volume d'une olive de moyenne grosseur. Vue du côté de l'oreillette, cette concrétion est partagée en deux valves qui lui donnent de la ressemblance avec une sorte de coquillage (1). *La surface de cette concrétion et la circonférence de*

(1) Voyez planche V, fig. 2 et 3.

l'orifice auriculo-ventriculaire gauches sont inégales, rugueuses et hérissées de granulations, les unes rocailleuses, les autres friables et comme sablonneuses. Au voisinage de la valvule ainsi DÉFORMÉE ET DÉGÉNÉRÉE, *l'endocarde, épaissi, transformé en tissu fibreux, est inégal et comme chagriné; les deux colonnes charnues de la valvule sont hypertrophiées et transformées en substance tendineuse à leur sommet; les tendons qui partent de ce sommet sont évidemment aussi hypertrophiés. Isolée des parties environnantes par une section méthodique, la valvule bicuspide, épaissie et dégénérée, pèse* 12 *grammes ou environ une demi-once.*

L'origine de l'aorte, légèrement dilatée, d'un rouge pâle en quelques points (teinte plus marquée sur les valvules), n'offre aucune incrustation calcaire, mais est parsemée de quelques taches jaunâtres. — Nulle trace d'imbibition sanguine cadavérique. *Le poumon gauche adhère de toutes parts avec la plèvre pariétale par des adhérences anciennes, semblables à celles qui existaient entre le péricarde et cette même plèvre*, les unes et les autres datant, sans doute, de la même époque (1). Ce poumon est souple, à peine congestionné en arrière, un peu affaissé. — Le poumon droit est également souple, élastique, et parsemé de taches noires, qui lui donnent un aspect comme tigré.

3° *Org. digest. et annex.* — Point d'épanchement séreux dans la cavité du péritoine. La membrane muqueuse de l'estomac présente des replis très épais et très nombreux;

---

(1) Dans le long interrogatoire auquel il fut soumis, le malade n'avait point déclaré de pleurésie ou de pleuro-pneumonie parmi ses maladies antécédentes. Il est bien évident cependant qu'il en avait éprouvé, et peut-être l'endocardite qui a été la cause première de la lésion valvulaire *décrite*, a-t-elle coïncidé avec la pleurésie ou la pleuro-pneumonie gauche dont les adhérences qui viennent d'être indiquées sont les incontestables vestiges. C'est probablement à cette époque qu'il eut cette prétendue *grippe* qui lui dura cinq semaines, et à la suite de laquelle il ressentit des palpitations et une *douleur à la rate.*

elle est injectée, d'un rouge assez vif, et un peu molle, facile à déchirer avec l'ongle.

Le foie, gorgé de sang, offre un aspect violacé, et a sensiblement augmenté de volume.

La rate est doublée d'une membrane accidentelle fibro-celluleuse, parsemée de quelques plaques cartilagineuses (*l'affection qui a donné lieu à cette production coïncidait probablement avec la pleurésie ou pleuro-pneumonie gauche*). — La substance propre de la rate est saine.

OBSERVATION 113e.

Homme de 37 ans. — A la suite d'un rhumatisme articulaire, bruit de soufflet du cœur, palpitations, étouffements, hydropisies, etc. — Mort. — Épaississement, déformation, induration cartilagineuse de la valvule mitrale avec rétrécissement de l'orifice auriculo-ventriculaire gauche; hypertrophie considérable du cœur, etc.

François Bailli, âgé de 37 ans, palefrenier, d'une forte constitution, fut admis à la Clinique (n° 4, salle Saint-Jean-de-Dieu), le 8 novembre 1834. Cinq mois auparavant, il avait eu, disait-il, une *fluxion de poitrine* pour laquelle il fut saigné trois fois.

A la suite de cette maladie, il éprouva des douleurs de rhumatisme, qu'il attribuait aux alternatives de chaud et de froid auxquelles il est souvent exposé. (Ces douleurs furent combattues *par les sudorifiques*.)

Le malade était à peine en état de marcher, qu'une nouvelle affection du même genre se déclara, et c'est pour en être traité qu'il est venu à l'hôpital (1).

Le rhumatisme occupe cette fois et les membres supé-

---

(1) Je regrette de ne pas trouver mentionnée sur le cahier d'observations la date précise de cette dernière attaque. Ce défaut de précision et de détails n'est pas le seul qu'on rencontre dans cette observation, recueillie à une époque où je n'avais pas encore pris le parti de dicter moi-même les observations.

rieurs et les membres inférieurs, mais particulièrement les genoux, les coudes et les articulations des deux mains.

Une fièvre très vive accompagne la fluxion inflammatoire des articulations; le pouls est fort, régulier, à 82-88.

La région précordiale n'est pas notablement douloureuse; elle rend un son mat dans une étendue de 2 pouces (56 mill.) en travers et verticalement; on y entend très distinctement un bruit de frottement superficiel, plus marqué dans la région des cavités droites.

Diagnostic. — *Rhumatisme articulaire aigu compliqué de péricardite* (1).

3 saignées de 3 à 4 palettes, l'application de ventouses scarifiées sur la région précordiale (2 palettes) (2); plus tard, un vésicatoire sur la même région et l'administration de la digitale amenèrent une *complète* guérison (3).

Il existait encore un souffle marqué, lorsque déjà tous les autres symptômes avaient *complétement* cessé (4), et que le malade mangeait la demie.

Mais les bruits du cœur étaient revenus *presque complète-*

---

(1) Il existait une endocardite, comme l'ont démontré les accidents ultérieurs et les résultats de l'autopsie cadavérique. Mais à l'époque où cette observation fut recueillie, je ne faisais encore qu'entrevoir la coïncidence de l'endocardite avec le rhumatisme articulaire aigu généralisé, et je n'avais pas encore bien observé tous les signes propres à fournir les bases d'un diagnostic solide.

(2) L'expérience la plus répétée m'a démontré depuis que, dans les cas comme celui-ci, cette dose de sang ne suffit pas pour une *entière* guérison. D'ailleurs, je ne rapprochais pas alors assez les saignées les unes des autres. On aurait dû noter ici l'espace de temps dans lequel les saignées furent pratiquées.

(3) Du rhumatisme extérieur, bien entendu. On a encore omis d'indiquer la durée totale de la maladie, mais je me rappelle que le malade n'entra réellement en convalescence qu'après le troisième septénaire.

(4) On le voit, il existait un *bruit de souffle au cœur*, lorsque *tous* les autres symptômes avaient *complétement* disparu. Voilà précisément encore le phénomène qui frappa si vivement mon attention dans les cas de ce genre, et qui me mit, pour ainsi dire, sur les traces de l'endocardite rhumatismale.

ment à l'état normal (1), lorsque le malade sortit de l'hôpital, le 15 décembre, cinq semaines après son entrée.

Le 21 décembre 1837, c'est-à-dire environ trois ans après sa sortie, ce malade fut admis de nouveau à l'hôpital de la Charité, dans le service de M. Andral. M. Félix d'Arcet, alors interne de ce service, eut la complaisance de me parler de ce malade, qu'il savait avoir été placé antérieurement dans mes salles, et c'est d'après les notes qu'il a recueillies avec soin, que je vais achever cette observation.

Pendant les quatre premiers mois qui suivirent sa sortie de nos salles, son rétablissement ne fut pas complet, en sorte qu'il ne put se livrer qu'avec peine au travail.

En novembre 1836, à la suite d'un refroidissement, attaque de dyspnée, et palpitations, qui depuis ont toujours persisté à un degré plus ou moins fort.

Je laisse maintenant M. F. d'Arcet raconter le reste de l'observation :

« Cet hiver (1837), à la suite d'une attaque de dyspnée qui épouvanta ses voisins, François Bailli fut transporté à la Charité, où déjà il avait reçu des soins, et placé dans le service de M. Andral, le 21 décembre 1837.

» Il présente l'état suivant : face violacée avec injection des conjonctives et des pommettes ; œdème de la paroi abdominale, du scrotum et des membres inférieurs ; vertiges et trouble de la vision, insomnie, céphalalgie passagère, tintements d'oreille.

» Douleurs dans quelques articulations.

» Appétit ordinaire ; pas de diarrhée.

» Pouls à 56, conservant sa force ordinaire, mais avec inégalité et intermittence.

» Voussure légère à la région précordiale ; son mat dans une grande étendue (6 pouces (168 mill.) de hauteur sur

---

(1) *Presque complétement :* c'est une formule qui signifie qu'il existait encore un bruit de soufflet, mais moins fort que précédemment.

5 pouces (140 mill.) en largeur); rien d'appréciable à la main, si ce n'est une assez forte impulsion; au premier bruit du cœur, *bruit de soufflet dur comme celui d'une râpe occupant tout le premier temps*, suivi d'un bruit de soupape assez clair et court.

» Ce bruit de soufflet, au premier temps, est très marqué depuis le bas du cœur jusqu'à la pointe, et jusque vers l'épigastre; le bruit de souffle se perçoit encore aux environs des derniers cartilages costaux droits, on ne l'entend pas en arrière; rien aux carotides; battements du cœur irréguliers et intermittents comme le pouls.

» Respiration à 16; toux avec quelques crachats aqueux, peu visqueux, transparents; râle ronflant et sibilant dans l'inspiration en avant et en arrière des deux côtés. (*On prescrit l'infusion d'hysope et 3 décigr. de poudre et digitale en 3 pilules.*)

» Le 22, l'urine est limpide, ambrée, ne précipite pas par l'acide nitrique et est très sensiblement acide.

» Le malade se plaint de *douleurs aux mains et aux pieds.* (*On supprime la digitale après quelques jours, et on lui substitue la teinture de colchique.*)

» Je n'entrerai pas ici, dit M. d'Arcet, dans les détails quotidiens de la maladie pendant les quatre mois que le malade resta à l'hôpital avant de succomber. Cette observation présenterait ce que présentent toutes les observations des maladies du cœur, à part quelques affections légères intermittentes qui furent traitées, telles que des douleurs et la constipation opiniâtre, et la dysurie, etc. Qu'il me suffise de dire qu'environ un mois avant sa mort, le malade présenta des symptômes bilieux : les selles étaient décolorées, les sclérotiques jaunâtres, la face ictérique, les urines bilieuses, etc.

» Le malade succomba enfin, le 30 avril, à la suite d'accidents qui n'avaient fait que croître en intensité depuis un mois, quelles que fussent les médications dirigées contre eux.

» *Autopsie cadavérique*, 27 heures après la mort.

» 1° *Hab. extér.* — Coloration ictérique générale du cadavre; roideur cadavérique prononcée.

» 2° *Org. circul. et respir.* — 0 lit. 75 de sérosité dans le péricarde (1). Le cœur est très volumineux et assez gras; son volume ou son cube est de 685 centimèt. cubes.

» Ses cavités renferment une quantité très considérable de sang en partie liquide, en partie coagulé. Un caillot fibrineux décoloré occupe toute l'oreillette droite; ce caillot coupé présente sur sa section une foule de petits points rougeâtres comme le sablé du cerveau.

» Les valvules aortiques et pulmonaires sont suffisantes.

» *L'endocarde des ventricules, plus opaque que celui des oreillettes, présente des membranes blanches, opaques, d'autant plus laiteuses, qu'on se rapproche davantage des valvules mitrale et tricuspide*; cette dernière valvule est suffisante, quoique un peu épaissie. *Mais les bords de la valvule mitrale, la zone fibreuse et les membranes qui la constituent, sont le siége d'une dégénérescence cartilagineuse des plus prononcées. L'ouverture est réduite à* 1 *centimèt.* 1/2 (0 *mèt.* 055), *et l'anneau fibreux qui constitue l'orifice mitral nouveau a environ* 1 *centim. d'épaisseur; sa rigidité est extrême.* L'aorte est un peu dilatée, mais saine, quant à ses éléments.

» 0 lit. 18 de sérosité dans les plèvres. Les poumons présentent sur leur bord tranchant quelques vésicules d'emphysème; *des adhérences anciennes les unissent presque partout à la plèvre costale.*

3° *Org. dig. et annex.* — 2 litres 65 de sérosité limpide, jaune, dans le péritoine. — Le foie est cirrhosé; les reins sont petits et décolorés.

» La muqueuse gastrique est assez fortement injectée.

» Le cerveau est sain; les méninges ne présentent aucune trace d'injection sanguine ou séreuse. »

---

(1) Malheureusement, je ne trouve rien dans les notes de M. F. d'Arcet, sur l'état du péricarde lui-même.

Réflexions. — Ce cas est encore un de ceux où je me préparais à prendre en quelque sorte sur le fait la coïncidence de l'inflammation du tissu séro-fibreux du cœur avec le rhumatisme articulaire aigu violent et généralisé ; mais alors je ne possédais pas, ainsi que je l'ai dit dans une précédente note, toutes les données du diagnostic différentiel de la péricardite et de l'endocardite rhumatismale. D'après l'existence du bruit de soufflet qui persistait encore à un certain degré, au moment de la sortie du malade, et surtout d'après les altérations qui sont survenues ultérieurement dans les valvules du cœur, il est indubitable que dans ce cas, il existait une endocardite rhumatismale au moment où le malade fut placé dans notre service. Néanmoins, on ne diagnostiqua d'abord qu'une péricardite. Plus tard, la persistance du bruit de soufflet d'une part, et l'absence des signes positifs d'une péricardite avec épanchement, nous portèrent à conjecturer l'existence d'une endocardite *mal guérie*.

C'est, à n'en pas douter, cette endocardite *mal guérie* qui a été la cause des symptômes éprouvés par le malade, durant les quatre mois qui suivirent sa sortie ; et, comme elle a continué, lentement il est vrai, à faire des progrès, il en est résulté ces lésions dites *chroniques-organiques* (Corvisart) qui ont été rencontrées à l'ouverture du corps, trois ans et demi après la guérison du rhumatisme articulaire lui-même.

Il est bon de rappeler que ce malade ne fut pas traité par les émissions sanguines telles que je les ai formulées plus tard. Tout me porte à croire que l'affection inflammatoire du tissu séro-fibreux du cœur n'aurait pas résisté à cette *nouvelle formule* bien appliquée.

OBSERVATION 114e.

Homme de 73 ans. — A la suite d'inflammations de poitrine, symptômes de maladie organique du cœur; battements tumultueux, irréguliers de cet organe avec bruit de râpe; orthopnée; pouls petit, intermittent, hydropisies, etc. — Mort. — Valvule mitrale épaissie, indurée avec rétrécissement de l'orifice auriculo-ventriculaire gauche; plaques laiteuses sur le péricarde; hypertrophie assez considérable du cœur; adhérences dans les deux côtés de la poitrine (à gauche la plèvre adhère avec le péricarde), etc.

Rigolet, âgé de 73 ans, afficheur, fut admis à la Clinique (n° 2, salle Saint-Jean-de-Dieu), le 28 mai 1836.

D'une constitution détériorée; d'un tempérament bilioso-sanguin.

Sujet à s'enrhumer tous les hivers depuis vingt-cinq à trente ans; depuis l'âge de cinquante ans, il éprouve habituellement une certaine gêne de la respiration, et parfois des étouffements sans palpitations.

Il y a sept mois (au mois de novembre dernier), il est tombé du haut de son échelle d'afficheur sur le pavé, et c'est le côté gauche du corps qui a porté. Pour cette chute, il est resté chez lui six semaines malade : il ressentait une douleur dans le côté gauche de la poitrine (en dehors du sein), et de la dyspnée sans crachats sanguinolents. Il était mal rétabli au bout de deux mois. (15 *sangsues avaient été appliquées sur le côté douloureux.*)

Au mois de janvier dernier, le malade étant allé à Saint-Denis, aux Batignolles et à La Chapelle, pour mettre des affiches, il a été mouillé pendant cinq heures de temps, et n'a pas changé de chemise de la journée. Le lendemain et le surlendemain, douleur dans le côté droit de la poitrine, toux, expectoration blanchâtre, augmentation de la dyspnée. (*Il est resté trois mois sans médecin et sans rien faire.*)

Vers la fin de février, ont apparu des palpitations fréquentes, et un œdème des membres inférieurs s'est manifesté. Dans le commencement de mai, le mal allait en augmentant; il y avait expectoration sanguinolente, douleur

dans le côté droit, de la fièvre. — Il fut alors visité par M. Montault, l'un des médecins du bureau de bienfaisance du 11e arrondissement, *qui fit pratiquer, par la sœur de Charité, une saignée de* 16 *onces* (250 *gram.*), *et appliquer* 15 *sangsues à la partie inférieure du sternum; il prescrivit en outre une tisane de mauve et de violette miellée, et des cataplasmes sur le côté douloureux.*

Le jour de la saignée et des sangsues, le point de côté et l'expectoration ensanglantée disparurent; mais il resta une bronchite générale, avec des battements tumultueux et précipités dans la région du cœur, et de l'œdème aux membres inférieurs.

Depuis six jours, nouvelle gêne de la respiration, enflure des jambes plus considérable, battements du cœur plus forts. (*Une saignée de* 2 *palettes, faites deux jours avant l'entrée, a procuré beaucoup de soulagement; toutefois, la maladie semblant devoir se prolonger encore long-temps, le malade s'est décidé à entrer à l'hôpital.*)

28 *mai au soir.* — Œdème considérable des membres inférieurs, qui a commencé par les malléoles, et qui s'étend maintenant jusqu'au bas-ventre; voussure dans la région précordiale; léger élargissement des quatrième et cinquième espaces intercostaux; matité précordiale accrue en étendue; battements du cœur obscurs, tumultueux, irréguliers, avec impulsion très faible, et avec bruit de râpe très marqué dans les deux temps, ayant son maximum d'intensité dans la région des cavités gauches; pouls petit, faible, intermittent, irrégulier; orthopnée; résonnance assez bonne en avant de la poitrine, avec râle muqueux et sibilant; râle muqueux à grosses bulles avec un peu de râle sous-crépitant en arrière, en bas et en dehors à gauche; crachats muqueux, opaques; langue blanchâtre, humide; lèvres non violacées; face un peu rouge; le foie est volumineux, et s'avance un peu dans l'épigastre; peu ou point de liquide dans l'abdomen.

Diagnostic. — *Induration des valvules gauches du cœur avec rétrécissement de l'un des orifices correspondants ou des deux. — Catarrhe chronique.*

29. Les crachats ont une teinte abricot légère ; pouls petit, irrégulier, intermittent, presque imperceptible, à 96-100; température abdominale à 30°, et celle de la main à 27-28°. (*Viol. guim. sir. gom.; julep béch. 3 décigr. thrid.; catapl. sinap. aux pieds; 2 tasses de bouillon; eau rougie sucrée.*)

30. Point de sommeil; infiltration des parois abdominales et épanchement d'un peu de liquide dans la cavité du péritoine.

Étendue de la matité du cœur : transversalement 4 pouces 2 lig. (119 mill.), verticalement 3 pouc. 5 lig. (95 mill.) ; reflux du sang dans les veines jugulaires ou pouls veineux; la température de la face dorsale de la main gauche est de 25 à 26°, et celle de la région du sternum de 29 à 30°.

31. Pouls à 132, petit, filiforme; on entend toujours le bruit de soufflet ou de râpe dans la région des cavités gauches; la teinte abricot des crachats a presque entièrement disparu. (1 *vésicat. sur le côté gauche de la poitrine; infusion de lierre terr.; julep kermès 25 centigr.; lait; bouillon.*)

1er *juin.* Le bruit de soufflet est transformé en bruit de piaulement rauque et étouffé, ayant son maximum d'intensité vers la pointe du cœur. (*Digit. 3 décigr. à la surface du vésicatoire.*)

4. Crachats sanguinolents, de couleur d'abricot.

5. Pouls filiforme, presque insensible ; râle trachéal des agonisants ; crachats rougeâtres, semblables à du pus mêlé de sang; refroidissement de la peau (température de la main droite à 25°). — Mort à onze heures du matin.

Autopsie cadav., 24 heures environ après la mort.

1° *Org. respirat. et circulat.* — Le poumon gauche adhère par des brides celluleuses organisées avec le péricarde qu'il recouvre un peu ; adhérences entre sa face externe et inférieure, et la paroi costale correspondante; une livre

(500 gram.) environ de sérosité d'un jaune citrin dans la cavité pleurale gauche; poumon gauche engoué, laissant couler à l'incision un liquide spumeux. — Poumon droit adhérant par toute sa surface aux parties environnantes, se laissant facilement pénétrer par le doigt, et partout hépatisé au second degré.

Cœur d'un bon tiers plus volumineux que dans l'état normal; plaques blanchâtres ou fausses membranes fibreuses à ses faces antérieure et postérieure; ventricule droit à parois assez épaisses; valvule tricuspide un peu indurée et épaissie à sa base; orifice auriculo-ventriculaire droit agrandi; valvules sigmoïdes de l'artère pulmonaire saines; valvules sigmoïdes aortiques d'une teinte opaline, avec petites plaques fibro-cartilagineuses dans leur épaisseur, sans rétrécissement de l'orifice ventriculo-aortique; valvule mitrale épaissie, indurée, d'une teinte opaline, surtout dans la valve qui regarde l'orifice ventriculo-aortique; orifice auriculo-ventriculaire gauche rétréci d'une manière absolue et relative (il est d'un tiers moins grand que l'orifice auriculo-ventriculaire droit); teinte opaline et épaississement de la portion des colonnes charnues où s'insèrent les tendons de la valvule mitrale; oreillette et ventricule gauches hypertrophiés; cavité du ventricule gauche un peu agrandie; caillot fibrineux organisé, adhérent par en bas au sommet du ventricule gauche, et par en haut au bord libre de la moitié de la valvule mitrale, tournée vers l'orifice aortique.

Aorte saine à son origine, offrant dans ses parois, à l'endroit où elle se recourbe et vers le bord interne de sa courbure, une plaque fibro-cartilagineuse qui en rétrécit un peu le calibre; plusieurs plaques cartilagineuses sous la membrane interne de l'aorte thoracique descendante.

2° *Abdomen.* — Vessie petite, pyriforme, à parois épaissies, avec végétations fongueuses ou polypeuses de la muqueuse. — Prostate généralement hypertrophiée. — Le

foie, assez volumineux, s'avance dans la région épigastrique.

OBSERVATION 115e.

Fille de 18 à 20 ans. — A la suite d'une douleur dans la région précordiale, palpitations, étouffements, anxiété, œdème, bruit de soufflet dans la région du cœur, etc. — Mort.— Déformation, induration fibro-cartilagineuse de la valvule bicuspide, avec rétrécissement de l'orifice auriculo-ventriculaire gauche; dilatation et hypertrophie du ventricule droit et des deux oreillettes, etc.

Une jeune fille de 18 à 20 ans, ayant le rachis dévié et la poitrine très étroite, fut reçue à la clinique de l'Hôtel-Dieu où je faisais provisoirement le service, le 16 ou 17 octobre 1831. Depuis long-temps déjà elle éprouvait une dyspnée considérable et des palpitations, symptômes qui avaient été *précédés de douleur* dans la région précordiale. Elle était presque à l'agonie au moment où je la fis admettre à l'hôpital. Les extrémités étaient froides, violettes, infiltrées, le visage bouffi, les lèvres d'un violet tellement foncé, qu'il approchait du noir; l'anxiété et l'étouffement étaient extrêmes; elle était dans un état de jactitation continuelle et cherchait vainement une position qui rendît sa respiration plus libre; le pouls était si petit, qu'on le sentait à peine.

Les battements du cœur étaient tumultueux et accompagnés d'un bruit de soufflet très marqué. Bien que l'agitation perpétuelle de la malade ne m'eût permis qu'un examen trop peu approfondi de cette malheureuse, j'annonçai l'existence d'un rétrécissement de l'un des orifices du cœur, avec dilatation et hypertrophie de cet organe.

Je fis pratiquer deux petites saignées, qui ne procurèrent qu'un soulagement passager, et n'eurent d'autre effet que de retarder un peu le moment fatal. La malade succomba le 3e jour après son entrée, ayant fait des efforts pour se lever, comme si elle eût voulu fuir l'étouffement qui la torturait, et chercher l'air qui lui échappait à chaque instant.

Autopsie cadav., 22 heures après la mort.

Congestion veineuse générale ; sérosité dans les membres, l'abdomen, le thorax et le crâne. Poumons sains, seulement un peu *œdémateux*.

Le cœur, non vidé du sang qu'il contient, est double du poing du sujet. L'oreillette droite est énormément distendue par des caillots de sang, ressemblant à de la gelée de groseilles foncée en couleur (l'oreillette, avant d'être vidée, avait le volume d'un œuf d'autruche). Ces caillots s'étaient sans doute en partie formés dans les derniers instants de la vie. Les autres cavités du cœur contenaient aussi des caillots, mais en moindre quantité.

Déjà le chef de clinique (M. Genest) avait ouvert le cœur, et disait n'avoir point trouvé le rétrécissement diagnostiqué. Ayant voulu examiner moi-même plus en détail le cœur, je ne tardai pas à rencontrer un rétrécissement de l'orifice auriculo-ventriculaire gauche, que je montrai aux élèves présents. Cet orifice, par suite de l'épaississement et de l'induration de la valvule, qui était en même temps déformée, figurait une boutonnière ou une sorte de glotte recevant difficilement le bout du petit doigt. L'induration était fibro-cartilagineuse, sans traces d'ossification.

L'artère pulmonaire et l'aorte étaient, à l'intérieur, d'un rouge assez vif, saines du reste (nulle décomposition du cadavre, nulle imbibition ailleurs, en sorte que cette rougeur paraissait n'être point *cadavérique*).

Les deux oreillettes, considérablement *hypertrophiées*, avaient des colonnes charnues comparables aux faisceaux des ventricules. La gauche était moins dilatée que la droite. Le ventricule droit était dilaté et hypertrophié au point de ne pas différer notablement d'épaisseur avec le ventricule gauche, qui n'offrait aucune lésion sensible : tissu du cœur ferme et assez vermeil.

Le foie, volumineux, dur, dense, était abreuvé de sang (en quelques points, il existait réellement une sorte d'apoplexie hépatique).

Congestion veineuse de la membrane muqueuse gastro-intestinale; ramollissement de la muqueuse gastrique; développement des follicules *discrets* et agminés de l'intestin grêle en plusieurs parties (quelques plaques tendaient même à l'ulcération, et la membrane muqueuse se détachait avec facilité de la membrane sous-jacente).

Matrice d'une petitesse extrême, et comme *rudimentaire*.

Bonne consistance du cerveau. Sérosité en médiocre quantité dans les ventricules.

OBSERVATION 116e.

Fille de 19 ans. — A la suite d'une fluxion de poitrine, palpitations, étouffement, bruit de soufflet sibilant du cœur; impulsion de cet organe très forte et très étendue; frémissement vibratoire ou cataire. — Pleuro-pneumonie aiguë, intercurrente. — Mort trois ans environ après le début de l'affection du cœur. — Épaississement des valvules bicuspide, tricuspide et aortiques; rétrécissement considérable de l'orifice auriculo-ventriculaire gauche; taches jaunâtres sur la membrane interne de l'oreillette gauche, sur celle de l'artère pulmonaire et de l'aorte. — Hypertrophie et dilatation du cœur en général, et surtout du ventricule droit, etc.

Louise Poitevin, âgée de 19 ans, couturière, d'une constitution grêle et délicate, nerveuse, cheveux châtains, fut admise dans le service clinique, le 20 novembre 1832. Elle avait été réglée à 16 ans. Sujette aux *flueurs blanches*, elle dit n'avoir jamais joui d'une santé parfaite. Ses père et mère vivent encore et se portent bien. — A l'âge de 15 ans, elle fut placée à la campagne, chez un médecin. Elle frottait l'appartement, tirait une grande quantité d'eau, ce qui la fatiguait extrêmement. Il y a trois ans, elle fut atteinte d'une pleuro-pneumonie gauche, pour laquelle elle fut admise à l'hôpital de la Pitié (service de M. Serres). C'est à la suite de cette maladie que sont survenues des palpitations et de l'oppression. Il y a deux ans et demi qu'elle fut reçue à l'hôpital Necker pour cette dernière maladie. (*On lui fit une application de sangsues pour*

rappeler ses règles qui étaient arrêtées, et on lui recommanda le repos.)

A l'entrée de la malade, nous observâmes l'état suivant : teint pâle, lèvres un peu violacées, visage fatigué, exprimant l'anxiété; attitude demi-assise dans le lit pour respirer plus facilement. La température de la peau est de 37°.

Point de notable infiltration; oppression continuelle (28 inspirations par minute); pouls petit, offrant quelques irrégularités, vibrant, à 60 par minute.

La poitrine résonne bien partout, si ce n'est dans la région précordiale ; la respiration s'entend aussi partout.

Les battements du cœur sont très forts et très étendus : cet organe vient frapper dans toute sa largeur la main appliquée sur la région précordiale (celle-ci rend un son mat partout où se fait sentir l'impulsion du cœur). Au niveau de la 6e côte, existe un frémissement cataire très prononcé et isochrone à la contraction ventriculaire. Dans la région des cavités gauches, on entend un bruit de scie ou de râpe très sec, prolongé, filé en quelque sorte, et se terminant par un roucoulement ou sifflement dont le maximum d'intensité existe au niveau de la 4e côte, un peu en dehors du sein, mais que l'on distingue aussi parfaitement vers la pointe de l'omoplate gauche. Ce bruit de scie filé et sibilant *semble* remplacer le double bruit normal du cœur.

Sur le trajet des carotides, on entend un bruit de soufflet à double courant.

Les fonctions digestives ne sont pas notablement dérangées.

Diagnostic. — *Induration des valvules gauches du cœur, avec rétrécissement d'un orifice. — Hypertrophie générale du cœur avec dilatation.*

Nous essayâmes, chez cette malade, l'hydriodate de potasse, vanté comme propre à combattre l'hypertrophie du cœur (on commença par la dose d'un quart de grain ou

12 *milligr.*); douze sangsues furent appliquées sur la région du cœur.

16 décembre. L'état de la malade avait changé. Le pouls était à 56, toujours petit, quoique vibrant, un peu irrégulier. L'exploration des battements et des bruits du cœur, répétée chaque jour, fournit constamment les résultats signalés plus haut.

Les jours suivants, le pouls s'accélère (le 20, il s'élève à 120 par minute).

22. L'oppression est telle, que la malade ne peut dormir ; le pouls est à 130, petit, comme *sautillant;* visage altéré ; langue sèche. (*Suppression de l'hydriodate de potasse, que l'on donnait à la dose d'un demi-grain* (25 *milligr.*) *dans une potion gommeuse.*)

25. Les règles, qui avaient paru il y a 15 jours, sont revenues de nouveau.

26. L'oppression est un peu moindre ; il existe un peu de sang dans les crachats. La malade, couchée sur le côté droit, ne veut pas qu'on la dérange pour l'examiner. (*Une saignée de 2 pal. et demie.*)

2 janvier 1833. La malade se trouve mieux. L'oppression a diminué ; et il y a un peu de sommeil.

20. Les règles coulent en très grande abondance, et cette énorme perte de sang a été accompagnée d'un saignement de nez considérable. Disposition aux lipothymies, pâleur extrême. Cependant les battements du cœur sont toujours très forts.

La malade se plaint d'une vive douleur dans le côté droit, ce qui nous détermine à examiner de nouveau la poitrine avec tout le soin convenable. On constate un défaut de résonnance et du râle crépitant des deux côtés, mais surtout à droite. (On diagnostique une pleuro-pneumonie intercurrente.)

La malade refuse avec obstination toute médication *active*, et spécialement les saignées. En conséquence, on se borne

à l'application d'un vésicatoire, de cataplasmes émollients, secondés par les boissons adoucissantes et un looch blanc.

29. Étouffement, anxiété extrême ; yeux presque éteints ; battements du cœur *très forts, violents.*—La malade expire à une heure après midi.

Autopsie cadavérique, 20 heures après la mort.

1° *Habit. extér.*— Rigidité cadavérique ; demi-marasme. Infiltration des pieds et autour des malléoles. Lèvres un peu violettes ; pâleur générale.

2° *Org. respirat. et circulat.*— Environ un demi-verre de sérosité dans le côté droit de la poitrine. Des fausses membranes minces, granulées, à demi organisées, quoique récentes, recouvrent le lobe inférieur du poumon droit. Au-dessous d'elles, existe une belle injection arborisée. Le lobe qu'elles recouvrent est dans un état d'hépatisation rouge et grise : son tissu est grenu, facile à déchirer, abreuvé de sang, de pus et de sérosité. Des masses de lobules ainsi hépatisées sont séparées les unes des autres par des colonnes d'intersection où le tissu pulmonaire jouit de toute son intégrité (il est là d'un blanc grisâtre, crépitant, élastique, souple). Ces portions contrastent à l'intérieur et à l'extérieur avec les masses hépatisées, qui, sous le rapport de la rougeur, de l'injection et de l'infiltration sanguine, représentent, en quelques points, des masses de tissu cellulaire frappées de phlegmon. — La membrane muqueuse des bronches droites est très injectée et d'un rouge assez vif. — La partie inférieure du lobe inférieur du poumon gauche est en hépatisation grise (la pression en fait ruisseler du véritable pus).— Une hépatisation moins avancée existe au sommet du même poumon (le liquide qu'on en exprime par la pression offre un teinte jaunâtre ou rouillée). Malgré cet état d'hépatisation, les deux poumons jetés en masse dans un vase rempli d'eau, surnagent.

Le péricarde contient une médiocre quantité de sérosité jaune. Le cœur, très volumineux, est placé presque trans-

versalement dans le côté gauche de la poitrine. Sa pointe regarde le bord supérieur du cartilage de la 6e côte. L'oreillette gauche répond au second espace intercostal. La face antérieure du cœur est presque entièrement à découvert (le poumon gauche recouvre seulement une partie des cavités gauches). La portion non recouverte par les poumons offre une étendue à peu près égale à celle de la paume de la main et appartient presque exclusivement au ventricule droit hypertrophié et dilaté.

Avant d'avoir été vidé de ses caillots, le cœur pèse	1 liv. 2 onc.	= 560 gram.
Vidé et lavé, il pèse	12 onc.	= 380

Dimensions du cœur encore plein de sang :

Diamètre vertical.	4 p. 7 l.	= 128 mill.
— transversal.	4 p. 2 l.	= 119
— antéro-postérieur.	3 p. 2 l.	= 89
Circonférence à la base.	10 p. 6 l.	= 294

Les cavités droites contiennent une grande quantité de sang coagulé (la masse des caillots, qui sont noirs et récents, égale le volume d'un œuf).

La cavité du ventricule droit pourrait contenir un gros œuf : elle dépasse d'un quart celle du gauche (celui-ci semble ne former qu'un appendice du droit). Les colonnes charnues sont épaisses, hypertrophiées, très multipliées; leur tissu et ferme est vermeil.

L'oreillette droite, moins dilatée proportionnellement que le ventricule, est hypertrophiée (ses colonnes charnues sont très épaisses).

L'orifice auriculo-ventriculaire droit est libre. La valvule tricuspide, plus épaisse qu'à l'état normal, est d'ailleurs bien conformée.

Le ventricule gauche contient un caillot du volume d'une grosse noix. Ainsi qu'il a été dit, sa capacité est d'un quart moindre que celle du droit. Ses parois ont 9 lignes (21 mill.) d'épaisseur. Ses colonnes charnues sont proportionnelle-

ment moins vigoureuses que celles du droit. Son tissu est ferme, vermeil, rosé, comme cela se voit ordinairement dans la véritable hypertrophie.

L'oreillette gauche offre une cavité à peu près égale à celle de la droite. Bien que dilatées, ses parois sont épaissies (elles ont 2 lignes (5 mill.) d'épaisseur.

L'orifice auriculo-ventriculaire gauche, du côté de l'oreillette, représente une fente elliptique, dont le grand diamètre ne dépasse pas 3 lignes (7 mill.). Cette fente permet à peine l'introduction du bout du doigt.

Les deux lames de la valvule, réunies par leurs angles de manière à former un véritable anneau, sont considérablement épaissies et transformées en un tissu fibro-cartilagineux, criant sous le scalpel.

L'orifice aortique n'est pas notablement rétréci. Cependant les valvules sigmoïdes sont plus épaisses qu'à l'état normal; leur bord libre ou supérieur est même fibro-cartilagineux et surmonté de petites végétations granuliformes.

La membrane interne du cœur est blanche partout, si ce n'est dans l'oreillette droite, où elle est légèrement rosée. Elle est parsemée, dans l'oreillette gauche, de quelques taches d'un blanc jaunâtre; plus épaisse qu'à l'état normal, elle se détache assez facilement du tissu musculaire sous-jacent, lequel est composé de faisceaux pressés les uns contre les autres, extrêmement épais et analogues aux couches des parois ventriculaires.

L'aorte est généralement étroite; ses parois sont minces. Sa membrane interne, blanche, est parsemée de taches analogues à celles de l'oreillette, formant deux espèces de traînées, plus marquées vers sa terminaison.

L'artère pulmonaire, dont les valvules sont saines, est parcourue de points jaunes, faisant un relief plus ou moins marqué à sa surface interne. En incisant ces points, on y trouve une matière comme *crayeuse*. Cette altération

se prolonge au loin dans les divisions de l'artère. Il n'existe ni rougeur ni injection de la membrane interne de ce vaisseau.

La veine cave contient des caillots de sang qui se prolongent en longs cordons dans les veines des membres inférieurs. Cette veine est un peu dilatée. Sa membrane interne est blanche.

3° *Org. dig. et annex.* — Le foie est plus volumineux qu'à l'état normal, surtout dans le sens de la longueur ; il contient beaucoup de sang, qui s'écoule à la surface des incisions pratiquées dans son tissu. La vésicule contient une bile d'un jaune foncé, qui a fortement coloré la membrane interne.

La membrane interne de l'estomac présente une rougeur assez vermeille, et conserve sa consistance normale, excepté dans le grand cul-de-sac, où elle est sensiblement diminuée.

Rougeur dans toute l'étendue de l'intestin grêle ; dans le dernier pied de cet intestin, éruption de granulations multipliées.

La même éruption a lieu dans le cœcum et le commencement du colon, où la rougeur se fonce davantage pour se continuer ainsi jusqu'à l'extrémité de cet organe.

Utérus plus volumineux que dans l'état normal, contenant dans sa cavité dilatée un petit caillot de sang, du volume d'un haricot; rougeur, sorte d'infiltration sanguine des lèvres du col utérin, dilatation du vagin.

Vessie vide, contractée, rouge vers le col et le bas-fond, où existent quelques gouttes d'une urine un peu trouble.

Reins *parfaitement sains.*

OBSERVATION 117e.

Femme de 40 ans. — Triple bruit du cœur à la suite de maladie mal déterminée. — Hémiplégie, etc. — Mort. — Induration cartilagineuse de la valvule bicuspide avec rétrécissement considérable de l'orifice correspondant; belle hypertrophie avec dilatation de l'oreillette gauche; adhérences anciennes dans le côté gauche de la poitrine. — Ramollissement d'un corps strié et endurcissement fibreux de l'autre, etc.

Eugénie Ledyer, âgée de 40 ans, d'une constitution délicate, lymphatique, fut admise à la Clinique, le 17 juin 1839. Elle rendait un compte peu satisfaisant des antécédents de sa santé.

Il y a 18 mois, à la sortie d'un bain, elle perdit tout-à-coup connaissance, ne la reprit, dit-elle, qu'au bout de 24 heures, et resta frappée d'une hémiplégie gauche avec difficulté de parler. Au bout de trois mois, la parole se rétablit, et la paralysie des membres diminua (mais elle n'a jamais pu recouvrer complétement l'usage de ceux-ci).

En explorant le cœur, nous fûmes surpris d'entendre un triple bruit dont le rhythme imitait parfaitement celui du battement de rappel; les bruits étaient secs, parcheminés, mais nous n'entendîmes point de bruit de soufflet ou de râpe en ce moment; l'étendue de la matité de la région précordiale était sensiblement normale.

Point de dyspnée, d'infiltration, de palpitations, du moins à l'état du repos. En un mot, la malade ne se plaignait d'aucun des accidents dits *généraux* qu'on rapporte ordinairement à une *affection organique* du cœur.

Cette femme était dans nos salles comme infirme plutôt que comme malade, lorsque, le 8 août, elle se plaignit d'éprouver, depuis la veille, une douleur dans le côté gauche de la poitrine avec gêne de la respiration; il existait un léger bruit de froissement pleural et une résonnance faible dans la région douloureuse; point de toux ni d'expectoration; chaleur modérée et moiteur de la peau; pouls

à 76-80. (*Vent. scarif. loco dolenti* 2 *palettes; catapl.; boiss. et jul. bechiq.*)

9. Persistance de la douleur, qui augmente dans tous les mouvements des parois pectorales un peu étendus, comme dans le bâillement, par exemple; respiration toujours faible, ainsi que la résonnance. (20 *sangsues.*)

10 et 11. Diminution de la douleur et de la gêne de la respiration.

Guérison complète les jours suivants.

12 décembre 1839 dans l'après-midi. Perte subite de connaissance avec gémissements et roideur des membres. (*Sangsues derrière les oreilles, sinapismes aux jambes.*)

A 4 heures, la perte de connaissance est complète; visage rouge, animé; respiration plaintive, stertoreuse; un peu d'écume à la bouche; strabisme (œil gauche tourné en dehors, le droit en dedans); paralysie du sentiment et du mouvement des membres droits qui sont en résolution; roideur du membre supérieur gauche avec conservation du sentiment (la malade le retire quand on le pince ou qu'on le pique).

13 décembre. Mort.

Autopsie cadav., 24 heures après la mort.

Org. respir. et circul. — Adhérences anciennes au sommet du poumon gauche, ainsi qu'entre la plèvre pulmonaire gauche et le péricarde. Épanchement d'environ un verre d'un liquide roussâtre, transparent à la partie inférieure de ce côté, avec refoulement et compression du lobe inférieur du poumon, lequel lobe est séparé du supérieur par une échancrure profonde. Le lobe supérieur se termine en bas et en avant par une saillie conique, semblable à une *tétine*, saillie recouverte, ainsi que ses alentours, d'une fausse membrane opaline, épaisse, mais parfaitement lisse. Poumon gauche de moitié moins volumineux que le droit, d'un tissu un peu dense, infiltré de sérosité au sommet. Poumon droit souple, tout-à-fait sain, adhérent par un point

seulement au péricarde. Cavités droites du cœur distendues par des concrétions sanguines récentes, d'un noir foncé. Ces cavités n'offrent aucune lésion bien grave : les valvules tricuspide et pulmonaire sont bien conformées, la première seulement un peu épaissie et opaline.

Teinte pâle de la membrane interne de l'aorte et de ses valvules. De l'eau versée dans sa cavité du côté du cœur reflue aussitôt sans pénétrer dans le ventricule gauche. La cavité de celui-ci admet à peine le doigt indicateur. L'orifice aortique et ses valvules à l'état sain; on remarque seulement à la base de celles-ci une teinte opaline qui se propage sur la valvule bicuspide. *Cette dernière est considérablement épaissie, fibro-cartilagineuse, avec adhérence de ses lames opposées vers les angles; l'orifice auriculo-ventriculaire gauche se présente, du côté de l'oreillette, sous la forme d'un entonnoir, dont le diamètre n'a pas plus de* 3 *lignes* (7 *mill.*), *et qui reçoit à peine l'extrémité du petit doigt; sa circonférence est de* 8 *à* 9 *lignes* (18 *à* 21 *mill.*). *Les tendons valvulaires, en partie adhérents, en partie séparés, laissent entre eux un intervalle qui établit une communication immédiate entre la cavité de l'oreillette et la portion aortique de la cavité ventriculaire gauche. Du côté de l'oreillette, le pourtour de l'orifice est plissé comme celui de l'anus.*

Le tissu de la valvule crie sous l'instrument comme du cartilage, et la section présente l'aspect demi-transparent et nacré du véritable cartilage. L'oreillette gauche est dilatée, ÉPAISSIE ET HYPERTROPHIÉE DE LA MANIÈRE LA PLUS REMARQUABLE : *elle offre* 2 *lignes* 1/2 (6 *mill.*) *d'épaisseur dans les points les plus charnus; la substance musculaire en est ferme et vermeille.* L'oreillette droite est moins dilatée et plus mince.

Considéré dans ses ventricules, le cœur est petit plutôt que gros; toutefois cette petitesse dépend principalement du peu de calibre des cavités; la substance musculaire des ventricules offre une consistance ordinaire.

L'aorte, en contact avec du sang à demi coagulé dans

toute sa longueur, n'offre pas la moindre trace d'imbibition, ni d'altération organique quelconque.

2° *Centres nerveux.* — Injection générale de la surface du cerveau qui est humide de sérosité ; l'hémisphère gauche, d'une consistance ferme et sain jusqu'à la face externe du corps strié ; *mais au centre* même de ce corps, on rencontre *un état de ramollissement pultacé formant un foyer capable de contenir une olive ;* point de kyste autour. La face interne de ce même corps strié et toute la couche optique correspondante n'offrent aucune altération.

L'instrument éprouve une grande résistance en coupant le corps strié droit comme s'il avait affaire à un tissu fibreux ou à la substance de la matrice. *La surface de la section présente en effet un tissu blanc un peu resplendissant, comme fibreux, tranchant par sa couleur et par sa consistance avec le reste du cerveau*, et offrant une disposition un peu rayonnée ; un peu de mollesse des parties environnantes (un peu de sérosité blanche dans le ventricule droit).

Le reste de la substance cérébrale est d'une bonne consistance et abondamment sablé de sang. Rien de bien notable pour la protubérance annulaire, la moelle allongée et le cervelet ; celui-ci, un peu petit, est d'une consistance moins ferme que le cerveau.

2° 7 CAS DE RÉTRÉCISSEMENT DE L'ORIFICE AORTIQUE, PAR SUITE D'ÉPAISSISSEMENT, D'INDURATION, DE DÉFORMATION DES VALVULES SIGMOÏDES DE L'AORTE.

OBSERVATION 118e.

Homme de 34 ans. — A la suite d'affections mal exposées par le malade, symptômes de maladie organique du cœur; triple bruit de soufflet dans la région précordiale coïncidant avec une double pulsation des artères, suivi d'un long repos pendant lequel a lieu le dernier des bruits de soufflet du cœur. — Mort rapide, à la suite d'une fièvre violente produite par un excès de régime. — Induration, insuffisance des valvules aortiques avec commencement de rétrécissement de l'orifice du même nom ; hypertrophie énorme du cœur ; rougeur interne de la membrane interne de cet organe et des vaisseaux ; adhérences anciennes dans le côté gauche du thorax, etc.

Un corroyeur, âgé de 34 ans, d'une forte constitution,

d'une taille un peu au-dessus de la moyenne, était malade depuis quatre mois environ, quand il fut admis à la Clinique, le 19 juin 1835 (n° 2, salle Saint-Jean-de-Dieu). Il était sorti, depuis trois ou quatre jours seulement, de la salle Saint-Louis du même hôpital, après un séjour de trois semaines environ. Cet homme dit que sa maladie a commencé il y a 4 mois, époque à laquelle, étant sans ouvrage, il fit de nombreux excès de régime; *il ribota beaucoup*, pour parler son propre langage. Du reste, il ne sait à quelle cause précise attribuer les *palpitations* et les *étouffements* qu'il éprouva pour la première fois à l'époque indiquée (1). Ces étouffements n'étaient bien prononcés que pendant la marche sur un plan ascendant, les efforts, etc. Plus tard, survinrent des étourdissements, des éblouissements, mais point d'infiltration des membres, ni d'ascite. Le malade fut saigné trois fois avant d'être placé à l'hôpital (salle Saint-Louis), et deux fois à l'hôpital. Au moment de son admission dans notre service, à la visite du 20 juin, nous observâmes l'état suivant :

Visage pâle, peau généralement décolorée, membres non infiltrés, point d'épanchement séreux dans l'abdomen; les veines extérieures ne sont pas dilatées, à l'exception des jugulaires; le malade éprouve une assez forte dyspnée; il dit que de temps en temps il est obligé de rester assis dans son lit pour respirer (36 inspirations par minute).

Le pouls est vibrant, bien détaché, dur, mais d'un volume qui est sensiblement un peu au-dessous de ce qu'au-

---

(1) Comme la plupart des maladies dites *organiques* du cœur ont leur point de départ dans une *péricardite* ou une *endocardite* méconnues, et qui accompagnent fréquemment les *fluxions* de poitrine et les *rhumatismes articulaires aigus*, on demanda au malade s'il avait autrefois éprouvé quelque atteinte de ces dernières affections: il répondit par la négative. Cependant, les adhérences qui furent trouvées, à l'ouverture du corps, dans le côté gauche de la poitrine, prouvent qu'il avait effectivement essuyé autrefois une pleurésie ou une pleuro-pneumonie fort étendue.

rait pu faire présumer la forte constitution du sujet, jointe à une hypertrophie considérable du cœur; toutes les artères superficielles battent avec force, et le bruit qui accompagne leurs pulsations est manifestement plus fort qu'à l'état normal (il se transforme en bruit de souffle, à la plus légère pression). Le pouls offre un rhythme particulier, qui consiste en ce que deux pulsations se succèdent régulièrement coup sur coup, presque sans intervalle; ces deux pulsations sont suivies d'un long repos, en sorte que le pouls *paraît* intermittent, c'est-à-dire qu'entre la seconde des deux pulsations indiquées et la pulsation suivante, il y a un intervalle trois ou quatre fois plus considérable qu'entre cette même pulsation et celle qui l'avait précédée; le pouls est d'ailleurs à 80 par minute (point de *bruit de diable* dans les artères).

La région précordiale offre 3 pouces 3 lignes (91 mill.) de matité transversalement, et 3 pouces 6 lignes (98 mill.) verticalement (elle ne présente pas de voussure notable); elle n'est point douloureuse, même à la percussion; dans cette région, la main sent des battements forts, dont le choc ébranle le creux de l'estomac lui-même; le rhythme de ces battements est le même, comme on le pense bien, que celui du pouls; il existe un frémissement vibratoire ou *cataire*, dont le maximum d'intensité se rencontre au niveau des orifices gauches, et qu'on ne perçoit pas distinctement dans la région des cavités droites.

Le double claquement valvulaire est remplacé par un bruit de scie ou de soufflet, dont le maximum d'intensité occupe aussi la région correspondante aux orifices gauches. Là, il couvre et absorbe complétement tout bruit de claquement; mais en s'éloignant de la région indiquée, on distingue peu à peu un bruit de claquement qui se mêle en quelque sorte au bruit de soufflet, et dans la région sous-claviculaire droite surtout, on constate bien distinctement le phénomène ci-dessus signalé. Quant au bruit de

soufflet ou de scie, l'oreille fait sentir qu'il est circonscrit, qu'il se passe dans un tuyau, tandis que, chez un autre sujet, couché au n° 7 de la même salle, il existe un bruit de soufflet diffus, superficiel, qui paraît se passer dans la cavite du péricarde dont les surfaces opposées glisseraient difficilement l'une contre l'autre.

Les fonctions digestives n'offrent aucun trouble important; il en est de même des fonctions intellectuelles.

La percussion et l'auscultation de la poitrine dans les points correspondants aux organes de la respiration ne fournissent aucun signe de quelque lésion grave (on trouve seulement en arrière quelques bulles de râle muqueux, fin ou sous-crépitant).

Les jours suivants, les bruits du cœur ayant été explorés, à chaque visite, avec le plus grand soin, il nous fut aisé de constater qu'au lieu du double bruit de souffle indiqué plus haut, il en existait réellement un triple, en sorte que nous avions sous les yeux un nouvel exemple du rhythme que j'ai comparé à celui du rappel. Or, il nous sembla que le ventricule gauche se contractait à deux reprises pour se vider; de là les deux premiers bruits. Quant au troisième, il était isochrone à la diastole, et il nous parut dépendre de ce qu'une certaine quantité de sang refluait probablement à travers l'orifice aortique, dont les valvules étaient devenues *insuffisantes*.

Diagnostic. — *Hypertrophie générale du cœur; induration des valvules à gauche, avec rétrécissement peu considérable des orifices. Toutefois, les deux contractions du cœur, qui se succèdent coup sur coup, nous font annoncer que le ventricule gauche ne peut se vider en une seule fois à travers l'orifice aortique.*

Prescription. — *Vésicat. rég. précord. saupoud. de digit. 4 décigr.; pot. gom. digit. 4 décigr.; org. chiend. sir. de gom.; 1/8 d'aliments. (Une saignée de 3 palettes avait été pratiquée la veille, au moment de l'entrée.)*

21 et 22 juin. Peu de changement, si ce n'est que le malade accuse un peu de diarrhée et une douleur vers la partie postérieure du côté gauche de la poitrine, où la résonnance et la respiration sont normales.

23 et 24. Les pulsations artérielles sont fortes, vibrantes, soulèvent la peau; on entend distinctement le triple bruit du cœur imitant le rhythme du battement de tambour connu sous le nom de *rappel*, et chaque bruit est accompagné de souffle. Deux de ces bruits appartiennent à une contraction redoublée du ventricule gauche (contraction redoublée pendant laquelle la colonne sanguine frotte contre les valvules aortiques indurées et rugueuses), et le troisième accompagne la dilatation simple ou la diastole du même ventricule.

Jusqu'au 7 juillet, même état. Le pouls est resté à 84 pulsations, terme moyen.

7 au soir. Frisson, fièvre avec pouls fort, tendu, plus vibrant que jamais, à 116 (1); peau brûlante, visage animé, langue rouge, sèche; soif ardente; un peu de douleur à la gorge, sans gonflement des amygdales. (*Une saignée de 3 pal.* 1/2.)

8. La fièvre continuait avec une extrême violence; la langue était toujours sèche, rouge, rugueuse, fendillée; la soif ardente; la peau d'une chaleur des plus vives. Nous pensâmes que le malade avait commis quelque imprudence de régime, malgré le dévoiement qui nous avait obligé de diminuer la petite quantité d'aliments. Le malade nous soutint qu'il n'avait commis aucun excès de ce genre, et cependant nous ne tardâmes pas à savoir par un témoin oculaire que ce malheureux *avait mangé un poulet tout entier qui lui avait été apporté par un de ses amis.* (*Saignée de 4 pal.*

(1) L'augmentation de la fréquence du pouls a fait cesser l'espèce d'intermittence signalée précédemment, c'est-à-dire qu'un intervalle égal existe maintenant entre toutes les pulsations des artères comme entre toutes les contractions du ventricule gauche.

Le caillot se couvre d'une couenne mince; il est mou, presque diffluent.)

9 et 10. Point d'amélioration; il survient des vomissements. Le double bruit de souffle du cœur est plus fort que jamais; la force et la vibrance des pulsations artérielles sont extrêmes: les artères crurales, par exemple, repoussent le doigt à la manière d'une corde tendue qui se redresserait avec énergie; le bruit qui accompagnait leurs pulsations était si fort, que je fus curieux de savoir si on ne l'entendrait pas à distance. Or, on l'entendait, en effet, très distinctement en éloignant l'oreille d'un à deux pouces (28 à 56 mill.); il en était de même du bruit des artères carotides.

Le malade dit ressentir une douleur à la partie interne de la jambe droite, et la veine saphène nous paraît un peu plus dure et plus tendue que celle du membre opposé.

Dans la soirée du 10, l'agitation augmente; le pouls bat 140 fois par minute; le visage se décompose, et la mort arrive à 8 heures 1/2.

Autopsie cadavérique, 13 heures après la mort. (La journée de la veille a été pluvieuse et plutôt froide que chaude.)

1° *Hab. extér.* — Transsudation sanguine, suivant le trajet des veines et de leurs ramifications, effet d'une décomposition putride commençante, malgré le peu de temps qui s'est écoulé depuis la mort.

2° *Appar. circul. et respir.* — Après avoir mis le péricarde à nu, on a constaté par la mensuration que la portion du cœur non recouverte par les poumons avait exactement les mêmes dimensions que la région dans laquelle la percussion avait fourni un son mat (3 pouces 6 lignes (98 mill.) verticalement, et 3 pouces 3 lignes (91 mill.) transversalement). Le péricarde contient environ un demi-verre de sérosité rougeâtre. Distendu par d'abondantes concrétions sanguines, les unes récentes et noirâtres, les autres plus anciennes et blanchâtres, le cœur est vraiment énorme.

Débarrassé de ces concrétions, cet organe présente encore

un volume d'un bon tiers plus considérable qu'à l'état normal. Il pèse 550 gramm. (1 liv. et près de 2 onces).

La cavité du ventricule droit est d'un tiers plus large qu'à l'état normal; les parois de ce ventricule, malgré la dilatation, sont plus épaisses qu'à l'état sain. (Elles ont 3 lignes 1/2 (8 mill.) à 4 lignes (9 mill.) d'épaisseur.) La cavité du ventricule gauche, considérablement dilatée, contiendrait un œuf d'oie. Malgré cette énorme dilatation, les parois ont, au moins, leur épaisseur ordinaire (7 à 8 lignes (16 à 18 mill.). La grandeur de ce ventricule contraste avec le calibre de l'orifice aortique : celui-ci n'a que 3 pouces (84 mill.) de circonférence, tandis que, dans sa partie la plus large, la cavité du ventricule gauche a 6 pouces (168 mill.) de circonférence. L'orifice de l'artère pulmonaire a, comme celui de l'aorte, 3 pouces (84 mill.) de circonférence. La circonférence de l'orifice auriculo-ventriculaire gauche est de 4 pouces 3 lignes (119 mill.); celle de l'orifice auriculo-ventriculaire droit est de 4 pouces 10 lignes (136 mill.).

Les valvules aortiques ont sensiblement moins de hauteur qu'à l'état normal. (Elles n'ont que de 4 à 5 lignes (9 à 11 mill.). Elles sont inégales, rugueuses, un peu ratatinées, épaissies, surtout à leur bord libre. Mises à côté des valvules de l'artère pulmonaire, qui sont saines, elles sont trois fois environ plus épaisses qu'elles. Leur tissu est fibro-cartilagineux; mais elles ne sont pas d'ailleurs très notablement déformées. Elles nous ont paru un peu insuffisantes, c'est-à-dire incapables de fermer hermétiquement l'orifice. La valvule bicuspide est forte, hypertrophiée, surtout à son bord libre; les deux colonnes musculaires sont très robustes. La valvule bicuspide est à peu près à l'état normal pour la forme et l'épaisseur; les deux oreillettes sont dilatées.

La membrane interne du cœur, dans toute son étendue, est rouge, imbibée de sang, et cette coloration offre son maximum d'intensité sur les valvules, où elle est noire et

livide plutôt que rouge. Cette coloration et cette imbibition existent également dans l'aorte, l'artère pulmonaire et les veines caves ; la même coloration existe dans les veines des membres inférieurs que j'ai disséqués dans toute leur longueur. Le sang qu'on trouve dans les vaisseaux est liquide, brunâtre, comme dans un état de *dissolution* ou de décomposition commençante. Les parois vasculaires ne sont pas sensiblement épaissies; point d'injection à l'extérieur des vaisseaux.

Le poumon gauche adhère de toutes parts avec la plèvre costale et diaphragmatique par des adhérences anciennes, fibro-cellulaires, difficiles à rompre. Son tissu est un peu mollasse, friable, engoué à sa partie postérieure; il en est de même de celui du poumon droit, lequel est, d'ailleurs, libre de toute adhérence.

3° *App. digest. et annex.* — Le volume de l'estomac est très considérable : cet organe contient des gaz et un liquide mêlé de bile verdâtre; sa membrane muqueuse, tapissée par une couche épaisse de mucosité, est généralement injectée, mais principalement dans la région splénique où elle est amincie et ramollie (là on sent une odeur acide très prononcée, et le liquide en contact avec cette région de l'estomac rougit le papier bleu de tournesol). Ailleurs, la membrane muqueuse est aussi molle, mais plutôt épaissie et boursouflée qu'amincie (en quelques points même, il semble qu'il existe un commencement d'état emphysémateux par décomposition cadavérique). Un assez bon nombre de follicules isolés, plus développés qu'à l'état normal, se rencontrent dans les dernières anses de l'iléon et dans le gros intestin ; point d'ulcérations dans ces organes, dont la membrane muqueuse, injectée en différents points, ne paraît pas aussi altérée que celle de l'estomac; elle n'est pas le siége d'imbibition ni de ramollissement *cadavériques.*

Le foie est très volumineux; son tissu est mou, friable,

abreuvé d'un sang liquide, comme *dissous*, ainsi que cela se remarque dans la décomposition naissante.

La vésicule est distendue par un liquide clair, plus semblable à de la sérosité d'un jaune verdâtre, qu'à une véritable bile. Les parois de la vésicule, très épaisses, sont infiltrées et comme demi-transparentes, malgré leur augmentation d'épaisseur.

La rate a doublé de volume, et son tissu, de couleur lie de vin, se déchire plus facilement qu'à l'état normal.

OBSERVATION 119e.

Homme de 45 ans. — Antécédents de la santé incertains.— Palpitations, essoufflement; double bruit de soufflet ou de scie au cœur, se propageant au loin; puis triple et quatruple bruit; pouls à deux palpitations coup sur coup, vibrant, etc. — Mort. — Valvules aortiques épaissies, crétacées et fibro-cartilagineuses, recroquevillées, avec rétrécissement considérable de l'orifice aortique; valvule mitrale épaissie mais sans notable rétrécissement de l'orifice auriculo-ventriculaire gauche; plaque fibreuse sur le péricarde; hypertrophie considérable du cœur; adhérences anciennes dans le côté gauche de la poitrine, etc.

Petiton, âgé de 45 ans, journalier, maigre, d'une constitution moyenne, fut admis à la Clinique le 8 août 1836.

Il ne donne pas de renseignements bien satisfaisants sur sa santé antérieure. La maladie pour laquelle il entre à l'hôpital paraît dater de quatre ans. Ce n'est guère que depuis deux ans qu'il s'est aperçu de palpitations, d'oppression, d'essoufflement, en montant ou en faisant un exercice pénible. Il dit n'avoir pas eu d'enflure de pieds ni du ventre.

Il ne sait à quoi attribuer positivement sa maladie; elle est due peut-être, dit-il, à des excès de travaux fatigants et à des alternatives de chaud et de froid; il n'a point eu de rhumatisme.

Il a employé différents moyens (*bains, pilules, une saignée*), sans en éprouver d'amélioration notable.

Le 9 août à la visite. — Toutes les artères de l'extérieur

du corps ont des pulsations visibles à l'œil, et repoussent fortement le doigt; le pouls des radiales est extraordinairement fort et vibrant; ces artères sont plus grosses d'un tiers qu'à l'état normal, et leurs parois paraissent épaissies; leurs pulsations sont accompagnées d'un bruit sec, semblable au bruit d'une forte chiquenaude, et qui se transforme en un bruit de soufflet sibilant un peu enroué, en pressant un peu fortement l'oreille contre l'artère; le bruit des artères crurales est plus fort encore que celui des radiales, et se transforme en bruit de souffle, mais moins sibilant, à une compression modérée; frémissement vibratoire distinct à l'origine des artères carotides et des sous-clavières; la main, appliquée sur la région précordiale, est repoussée dans une large étendue par un cœur volumineux, et comme à l'étroit dans la région qu'il occupe; la pointe de cet organe bat à 3 pouces (84 mill.) au-dessous du mamelon; saillie générale, peu sensible en élévation, dans toute la région précordiale, avec élargissement des 5e, 6e et 7e espaces intercostaux; secousses fortes du cœur dans la région épigastrique; matité de la région du cœur: verticalement, 4 pouces 4 lignes (121 mill.), et transversalement 4 pouces (112 mill.); dans la région des cavités droites, et principalement vers la pointe du sternum, double bruit de soufflet, imitant un peu le bruit de scie: le 1er court, faible; le 2e plus prolongé et plus fort. Dans la région des cavités gauches, double bruit de frottement plus sec et plus râpeux qu'à droite, imitant assez un double coup de lime donné sur du bois, à peu près égal dans les deux temps; nulle part, dans la région précordiale, on ne distingue de véritable claquement valvulaire, mais pendant la systole un tintement auriculo-métallique se mêle au bruit de râpe; point de douleur dans la région du cœur, mais le malade y éprouve un sentiment de suffocation comme si quelque chose lui montait du cœur à la gorge; point de frémissement vibratoire notable dans la région précordiale;

le large bruit de soufflet droit se propage dans tout le côté correspondant, et est aussi distinct sous la clavicule droite que dans la région du cœur; le double bruit de lime des cavités gauches se propage aussi au loin et jusqu'à la partie postérieure du côté gauche; sur le trajet des carotides, on entend par propagation les bruits de frottement de la région précordiale mêlés aux bruits artériels, tels qu'ils ont été indiqués plus haut.

Les battements de l'aorte soulèvent la main, et concourent avec ceux du cœur au mouvement d'ébranlement que présente la région épigastrique. Le bruit de l'aorte abdominale est fort, âpre, et se transforme en bruit de soufflet très marqué à la pression.

Résonnance bonne dans les deux côtés de la poitrine; murmure respiratoire fort, presque puéril; la gêne de la respiration ne se fait sentir qu'en marchant ou pendant des exercices musculaires quelconques; pouls à 80, régulier, vibrant; chaleur modérée de la peau (température abdominale à 35°); point d'infiltration des membres inférieurs; état satisfaisant des fonctions digestives; sommeil assez bon; point de céphalalgie, ni d'épistaxis, ni d'étourdissement.

Diagnostic. — *Épaississement, induration, insuffisance des valvules; hypertrophie générale et très considérable du cœur et du système artériel avec plaques fibro-cartilagineuses ou calcaires à l'origine de l'aorte.*

Prescription. — *Saignée de 3 pal.; till. orang. édulc.; solut. sir. limon.; pot. gom. avec 3 décigr. de poudre de digit.; lav. émoll.; 1/8 d'aliments.*

10 *août.* Même état qu'hier.

Sang de la saignée. — Couenne mince et molle; le caillot de consistance normale. (*Vésicat. à la rég. du cœur, et digit. 3 décigr. pour pansement.*)

11. A gauche, le bruit de frottement de la systole est plus prolongé, plus filé, et se rapproche du bruit de piaulement.

16 *août*. Hier, le malade a vomi et a été agité : irrégularité et intermittence du pouls, dont la vibrance est forte au point de faire presque mal à la pulpe des doigts qui tâtent le pouls ; en même temps toutes les artères battent distinctement deux fois coup sur coup, mais la seconde pulsation est beaucoup plus petite et plus faible que la première (*pouls redoublé*) ; chacune de ces pulsations est accompagnée d'un bruit dont l'intensité est proportionnelle à celle de la pulsation correspondante ; un intervalle de repos plus long qu'à l'ordinaire succède à la seconde pulsation ; le cœur bat également deux fois coup sur coup, et chacune de ses deux systoles est accompagnée d'un fort bruit de souffle; un repos succède à la seconde systole, qui est la plus faible, et survient ensuite une diastole lente, prolongée, également accompagnée d'un souffle fort; de là trois bruits qui se succèdent de manière à imiter exactement le rhythme du bruit de rappel. — Le pouls reste à 88, comme si la rapidité avec laquelle se succèdent les deux pulsations, compensées par la longueur du repos, n'avait rien changé au nombre des pulsations artérielles (l'intervalle qui sépare le second bruit de systole du bruit de la diastole est d'un bon tiers plus long que celui qui sépare les deux systoles) ; les deux pulsations coup sur coup des artères et du cœur sont sensibles à la vue comme à la main.

17 et 18. Le pouls est régulier, mais toujours redoublé et bat de 88 à 100 fois par minute.

19. Pouls à 112-116; le bruit de soufflet le plus prolongé de la région précordiale est manifestement isochrone à la diastole.

21 et 22. La diastole paraît être double comme la systole, en sorte qu'on entend coup sur coup quatre bruits de soufflet, les deux qui correspondent à la diastole étant plus forts que les deux autres (ces quatre bruits consécutifs du cœur sont bien distincts, et ont été constatés par plusieurs

observateurs habitués à ce genre d'exploration, et qui assistent à la clinique). (*Huile de ricin* 2 *onces ou* 62 *gram.*)

26. Le pouls est revenu à son état de simplicité ordinaire ; il est toujours vibrant, à 96-100 ; il n'existe plus qu'un double souffle dans la région du cœur (le second toujours plus fort).

27. La nuit dernière, oppression et étouffement. (*Saignée de* 3 *pal.*)

28. Crachats rouillés, gélatiniformes, adhérents, en petite quantité ; résonnance faible et râle crépitant sec, à gauche et à droite en arrière, dans le quart inférieur ; pouls à 100.

Sang de la saignée. — Sérosité claire, couenne mince sur le caillot, lequel est d'une consistance plus que normale. (*Saignée de* 3 *pal.; diète.*)

29. Pouls à 106; respiration un peu sèche, sans râle crépitant bien marqué en arrière ; quelques crachats gélatineux, légèrement rouillés.

Sang de la saignée.—Sérosité jaune; couenne très mince; caillot supportant à peu près son poids.

30. Quelques crachats gélatiniformes, ponctués de sang; pouls à 108 ; quelques bulles de râle crépitant sec, à droite, en bas et en arrière ; à gauche en arrière, bruit de frottement sec se passant probablement dans la plèvre. (2 *tasses de bouillon ; raisin.*)

31. Deux à trois crachats seulement, à peine striés de quelques vestiges de sang ; nuit meilleure ; pouls à 96, moins fort ; peau moins chaude (1). (2 *tasses de bouillon ; soupe aux herbes ; prunneaux.*)

7 *septembre.* Hier, de huit à neuf heures du soir, le malade a éprouvé quelques accès de suffocation plus forts que ceux qu'il avait déjà ressentis (ce matin, les battements du

(1) A partir de ce jour, j'ai cessé de voir ce malade. En mon absence, M. Montault a continué l'observation.

cœur sont tumultueux, irréguliers, toujours avec un double bruit de frottement (le second plus prolongé que le premier); œdème autour des malléoles. (*Saignée de 2 pal.; sinapismes sur les membres inférieurs; pot. gom. avec teinture éthér. de digit. 15 gouttes; 2 bouill.; crème de riz; une tasse de lait.*)

8. Moins d'oppression.

Le sang n'est pas couenneux. (*Eau de Sedlitz.*)

9. Le pouls présente deux pulsations coup sur coup, suivies d'une petite intermittence.

10. Le malade est mort subitement à une heure du matin.

Autopsie cadav., 8 *heures après la mort* (1),

1° *Habit extér.* — Un peu d'infiltration aux membres inférieurs.

2° *Org. respir. et circul.* — Épanchement d'une assez grande quantité de sérosité dans les deux cavités de la poitrine, mais surtout à droite. A gauche, la cavité pleurale est partagée en deux par une cloison pseudo-membraneuse, disposée en manière de diaphragme. — Le poumon gauche offre des adhérences dans ses quatre cinquièmes inférieurs. — Le poumon droit est libre et offre quelques points emphysémateux, et un engouement dans son quart inférieur.

Le péricarde contient une assez grande quantité d'un liquide séreux, verdâtre, non floconneux. Le cœur est tellement augmenté de volume, qu'il remplit à lui seul une grande partie de la base de la poitrine. A la face antérieure de cet organe, existe une plaque fibreuse d'un blanc laiteux.

Le ventricule gauche, considérablement hypertrophié, est en même temps dilaté, à tel point qu'il pourrait conte-

---

(1) Je rédige cette ouverture d'après les notes qui m'ont été remises par M. Montault (j'étais absent de Paris quand elle fut faite).

nir le poing. Dans cette cavité, on rencontre un caillot fibrineux, solide, organisé, qui se prolonge dans l'aorte. Des plaques cartilagineuses, très épaisses, existent à l'origine de cette dernière ; les valvules aortiques sont rétractées, comme ratatinées ou *recroquevillées*, de telle sorte qu'étant abaissées elles laissent encore entre elles une ouverture, une sorte de lumière capable de contenir le petit doigt ; ces valvules sont épaissies et transformées en tissu fibro-cartilagineux. Depuis son origine, jusqu'à son passage à travers les piliers du diaphragme, l'aorte est plaquée de lames fibro-cartilagineuses ou calcaires, dont quelques unes font saillie à l'intérieur du vaisseau ; des plaques semblables se remarquent dans les artères qui naissent de la crosse de l'aorte. Les parois de l'artère radiale sont notablement épaissies.

La valvule mitrale est considérablement épaissie, principalement dans la moitié qui est la plus voisine des valvules aortiques ; l'épaississement affecte spécialement le bord libre de la valvule. D'ailleurs, l'orifice auriculo-ventriculaire gauche n'est pas rétréci.

La valvule tricuspide, un peu blanchâtre, est légèrement épaissie à son bord libre, sans rétrécissement de l'orifice auquel elle est adaptée.

Les valvules de l'artère pulmonaire sont parfaitement saines.

3° *Org. digest. et annex.* — Le foie est gorgé de sang noir ; il en de même de la rate. — La membrane muqueuse de l'estomac offre quelques plaques rouges et un peu moins de consistance qu'à l'état normal. La membrane muqueuse de la fin de l'intestin grêle est saine : elle présente seulement quelques rougeurs dans les parties les plus déclives.

OBSERVATION 120e.

Jeune homme de 15 ans. — A la suite de plusieurs attaques de rhumatisme articulaire, palpitations, dyspnée, bruit de scie, de soufflet et de piaulement dans la région du cœur, etc. — Mort. — Épaississement, induration, végétations des valvules auriculo-ventriculaires et des valvules aortiques avec rétrécissement de l'orifice aortique; plaques et granulations du péricarde; hypertrophie du cœur.

Marly, âgé de 15 ans, d'une constitution grêle, lymphatique, d'une taille assez élevée, peau blanche, fine et mince, fut admis à la Clinique, le 4 mai 1836.

A l'âge de 9 ans, il eut une première attaque de rhumatisme articulaire qui dura six semaines. Cette maladie est revenue depuis tous les ans, vers le printemps, durant toujours à peu près six semaines. Elle n'a jamais été combattue par les saignées. Depuis les premières attaques, mais surtout depuis les dernières, le malade est sujet aux palpitations, et sa respiration est si courte, qu'il ne peut marcher sans être essoufflé. Il assure n'avoir jamais éprouvé de douleur dans la région précordiale.

Depuis six jours, nouvelle attaque de rhumatisme articulaire : douleur et gonflement du poignet droit et des deux genoux ; le malade dit avoir eu continuellement de la fièvre. (*Catapl. émoll.; eau de chiendent et de chicorée.*)

Le malade est resté couché et a pris des aliments en petite quantité.

Le matin du jour où a commencé la maladie, il a travaillé jusqu'à onze heures comme à l'ordinaire, et il ne sait à quoi l'attribuer.

4 mai soir. Douleur, rougeur, et gonflement des deux genoux (12 p. 3 l. (343 mill.) de circonférence pour le genou gauche, 12 p. 6 lig. (350 mill.) pour le genou droit); jambes à demi fléchies, pouvant difficilement être étendues; pouls à 112, assez fort et développé ; peau chaude et moite; légère voussure de la région précordiale ; matité du cœur considérablement augmentée dans tous les sens ; pointe du

cœur se faisant sentir à 2 pouces (56 mill.) au moins au-dessous du sein; évidente dilatation des 4e, 5e et 6e espaces intercostaux; bruit de soufflet dans la région des cavités droites; bruit de scie avec sifflement (bruit de piaulement) dans la région des cavités gauches, isochrone à la systole, et se faisant entendre très nettement en dehors, en arrière et en bas du côté gauche de la poitrine; le deuxième bruit est obscur et comme masqué par les bruits anormaux du premier temps; respiration à 20-24, gênée seulement lorsque le malade veut marcher un peu vite; respiration vésiculaire et sonorité bonnes dans tout le côté droit de la poitrine, bonnes également à gauche, si ce n'est en bas, où existe une matité assez complète avec râle ronflant au-dessous de l'angle de l'omoplate de ce côté; pas de mal à la tête, peu de sommeil la nuit; face pâle et décolorée; lèvres sèches; langue chargée et blanchâtre au milieu, rouge à la pointe et aux bords. (20 *sangsues et catapl. à chaque genou.*)

5 mai, à ma première visite. Pâleur anémique, lèvres pâles, bleuâtres (les sangsues ont continué à couler depuis leur application jusqu'à ce matin); le genou gauche n'est plus douloureux, mais le droit l'est encore; la matité de la région du cœur est de 5 pouces (140 mill.) transversalement et verticalement; la pointe du cœur bat à 4 pouces (112 mill.) au-dessous du mamelon, et à un demi-pouce (14 mill.) plus en dehors; appliquée sur la région précordiale, la main est repoussée dans toute son étendue par des mouvements forts, et éprouve une sensation de dureté, surtout dans la région du ventricule gauche; il existe un roucoulement ou piaulement musical isochrone à la systole, dans toute l'étendue de la région précordiale, sans qu'on puisse bien indiquer le point où se trouve son maximum d'intensité (il semble cependant plus aigu et plus superficiel vers le bord gauche du sternum); en s'éloignant de la région précordiale, il perd de sa force; cependant, on l'entend encore sous les clavicules (le piaulement se fait très bien en-

tendre dans toute la partie postérieure du côté gauche); le deuxième bruit est à peu près imperceptible, comme si le bruit de piaulement avait remplacé les deux bruits; seulement, en remontant vers la partie supérieure du sternum, on distingue un double claquement un peu sourd et étouffé, le premier coïncidant avec le bruit de piaulement; on ne sent point de frémissement vibratoire dans la région précordiale; pouls à 88-92; point de bruit de diable dans les carotides; les veines jugulaires ne sont pas gonflées; jamais les jambes n'ont été œdématiées; rien de bien notable aujourd'hui pour le murmure respiratoire; la rate et le foie ne débordent pas. (*Arrêter l'écoulement des piqûres de sangsues; pot. avec digit. 3 décigr.; viol., guim., sir. gomme; bouill. de poulet.*)

Le 6 mai. Sommeil interrompu à plusieurs reprises; genoux non douloureux; le système artériel en général est agité de secousses vibrantes, et le bruit qui accompagne ces pulsations est plus fort qu'à l'état normal. (*Même régime, plus 1 biscuit et eau rougie.*)

7. Tendance au sommeil.

Persistance de l'état de pâleur.

8. Le malade expire à 4 heures du matin.

Autopsie cadavérique, 30 heures après la mort.

1° *Habitude extérieure.* — Il n'y a pas de signes de décomposition, point d'infiltration des membres; les deux genoux sont dégonflés; la cavité articulaire du droit contient beaucoup de synovie (trois à quatre fois plus qu'à l'état normal, et deux fois plus au moins que la cavité articulaire du genou gauche); les franges adipeuses du genou droit offrent une rougeur et une injection très prononcées, et qui contrastent avec la blancheur des franges adipeuses du genou gauche et de toute la surface articulaire de ce même genou.

2° *Organ. circulat. et respirat.* — Le *cœur*, encore contenu dans le péricarde, offre 6 pouces (168 mill.) d'étendue

transversalement et 4 à 5 (112 à 140 mill.) verticalement; le péricarde est abondamment injecté à l'extérieur; la pointe du cœur est tournée plus à gauche que dans l'état normal; la cavité du péricarde contient environ un quart de verre de sérosité claire (quelques légers flocons seulement à la partie la plus déclive) ; à la partie antérieure du cœur, trois ou quatre plaques blanches, nacrées; dans la région du ventricle droit et vers la pointe du cœur, épaississement du feuillet viscéral du péricarde avec des granulations friables, fibrineuses et jaunâtres dans l'étendue d'un à deux pouces (28 à 56 mill.) carrés, qui rendent sa surface raboteuse, inégale; on aperçoit sur le feuillet opposé ou pariétal du péricarde des granulations semblables, molles, et qui devaient frotter contre les précédentes; à la base du cœur entre l'oreillette droite et l'aorte, on voit une masse hydatidiforme remplie d'un liquide un peu visqueux, transparent; on trouve quelques poches semblables dans la région postérieure de l'oreillette gauche.

Non débarrassé des caillots de sang qu'il contient, le cœur offre un volume à peu près triple du volume normal; débarrassé des énormes caillots qu'il contient dans ses cavités, et spécialement dans ses oreillettes (quelques uns des caillots sont de la grosseur d'un œuf et presque totalement formés de fibrine pure), le cœur pèse 20 onces (620 gram.), et son volume reste encore plus que double de l'état normal.

La cavité du ventricule droit est d'un bon tiers plus grande que dans l'état normal; les parois de ce ventricule ont de 3 à 4 lignes (7 à 9 mill.) d'épaisseur; l'oreillette droite est très dilatée et hypertrophiée ; la substance charnue est d'un rouge rose, vermeille et ferme.

L'orifice auriculo-ventriculaire droit est dilaté en proportion de l'oreillette; la valvule tricuspide est ratatinée et évidemment épaissie ; la surface de cette valvule est hérissée de granulations en choux-fleurs, grosses pour la plupart

comme des grains de millet, et quelques uns des tendons de cette valvule ont triplé ou quadruplé d'épaisseur (réunis les uns contre les autres, ils forment des rubans fibreux ou fibro-cartilagineux).

Les valvules de l'artère pulmonaire ne présentent rien de remarquable, non plus que l'orifice. Point de rougeur à l'intérieur des cavités droites.

Le ventricule gauche est dilaté au point de contenir presque le poing du sujet; ses colonnes sont généralement hypertrophiées; les deux colonnes de la valvule bicuspide ont doublé de grosseur, et le volume de leur tendons a triplé ou quadruplé; la valvule elle-même est épaissie dans la même proportion que les tendons, et, à l'insertion de ceux-ci, elle est fibro-cartilagineuse; elle n'est pas d'ailleurs très altérée dans sa forme; l'épaississement de la valvule mitrale est partagé par les valvules de l'aorte. (Ces valvules ont au moins triplé d'épaisseur et sont d'ailleurs bien conformées.) L'orifice aortique, très petit par rapport à l'énorme dilatation du ventricule, offre une circonférence de 2 pouces 3 à 4 lignes (63 à 65 mill.); la surface interne du ventricule est d'une couleur opaline, surtout vers l'orifice aortique.

L'épaisseur des parois du ventricule gauche à sa base est de 7 à 8 lignes (16 à 18 mill.); la substance musculaire est d'un rouge plus prononcé que celle du ventricule droit, et d'une bonne consistance; vers la base, la face externe de la couche musculaire est recouverte d'une couche épaisse de tissu graisseux condensé; du côté de l'oreillette gauche, la base de la valvule bicuspide est rugueuse, ridée, épaissie, raboteuse, et l'on y aperçoit de nombreuses végétations verruqueuses, analogues à celles de la valvule tricuspide, grosses comme un grain de millet; la membrane de cette oreillette, dans toute son étendue, mais principalement dans le voisinage de la valvule, est notablement épaissie, *chagrinée;* on en détache des couches cellulo-fibreuses comme on enlève les plaques blanches du péricarde. Au-dessous de ces

couches, le péricarde et l'endocarde offrent les caractères qu'ils présentent à l'état normal; l'oreillette gauche est d'ailleurs dilatée et hypertrophiée.

L'aorte ne présente aucune dilatation à son origine; sa membrane interne est blanche; les parois de cette artère sont élastiques; le bord libre des valvules de cette même artère est aussi recouvert de granulations verruqueuses.

Il y avait une petite quantité de sérosité claire dans la poitrine.

Le *poumon gauche*, comprimé par le cœur, refoulé, n'a guère que la moitié du volume du droit; il est peu crépitant, comme condensé; sa coloration est à peu près normale.

Le *poumon droit* est un peu dense, infiltré à sa partie postérieure; son sommet et son bord antérieur sont souples, moelleux, sains.

3° *Org. dig. et annex.* — Le *foie*, d'un bon tiers plus volumineux que dans l'état normal, est plus rouge, et contient plus de sang qu'à l'état sain; les granulations rouges masquent presque entièrement l'élément jaune.

La vésicule biliaire est distendue par une bile poisseuse, d'un jaune d'ambre; ses parois sont infiltrées au point d'avoir 4 à 5 lignes (9 à 11 mill.) d'épaisseur en quelques points.

L'estomac, rétréci, étranglé à la partie moyenne, représente exactement un bissac.

OBSERVATION 121e.

Homme de 68 ans. — A la suite de maladies indéterminées à l'entrée, palpitations, dyspnée, infiltration des membres; double bruit de soufflet du cœur, etc. — Mort — Rétrécissement de l'orifice aortique, par suite de l'induration crétacée des valvules sigmoïdes (insuffisance de ces soupapes), hypertrophie générale du cœur; adhérences cellulo-fibreuses dans les deux côtés du thorax, etc.

Un maçon, âgé de 68 ans, était malade depuis 5 à 6 ans, lorsqu'il fut admis à la Clinique (salle Saint-Jean de Dieu,

n° 24), le 10 juillet 1835. Des palpitations, de la dyspnée, surtout en montant; de l'enflure aux jambes, tels étaient les symptômes qu'avait éprouvés le malade (1).

Voici ce que l'on observait au moment de l'entrée : visage pâle et livide; gonflement des veines sous-cutanées, sans pouls veineux; œdème des membres inférieurs (point d'ascite notable); peau froide.

La région précordiale présente une voussure très prononcée; elle rend un son mat dans une étendue de 4 pouces 6 lignes (126 mill.) transversalement, et de 4 pouc. 2 lig. (117 mill.) verticalement. La main, appliquée sur cette région, sent un léger frémissement vibratoire et des battements du cœur durs, occupant un espace presque double de l'état normal. On entend un double bruit de soufflet très fort, imitant assez bien le bruit produit par la vapeur chassée par un coup de piston. Pouls peu développé, étroit, intermittent, à 56 par minute.

Oppression; crachats sales, d'un rouge brique ou fleur de pêcher. Bonne résonnance à la partie antérieure de la poitrine, où l'on entend à gauche un râle sibilant; en arrière, la résonnance, assez bonne à droite, est faible à gauche, surtout à la base; râle muqueux à droite; à gauche, râle sec, craquements.

Diagnostic. — *Induration et épaississement des valvules, avec rétrécissement d'un orifice; hypertrophie générale du cœur; engorgement pulmonaire (tubercules?).*

Prescription. — *Looch avec poudre de digit.; vésicat. rég. précord.; viol. guim. édule.*

Les jours suivants, on ne remarque aucun changement notable dans les symptômes ci-dessus exposés (le bruit de souffle ou de vapeur persiste), si ce n'est le ralentissement du pouls (il tombe à 44).

---

(1) Cet homme n'avait point été atteint précédemment de rhumatisme. Mais on verra par *l'autopsie cadavérique* qu'il avait éprouvé une ou plusieurs inflammations de la *plèvre* et du *péricarde*.

La mort arrive, le 22, à 6 heures 1/2 du soir.

Autopsie cadavérique, 15 heures après la mort.

1° La portion du cœur non recouverte par les poumons offre les dimensions qui ont été indiquées par la percussion.

A la partie antérieure du ventricule droit, on aperçoit une plaque fibreuse, blanche, ayant la forme d'un cœur à jouer et une étendue considérable ; une plaque moins large existe aussi sur le ventricule gauche. La cavité du péricarde contient à peine une cuillerée de sérosité.

Le cœur est gorgé de sang et d'un grand tiers plus volumineux qu'à l'état normal ; il pèse 375 grammes.

En introduisant le doigt dans l'aorte, on reconnaît un rétrécissement considérable de l'orifice de cette artère. Si l'on verse de l'eau dans la cavité aortique, les valvules en laissent passer une petite quantité dans le ventricule gauche. Ces valvules sont épaissies, dures, rigides et transformées en matière calcaire, crétacée, ou fibro-cartilagineuse. Plusieurs des incrustations calcaires forment des saillies et des inégalités sur les faces et le bord libre des valvules, ce qui a dû augmenter singulièrement le frottement de la colonne sanguine pendant son passage à travers l'orifice rétréci.

La cavité du ventricule gauche est plutôt un peu diminuée qu'augmentée (elle contiendrait environ un œuf de poulette). Les parois de ce ventricule ont de 8 à 9 lignes (18 à 21 mill.) d'épaisseur. Les deux colonnes destinées aux mouvements de la valvule bicuspide sont sensiblement hypertrophiées ; leur extrémité valvulaire et les tendons qui les terminent participent à une altération cartilagineuse ou crétacée qu'on remarque sur la valvule mitrale. Celle-ci est hérissée de concrétions à surface inégale, rugueuse, mais capable de mouvements d'abaissement et d'élévation ; l'orifice correspondant laissait un assez libre passage au sang ; la valvule crie sous le scalpel qui la divise.

A partir de ses valvules, l'aorte n'offrait aucune altération notable.

Le ventricule droit, un peu dilaté, avait des parois de 3 à 4 lignes (7 à 9 mill.) d'épaisseur.

Les deux oreillettes étaient distendues, et cependant leurs parois étaient un peu plus épaisses qu'à l'état normal.

Rien de notable aux valvules et aux orifices du côté droit du cœur.

2° Des adhérences anciennes, cellulo-fibreuses, existent dans les deux côtés de la poitrine. Le poumon gauche est le siége d'un œdème considérable, et des granulations sont éparses dans les divers points de son lobe supérieur.

3° Le foie, ridé, comme ratatiné, est moins volumineux qu'à l'état normal. Son tissu, gorgé d'une assez grande quantité de sang, est d'un rouge brun foncé.

Rien d'important à noter dans les autres *organes*.

OBSERVATION 122e.

Jeune homme de 25 ans. — Plusieurs attaques de rhumatisme articulaire. — Bruit de frottement péricardique et bruit de soufflet du cœur, etc. — Mort. — Plaques laiteuses sur le péricarde; épaississement, *cartilaginification*, insuffisance des valvules aortiques, etc.

Le 2 septembre 1835, M. Bouvier me montra un *rhumatisant* d'environ 25 ans, placé dans son service depuis une quinzaine de jours (*il était à la demie d'aliments*, le jour où je le vis). Je constatai ce qui suit :

Légère voussure de la région précordiale, laquelle rend un son mat dans une étendue d'environ 4 pouces (112 millim.) transversalement et verticalement; double bruit de soufflet très fort, accompagné vers la pointe du cœur d'un bruit de frottement très sec et un peu criard; le double bruit de soufflet proprement dit avait son maximum d'intensité vers la région de l'orifice aortique (partie moyenne du sternum); et là, pendant la diastole du cœur, le bruit de soufflet paraissait produit par une véritable aspiration.

Pouls *bis feriens ou dicrote* (1); à l'échancrure du sternum, la crosse de l'aorte présentait, de la manière la plus évidente, le double mouvement que j'avais senti en palpant la radiale.

Ce remarquable caractère du pouls, chez un individu dont les mouvements du cœur étaient accompagnés de bruit de soufflet, par suite d'une endocardite rhumatismale (avec lésion *organique* des valvules gauches), fixa vivement notre attention.

Il nous sembla que, chez ce malade, il s'opérait, pendant la distole du ventricule gauche, une sorte d'*aspiration* d'une certaine portion du sang contenu dans l'aorte, par suite d'une *insuffisance* des valvules aortiques. Cette hypothèse était d'autant plus probable, que, comme nous l'avons noté, le bruit de soufflet qu'on entendait à son maximum d'intensité dans la région correspondante à l'orifice aortique donnait pendant la diastole ventriculaire l'idée d'un bruit réel d'*aspiration* (2). Dans ce cas d'*insuffisance* des valvules aortiques, on observerait donc pendant la diastole du ventricule gauche et la systole de l'aorte, un *reflux* du sang dans ce ventricule, comme on observe un reflux dans l'oreillette droite et dans les veines voisines, par suite de l'insuffisance de la valvule tricuspide, phénomène connu sous le nom de *pouls veineux*.

Le sujet de cette observation finit par succomber, et je vais compléter son histoire par les détails suivants que je trouve dans la thèse de M. Charcelay-la-Place sur l'*insuffisance des valvules*, etc.

« Deslandes (Jean), âgé de 23 ans, broyeur de couleurs, d'un tempérament lymphatique, peu robuste, est entré le 21 août 1835 à l'hôpital de la Charité, dans le service de

(1) J'ai, depuis six à sept ans, rencontré très souvent le pouls redoublé ou *bis feriens*; mais jamais, peut-être, mieux caractérisé que dans le cas actuel.

(2) On verra plus bas que cette hypothèse était la vérité même, et que notre diagnostic avait été d'une exactitude en quelque sorte mathématique.

M. Rullier, alors remplacé par M. Bouvier. Il rapporte que, de huit à seize ans, il a eu trois attaques de rhumatisme articulaire aigu contre lequel, à chaque fois, on a employé la saignée. Il y a sept ans, fièvre tierce qui a duré trois semaines; peu de temps après même fièvre, même durée : jamais aucune autre maladie *ni palpitations*. Enfin, il y a huit jours, sans cause connue, il a été pris de douleurs dans les reins, puis dans les pieds (pas de traitement avant son entrée).

» 22 août. Douleurs intolérables du poignet gauche et des articulations tibio-tarsiennes; peau chaude, sèche; pouls fort, lent (à 56), irrégulier, avec frémissement cataire dans la radiale, l'humérale et la carotide droites; *peu de matité dans la région précordiale*, et double bruit de souffle dans une assez grande étendue, le premier se prolongeant dans les carotides; battements de cœur, anxiété, lipothymies, dyspnée; soif vive. (*Saignée, bourr. miell.*, etc.)

» Du 23 août au 2 septembre, un peu de mieux; moins d'anxiété; douleurs des articulations plus supportables; légère hydarthrose du genou gauche; pouls à 48, un peu irrégulier, *dicrote*, vibrant, fort, énergique; *pouls veineux de la jugulaire externe, surtout pendant les efforts prolongés, coïncidant avec la contraction ventriculaire;* PEU DE MATITÉ A LA RÉGION PRÉCORDIALE; toujours double bruit de souffle; le premier s'entend surtout à la pointe du cœur, et c'est plutôt un bruit de frottement qui ressemble beaucoup au bruit de rabot avec sifflement; le second bruit, que l'on perçoit à la base du cœur, est un vrai bruit de souffle, mais léger, fin, quoique assez prolongé, paraissant produit par une véritable aspiration.

» M. Bouillaud, à qui M. Bouvier montra ce malade (2 septembre), fait mention de ce cas dans son Traité du rhumatisme articulaire aigu, page 45. (*Deuxième saignée; chiend. tartar., pot. gom.; lavem. émoll.; bain; bouillon.*)

» Du 3 au 8 septembre, recrudescence; céphalalgie, peau

chaude ; pouls fréquent, énergique, dicrote (la double pulsation est très perceptible à la vue et au toucher sur les artères du cou et des membres supérieurs); toujours deux bruits anormaux à la région précordiale, où ils sont perçus dans une grande étendue ; douleurs précordiale et rénale.

» *Troisième, quatrième et cinquième saignées* (le sang toujours couenneux, excepté à la seconde) ; *pot. gomm. digit.; lav. purgatif, catapl. émoll.* (pas de selles depuis trois jours).

» 9. Peu de douleurs aux jointures, et *vers le cœur peu de matité précordiale :* toujours double bruit anormal, le premier avec ronflement, le second se prolongeant dans l'aorte.

» Du 15 au 25, redoublement fébrile le soir ; peau chaude, moite, visage animé ; pouls *lent*, dur, plein, vibrant ; frémissement cataire, et bruit de souffle dans la carotide et la sous-clavière droites ; rien à gauche; léger œdème des membres inférieurs et diarrhée. (*On suspend la digitale; riz gom., coing; chiend.-till. tartarisé; pot. gomm.; bouillon, lait.*)

» 16 octobre. Face pâle, anémique ; pouls à 40; le bruit de souffle est moins fort, s'entend dans les deux sous-clavières, et est plus marqué après le deuxième qu'après le premier bruit. (*Petit-lait, tamarin; huil. ricin.* 62 *gram.; pot. gomm. acét. de potasse, oxymel; frict. teint. de digit.; une pil. sous-carb. potasse, sulf. de fer, de chaque* 16 *gram.; pil. n°* 48.)

» 3 novembre. Pouls un *peu fréquent;* pas de selles ; un peu de fluctuation abdominale; pleurésie avec épanchement du côté gauche (matité, égophonie); même état du cœur; urines rares, chargées, peu d'œdème des jambes. (*Vésicat. côté gauche, diurétiques,* etc.)

» 23 novembre. Peau chaude, sèche ; pouls *fréquent*, dur, vibrant ; diarrhée ; mêmes symptômes vers la poitrine ; l'épanchement augmente, le cœur est refoulé à droite; douleur générale, des membres supérieurs surtout; amaigrissement.

» Le malade succombe le 15 décembre.

» *Autopsie cadavérique*, 24 heures après la mort.

» 1° *Habitude extérieure*. Maigreur, petitesse des membres, peau pâle.

» 2° *Thorax*. A gauche, pleurésie hémorrhagique (environ un litre et demi d'un liquide sanguin sans flocons ni caillots) : poumon gauche refoulé contre la colonne vertébrale et réduit à une fois et demie le volume du poing.

» Pas de sérosité dans le péricarde; cœur *un peu volumineux;* à sa surface externe, quelques plaques blanches, opalines, fibro-celluleuses, paraissant peu anciennes; *léger anévrisme actif du cœur gauche surtout;* valvules sigmoïdes pulmonaires, saines; *la tricuspide un peu blanche, opaline, épaissie*, est plus résistante, la mitrale *idem*.

» *Valvules sigmoïdes aortiques, dures, épaisses, fibro-cartilagineuses, racornies, rigides, tendues en manière de cordes, l'antérieure surtout :* elles ne peuvent retenir l'eau que l'on verse dans l'aorte. Cette artère est saine, peut-être un peu dilatée.

» 3° *Abdomen et tête*. Environ un litre de sérosité dans l'abdomen; *les différents organes de cette cavité sont à l'état normal?* cerveau sain. »

Réflexions. — On voit que notre diagnostic se trouve parfaitement justifié par les résultats de l'autopsie cadavérique.

Les plaques du péricarde sont les restes de la péricardite qui avait été accompagnée d'un bruit de frottement que nous distinguâmes positivement du bruit de soufflet du cœur, lequel bruit de soufflet se passait bien d'ailleurs comme nous l'avions annoncé, dans l'orifice aortique.

OBSERVATION 125e (1).

Femme de 72 ans. — Après cinq mois d'une douleur dans la région précordiale avec fièvre, symptômes d'un obstacle à la circulation à travers le cœur; infiltration, palpitations, étouffement; bruit de râpe dans la région précordiale. — Pneumonie aiguë, intercurrente, suivie de mort, six mois après les premiers symptômes *apparents* de maladie du cœur.—Induration, pétrification des valvules aortiques, avec rétrécissement considérable de l'orifice aortique, et dilatation du cœur, etc.

Soulagette (Marie-Elisabeth), sans état, âgée de 72 ans, d'une haute stature, d'une complexion forte, chargée d'embonpoint, entra, le 22 août 1831, à l'hôpital Saint-Louis, salle Bourbon, n° 11.

Soulagette s'est toujours très bien portée jusqu'à la fin de mars, qu'elle fut prise de frisson avec fièvre et douleur sourde dans la région du cœur. Jusque là, elle assure n'avoir jamais ressenti de palpitations et n'avoir jamais trouvé de difficulté à monter un escalier.

Traitée par deux applications successives de sangsues à l'anus, par la poudre de digitale en pilules et les lavements purgatifs, elle fut bientôt en état de quitter le lit, mais tout en conservant sa douleur de côté et des palpitations que la moindre agitation faisait redoubler. A compter de cette époque, il lui fut impossible de monter même un étage sans se reprendre, et la respiration demeura toujours anxieuse.

Bientôt après, les jambes, et successivement toutes les parties, jusqu'aux mains, s'œdématièrent.

Soulagette entra à l'hôpital, cinq mois après les premiers symptômes apparents de sa maladie. A sa physionomie et à l'anxiété de sa respiration, il était facile de reconnaître *à priori* une lésion du côté de l'organe central de la circulation. L'auscultation faisait entendre les bruits du cœur

(1) Cette observation a été recueillie par M. le docteur Th. Lemasson, alors interne à l'hôpital Saint-Louis. (A cette époque, je remplaçais, comme médecin du bureau central, M. le docteur François, au service duquel M. Lemasson était attaché.)

dans une étendue très grande, et l'on distinguait en même temps ce *susurrus* que l'on désigne généralement sous le nom de bruit de râpe. Pouls petit, inégal, intermittent. Du reste, hydropisie générale avec ascite considérable.

Respiration anxieuse; décoloration des lèvres qui paraissent bleuâtres; décubitus forcé sur le dos et dans une attitude semi-assise; peau fraîche et sèche; soif très grande; point ou presque point d'urines; selles rares; langue naturelle.

M. Bouillaud, qui remplaçait provisoirement M. le docteur François, annonce l'existence d'un *rétrécissement de l'un des orifices du cœur par lésion* ORGANIQUE *des valvules, et une hypertrophie du cœur avec dilatation.*

Saignée du bras. — Un lavement avec le miel de mercuriale. — Orge et réglisse nitr. pour boisson. — (La saignée n'ayant pu être pratiquée à cause de l'œdème, est remplacée par une application de trente sangsues à l'anus.)

Un peu de soulagement succéda à l'émission sanguine, quoique locale, qui fut répétée plusieurs fois, jusqu'à la fin de la première quinzaine de septembre, que Soulagette fut prise d'une double pneumonie des lobes inférieurs.

M. François, qui avait repris son service depuis quelques jours, et administré la décoction de kahinça (8 onces (250 gram.) de décoction de 2 gros (8 gram.) de racine par jour), suspendit cette dernière potion pour recourir à l'emploi du tartre stibié, espérant agir à la fois et contre la pneumonie et contre l'hydropisie.

Quoi qu'il en soit, les symptômes allèrent toujours en s'aggravant, et la malade périt le 22 septembre, un mois après son entrée.

Autopsie cadavérique.

1° *Org. respirat. et circulat.* — Épanchement de sérosité légèrement trouble dans les deux plèvres. — Hépatisation des deux poumons dans leur moitié inférieure.

Le volume du cœur est double de celui du poing du sujet.

Cette augmentation de volume tient en partie à la distension des cavités par des caillots de sang. Vidé du sang qu'il contient, le cœur est encore d'un bon tiers plus volumineux qu'à l'état normal. Des caillots qui remplissaient les cavités, les uns étaient récents et pour ainsi dire frais, analogues à de la gelée de groseilles foncée en couleur; les autres, plus anciens, décolorés, adhéraient un peu aux colonnes charnues.

Les trois valvules aortiques, tout-à-fait déformées, sont changées en un tissu calcaire qui résonne comme un calcul vésical, et ne sont susceptibles d'élévation ni d'abaissement; la zone tendineuse à laquelle s'insèrent ces valvules est également ossifiée ou *pétrifiée*. L'ouverture permanente que circonscrivent les valvules indurées est réduite à une espèce de fente de 3 à 4 lignes (7 à 9 mill.) de longueur, et à travers laquelle on peut à peine introduire l'extrémité du petit doigt. La surface des valvules est inégale et rugueuse. Les autres orifices du cœur sont libres. La valvule bicuspide ou mitrale est notablement épaissie, ainsi que les parois de l'oreillette correspondante. La cavité de cette oreillette est en même temps sensiblement dilatée. Le ventricule gauche est hypertrophié et dilaté ; ses parois ont de 7 à 8 lig. (16 à 18 mill.) d'épaisseur; sa cavité contiendrait un œuf de canne. Le tissu de ce ventricule est comme desséché et friable, granuleux, plutôt que fibreux. Il y avait à sa surface externe quelques taches d'un rouge sombre, analogues aux taches scorbutiques, et dues comme ces dernières à une *suffusion* sanguine. Le ventricule droit ne semblait former qu'un appendice du gauche : il était un peu dilaté, avec amincissement de ses parois; son tissu semblait moins altéré que celui du gauche. L'oreillette droite, un peu dilatée, n'offrait d'ailleurs rien de notable.

La membrane interne du cœur et de l'aorte offrait une rougeur probablement due à l'imbibition sanguine.

La face interne de l'aorte était rouge aussi et en même

temps parsemée de points ou plaques jaunâtres. Le calibre de cette artère était plutôt augmenté que diminué, surtout dans la portion sous-sternale. Il existait un notable épaississement des parois.

2° *Org. digest.* — La cavité péritonéale est remplie outre mesure par un liquide citrin, mélangé de flocons albumineux. — La surface du paquet intestinal est d'un rose rouge dans certains points; ailleurs, d'un rouge violacé.

La membrane muqueuse, depuis le grand cul-de-sac de l'estomac jusqu'à la fin du gros intestin, est d'un rouge *lie de vin et recouverte d'un enduit mucoso-sanguinolent; à voir les intestins, on serait porté à croire qu'il y aurait eu empoisonnement par quelque substance âcre* (1).

OBSERVATION 124e (2).

Femme de 60 ans. — Infiltration générale, palpitations, bruit de soufflet du cœur, pouls presque insensible, etc. — Rétrécissement très considérable de l'orifice aortique, par suite de l'ossification des valvules sigmoïdes de l'aorte (3). — Ossification du canal artériel. — Hypertrophie et dilatation du cœur.

« La nommée M..., âgée de 60 ans, fut placée au n° 4 de la salle Saint-Joseph, de l'hôpital de la Charité, où elle avait été apportée, le 7 décembre, dans un état des plus graves et presque mourante. Cette femme avait cessé d'être réglée à l'âge de 50 ans, et depuis ce temps s'était constamment plainte d'étouffements, et elle avait été enflée à plusieurs reprises. (Elle n'avait jamais eu de maladie vénérienne, et n'avait jamais pris de mercure.)

» Le lendemain, 8 décembre, lorsque je la vis, elle était dans l'état suivant : extrémités froides, violacées; infiltra-

---

(1) Dans les derniers jours de la vie, à la suite de l'administration de l'émétique, la langue était sèche, pointue et racornie.

(2) Cette observation m'a été communiquée par mon savant confrère M. le docteur Dalmas.

(3) Voyez la planche III.

tion légère, molle, mais générale, du tissu cellulaire sous-cutané; face vultueuse; veines du col distendues. — Orthopnée, suffocation, parole difficile. (La malade se plaint surtout de la poitrine.)

» La région du cœur percutée ne donne point de son. Les battements du cœur s'y entendent avec un peu plus de force peut-être que dans l'état normal, mais ils sont accompagnés *d'un bruit de soufflet bien marqué.* Ils sont réguliers; mais on ne sent qu'à peine le pouls aux artères du poignet.

» Ces signes permirent d'établir sur-le-champ le diagnostic suivant: *rétrécissement des valvules aortiques et hypertrophie du cœur.*

» Quoique l'ensemble des symptômes fût des plus graves, et la circulation veineuse surtout fort empêchée, il me parut convenable d'essayer de soulager, s'il en était temps encore, cette malade. En conséquence, 15 *sangsues furent appliquées sur la région du cœur; des pédiluves et des manuluves furent prescrits. — Le nitrate de potasse fut donné à la dose de 2 gram. par pinte de chiendent miellé.*

» Le lendemain, 8 décembre, au moment de la visite, somnolence, état voisin de l'état sub-apoplectique. Aux palpitations près qui ont peu diminué, tous les symptômes graves persistent ou ont augmenté. Le pouls est, comme la veille, presque insensible.

» Dans la journée, la faiblesse augmente, la coloration des mains devient de plus en plus violacée. Mort dans la nuit.

» *Autopsie cadavérique*, le 10 décembre.

» Il y a une quantité notable de sérosité citrine dans chaque plèvre, un peu dans le péricarde et dans le péritoine. — Le foie est volumineux, endurci, altéré dans sa structure.

» Partout le tissu cellulaire sous-cutané est infiltré, mais à un léger degré : il a encore sa mollesse, sa flaccidité

habituelle chez les sujets qui ont été à plusieurs reprises affectés d'anasarque. Le système veineux est partout très engorgé.

» Le cœur, qui a le volume des deux poings, remplit presque la totalité du péricarde distendu et contenant un peu de sérosité. L'hypertrophie avec dilatation est générale, c'est-à-dire qu'elle occupe les quatre cavités ; mais l'hypertrophie l'emporte sur la dilatation dans le ventricule gauche, tandis que c'est l'inverse dans les cavités droites. Le sang qu'elles contiennent est pris en caillots mous, noirs, semblables à des masses de gelée épaissie ; ils sont peu adhérents, nullement fibrineux.

» Le sang enlevé, il est facile de voir, en introduisant le doigt par le ventricule gauche comme par l'artère aorte, qu'il y a un obstacle mécanique à l'orifice aortique.

» Cet obstacle résulte de l'épaississement considérable des trois valvules sigmoïdes, qui sont maintenues fixes à une petite distance l'une de l'autre, en ne laissant entre elles qu'une fente, ou plutôt un trou irrégulièrement triangulaire, à peine capable de laisser passer un petit pois. Ainsi dégénérées, les valvules n'ont plus rien de leur forme, de leur mobilité, ni de leur mollesse ordinaire.

» La matière qui les constitue est dure, cassante, évidemment de nature calcaire.

» A l'intérieur de la crosse de l'aorte, qui a à peu près les dimensions ordinaires, on ne remarque que quelques rudiments de taches cartilagineuses ; mais, plus haut, il existe des altérations plus prononcées.

» Immédiatement après la naissance du tronc brachio-céphalique, de la carotide et de la sous-clavière gauches, au-dessous d'un éperon intérieur correspondant à l'angle de réflexion de l'aorte, il existe sur le côté interne de ce vaisseau une petite dilatation anévrismale avec altération et ossification des tuniques artérielles.

» L'excavation qui en résulte forme à l'extérieur une bos-

selure évidente, et à l'intérieur une poche capable de loger moitié d'une grosse noix. Assez régulièrement pratiquée sur le côté interne de l'aorte, elle est arrondie, et peut avoir 1 pouce (28 mill.) de diamètre. Son fond est inégal, rugueux, encroûté d'ossifications d'autant plus épaisses, qu'on approche davantage du centre; mais, en ce dernier point, l'excavation devient évidemment plus profonde, et semble aboutir encore à quelque chose. En examinant de plus près, et du côté extérieur, on sent, en effet, une petite tige dure, qui, dépouillée du tissu cellulaire qui l'enveloppe, se trouve être le canal artériel ossifié, aboutissant d'un côté au centre de l'excavation, et de l'autre à l'artère pulmonaire, dans l'intérieur de laquelle on reconnaît fort bien, à un petit pertuis rougeâtre, l'orifice du canal artériel. Ce dernier est d'ailleurs complétement ossifié et oblitéré dans toute sa longueur. Son épaisseur est de 3/4 de ligne (2 mill.) environ, et sa longueur de 6 à 8 lignes (14 à 18 mill.). Il est placé comme un arc-boutant entre les deux artères et sous l'arc formé par la crosse de l'aorte, depuis le point où elle surmonte l'artère pulmonaire jusqu'au point qui forme le centre de la bosselure anévrismale.

»Le reste des voies circulatoires était à l'état normal.

»La tête, le rachis, etc., n'ont point été examinés. »

3° 1 CAS DE RÉTRÉCISSEMENT DE L'ORIFICE AURICULO-VENTRICULAIRE DROIT, PAR SUITE D'ÉPAISSISSEMENT, D'INDURATION, DE DÉFORMATION DE LA VALVULE TRICUSPIDE.

Les observations de rétrécissement isolé de l'orifice auriculo-ventriculaire droit sont on ne peut plus rares. Dans sa lettre XLVII, Morgagni dit qu'une femme de 40 ans avait les valvules du ventricule droit endurcies et *semi-osseuses;* mais il ne parle pas de l'état de l'orifice correspondant. On peut voir dans le Muséum de l'École de Médecine de Paris un exemple remarquable de l'endurcissement cartilagineux de la valvule tricuspide, avec rétrécissement de l'orifice

correspondant. Ce fait a été recueilli par Corvisart. Je rapporterai plus loin quelques cas de ce rétrécissement coïncidant avec celui de quelque autre orifice. L'observation suivante est malheureusement très incomplète.

OBSERVATION 125e (1).

Palpitations, anxiété, froid aux extrémités, etc. — Ossification de la valvule tricuspide, qui était percée de deux trous à son bord libre, et d'un troisième à sa base; rétrécissement de l'orifice auriculo-ventriculaire droit.

Le général Williams Wiple éprouvait depuis long-temps plusieurs symptômes d'une maladie du cœur, tels que des palpitations au moindre exercice, une grande anxiété, un froid continuel aux extrémités. Les fatigues qu'il éprouva pendant la révolution d'Amérique ayant aggravé son mal, il succomba. L'oreillette droite était dilatée. La valvule tricuspide, ossifiée, fermait l'orifice auriculo-ventriculaire droit, et était percée à son bord libre de deux trous, réunis par une scissure de 1 pouce (28 millim.) de long, de 1 ligne (2 millim.) à peu près de large ; et, à sa base, d'un troisième trou qui aboutissait au ventricule gauche sur la valvule mitrale. Les cavités gauches du cœur étaient dans l'état naturel.

4° 4 CAS DE RÉTRÉCISSEMENT DE L'ORIFICE PULMONAIRE, PAR SUITE D'ÉPAISSISSEMENT, D'INDURATION ET DE DÉFORMATION DES VALVULES SIGMOÏDES DE L'ARTÈRE PULMONAIRE.

OBSERVATION 126e (2).

Femme de 57 ans. — Depuis un grand nombre d'années, symptômes de maladie dite organique du cœur (palpitations, étouffement, frémissement vibratoire dans la région précordiale). — Mort par suite d'un ramollissement du cerveau. — Valvules de l'artère pulmonaire transformées en une cloison percée à son centre d'une ouverture de 2 lig. 1/2 (6 mill.) de diamètre. — Hypertrophie concentrique du ventricule droit, etc.

Marie-Gabrielle Vilain avait présenté, dès sa plus tendre

(1) Cette observation a été publiée dans le tome XIX du *Journal de Médecine*, par Corvisart, Leroux et Boyer.

(2) Cette observation est de Bertin, et a été publiée dans le *Traité des Maladies du cœur et des gros vaisseaux* de 1824.

enfance, quelque chose d'insolite dans sa physionomie. Aussitôt qu'elle se livrait à un exercice violent, son visage se colorait d'un rouge violacé; sa respiration, habituellement gênée, le devenait à un très haut degré quand elle montait un escalier.

A 47 ans, elle cessa d'être réglée, et commença à se plaindre de palpitations, accompagnées d'une douleur aiguë à la région précordiale; souvent elle s'arrêtait pour sentir battre son cœur, et disait alors qu'elle mourrait bientôt; enfin ses lèvres et son visage devinrent tellement bleuâtres, même quand elle marchait à pas lents, qu'elle n'osait plus se montrer dans les rues. Elle était sujette à de fortes hémorrhagies nasales, dont une fut très effrayante par son abondance et sa durée : elle éprouvait souvent des crampes dans les membres. Sa constitution fut d'ailleurs toujours assez faible; sa taille prit peu de développement; elle resta fille, et mena une vie régulière. Elle était parvenue à l'âge de 57 ans, lorsque, le 1er juillet 1821, vers midi, elle se plaignit à sa sœur d'une espèce de crampe dans la main et le pied gauches. Bientôt elle éprouva une grande gêne dans les mouvements de ces membres; enfin elle perdit entièrement le mouvement et le sentiment de tout ce côté du corps, conservant néanmoins toute sa raison, et même l'usage de la parole.

Le troisième jour après ces accidents, elle entra à l'hôpital Cochin, dans l'état suivant : face animée, d'un rouge violacé, lèvres bleuâtres, yeux saillants et brillants; orthopnée; pouls petit, facile à déprimer au bras gauche, dur et assez fort au bras droit; paralysie complète du côté gauche. (*Arnica, potion éthérée.*) — Pendant la nuit, les membres paralysés éprouvent tout-à-coup des convulsions pareilles à celles que détermine la noix vomique : en même temps la respiration devient plus laborieuse, la face plus animée; les yeux sont plus brillants; les lèvres présentent une couleur de rose; les battements du cœur sont tumultueux : en appliquant la

main sur la région précordiale, on sent une espèce de frémissement vibratoire. (15 *sangsues à l'anus*, *potion digit.*) Tous ces symptômes se calmèrent promptement, et ne furent point accompagnés de perte de connaissance.

Le 4e jour, à la visite, on fit pratiquer une saignée du bras : la journée fut assez calme.

Du 5e au 12e jour, plusieurs accès semblables au précédent, mais moins longs et moins violents, se manifestèrent. Enfin le 12e jour, vers midi, la malade perdit subitement connaissance : face animée, yeux extrêmement brillants et saillants, agités de mouvements convulsifs, dilatation de la pupille ; respiration s'embarrassant de plus en plus ; paralysie universelle ; battements du cœur et des carotides plus fréquents et plus forts. — A l'instant même de l'accès, on fit une saignée du bras, à la suite de laquelle la malade pouvait mouvoir un peu le bras droit : elle semblait même comprendre ce qu'on lui disait ; mais cette amélioration ne dura qu'un instant. Les symptômes s'étant au contraire aggravés, la malade mourut le lendemain, 13e jour après le développement des accidents cérébraux.

Autopsie cadav. (1). 1° Le cœur avait un volume énorme : il pesait 12 onces (372 gram.), tandis que celui d'une autre femme, examiné comparativement, ne pesait que 4 onces (124 gram.). L'oreillette droite, très développée, contenait plusieurs *décagrammes* de sang : une ouverture résultant du défaut d'oblitération du trou de Botal, de 4 lignes (9 mill.) environ de diamètre, établissait une communication entre les deux oreillettes. L'orifice auriculo-ventriculaire droit était étroit ; la cavité du ventricule correspondant rétrécie aurait pu contenir un œuf de pigeon ; ses parois avaient une épaisseur qui variait de 16 à 11 lignes (37 à 26 mill.). Les valvules étaient petites, mais leurs cordes étaient fortes et comme enveloppées d'un prolongement de la substance

(1) Voyez les planches 3, 4, 5 et 6.

charnue. L'orifice de l'artère pulmonaire offrait une cloison horizontale, convexe du côté du poumon, concave du côté du ventricule, percée à son centre d'une ouverture de 2 lignes 1/2 (6 mill.) de diamètre, parfaitement circulaire : cette sorte d'*hymen* avait, sur sa convexité, trois petits replis ou brides ; mais on ne voyait sur aucune de ses faces rien qui pût indiquer des vestiges de sa séparation en trois valvules. Au-delà de cette cloison l'artère pulmonaire ne présentait aucune particularité. — L'oreillette gauche, de grandeur à peu près ordinaire, offrait l'orifice du trou de Botal ci-dessus décrit. Le ventricule gauche, plus ample que dans l'état naturel, avait aussi des parois plus épaisses. L'aorte était parsemée de plaques ósseuses et cartilagineuses. Le canal artériel était entièrement oblitéré.

2° Le lobe antérieur de l'hémisphère droit du cerveau contenait un abcès enkysté ; autour de la membrane molle et vasculaire qui renfermait le pus, la substance cérébrale offrait une rougeur foncée qui s'affaiblissait à mesure qu'on s'éloignait du foyer, et passait ensuite à une teinte jaune ; la substance était sensiblement ramollie dans cet endroit... Sous la méningine, on trouvait çà et là une matière couenneuse ou albumineuse dont la consistance, en quelques points, était assez grande.

OBSERVATION 127e (1).

Jeune homme de 25 ans. — Crachement de sang. — Plus tard, signes de tuberculisation des poumons. — Palpitations, teint violacé, infiltration, bruit de soufflet du cœur.— Signes de ramollissement du cerveau. — Mort à une époque indéterminée après les premiers symptômes de maladie du cœur, un an après le crachement de sang. — Granulations et fausse membrane organisée à la surface des cavités droites du cœur. — Épaississement, ossification partielle de la valvule tricuspide. — Transformation des valvules pulmonaires en une cloison fibreuse, percée à son centre d'un trou de 2 lig. 1/2 (6 mill.) de diamètre. — Communication entre les deux ventricules par un trou situé à l'origine de l'artère pulmonaire. — Hypertrophie interne ou concentrique du ventricule droit. — Tuberculisation des poumons (cavernes dans le gauche). — Ramollissement du corps strié et de la couche optique droits.

Un maçon, âgé de 25 ans, d'une constitution peu forte, lymphatique, fut admis à l'hôpital de la Charité, le 5 août 1823. Depuis l'âge de 12 ans, qu'il avait eu la coqueluche, des palpitations incommodes et de la dyspnée se manifestaient aussitôt qu'il précipitait sa marche ou qu'il montait un escalier. Depuis dix ans, il n'avait été que deux fois dans les hôpitaux, la dernière au mois de juin 1822, à l'Hôtel-Dieu, pour un crachement de sang. Il fut saigné six fois, et sortit au bout de six semaines.

Le 5 avril (il est dit ici le 5 avril, et plus haut il a été dit le 5 août, confusion de date qui importe d'ailleurs fort peu), quand il fut examiné, la figure était bouffie, les lèvres, les pommettes et le nez d'une couleur violette plus ou moins foncée (cette teinte était moins marquée dans le repos que quand le malade s'occupait, et augmentait pendant la toux principalement). — Les membres abdominaux étaient un peu infiltrés depuis quelques jours. Il y avait depuis trois semaines un peu de diarrhée.

---

(1) Cette observation est de M. Louis, qui l'a publiée dans un mémoire intitulé : *De la communication des cavités droites du cœur avec les cavités gauches* J'ai cru pouvoir en retrancher quelques détails étrangers à notre objet.

La respiration était presque naturelle à droite, accompagnée d'un peu de crépitation à gauche, où la pectoriloquie existait en arrière et en haut. Dyspnée considérable.

Pouls sans dureté, à 92 par minute. Il n'y avait pas d'impulsion à la région du cœur, ni de battements aux jugulaires. On entendait, dans toute la partie antérieure de la poitrine, un bruit de soufflet, d'autant plus fort qu'on s'approchait davantage du sternum. (*Saignée de* 8 *onces ou* 250 *gram.; chiend. nitr.; potion gomm. avec* 20 *goutt. teint. digit.; diète.*)

Du 8 au 15, on fit appliquer, à trois reprises différentes, 50 sangsues au cou, pour combattre une congestion vers la tête.

16. La poitrine, percutée pour la première fois, ne rendait aucun son au-dessous de la clavicule gauche, dans la hauteur de 5 pouces (140 mill.); le bruit de soufflet et la crépitation persistaient. Le malade mangeait le quart et au-delà. (*Saignée de* 250 *gram.*)

22. Augmentation de la dyspnée, assoupissement fréquent. Dans la nuit du 23 au 24, crachement d'un peu moins d'une palette de sang rouge et écumeux. — Dans la matinée, figure pâle et un peu livide, comme égarée; pouls précipité et intermittent. Le malade semblait près d'expirer, mais répondait encore aux questions. — Il mourut le même jour, à 3 heures après midi.

Autopsie cadavérique, 16 heures après la mort.

1° *Habit. extér.* — Figure pâle; corps froid; membres mous et un peu infiltrés; quelques vergetures.

2° *Org. respir. et circulat.* — Endurci antérieurement dans sa moitié supérieure, le poumon gauche offrait, en arrière, de grandes excavations tuberculeuses. Le poumon droit était parsemé de tubercules, mais exempt de cavernes.

Le volume du cœur dépassait celui du poing du sujet, de moitié environ. (Le péricarde contenait environ 4 onces ou 124 gram. de sérosité.)

L'oreillette droite, distendue par une assez grande quantité de sang, conservait la meilleure partie de son volume, après avoir été vidée ; *elle offrait, à sa face extérieure, qui était blanchâtre, un assez grand nombre de granulations miliaires, qu'on enlevait dans quelques points avec une fausse membrane intermédiaire, sous laquelle la séreuse conservait un aspect louche et blanchâtre.* — Ses parois avaient au moins le double de l'épaisseur qui leur est naturelle. — Le ventricule droit était très bombé, très dur (trois fois plus dur que le ventricule gauche). Ses parois étaient épaisses de 8 à 10 lignes (18 à 20 mill.) ; sa cavité était réduite à très peu de chose, et presque nulle vers sa pointe, dans la hauteur de 2 pouces (56 mill.). Cet épaississement était, en partie, le résultat du développement des colonnes charnues, pressées les unes contre les autres, et formant, au premier coup d'œil, un plan continu. Il n'y avait de bien distinct qu'un pilier, du diamètre de 8 lignes (18 mill.) environ, presque complétement de niveau, à son sommet, avec l'orifice auriculo-ventriculaire, ne donnant attache aux cordes tendineuses que dans sa longueur, placé contre l'orifice de l'artère pulmonaire qu'il concourait à rétrécir. — *Les valvules tricuspides étaient jaunâtres, épaissies, à leur bord adhérent surtout, et offraient dans ce dernier point une ossification partielle d'une ligne* (2 *mill.*) *d'épaisseur.—L'orifice de l'artère pulmonaire était fort étroit, surtout à une petite distance des valvules sigmoïdes, où se trouvait une espèce de diaphragme ou cloison fibreuse perpendiculaire à la direction du vaisseau, percée d'un trou de* 2 *lignes* 1/2 (6 *mill.*) *de diamètre environ.*— Au-dessus, l'artère était saine et plus mince que dans l'état naturel. — A sa naissance, et près de l'oreillette droite, était un trou parfaitement arrondi, de 2 lignes (5 mill.) de diamètre, à bords minces, blancs et fibreux, et établissant une communication entre les deux ventricules.

Les cavités gauches n'offraient rien de remarquable.

3° *Centres nerveux.* — Trois ou quatre petites cuillerées

de sérosité louche dans la cavité de l'arachnoïde. Pie-mère très rouge; substance corticale très rosée, la médullaire très injectée, mais d'ailleurs d'une couleur naturelle. — Environ une cuillerée et demie de sérosité dans le ventricule latéral gauche ; il n'y en avait aucune trace dans le droit. — La partie antérieure du corps strié droit était d'un rouge brun chocolat, ramollie, à consistance de crème, dans une épaisseur de 6 lignes (14 mill.), une hauteur de 4 (9 mill.), et la longueur d'un pouce (28 mill.). Un peu en arrière et dans la couche optique du même côté, était un semblable ramollissement, seulement un peu moins étendu, autour duquel la substance médullaire était jaunâtre et un peu ramollie.

Réflexions. — M. Louis ne se borne pas à dire que, dans le cas actuel, le rétrécissement de l'orifice de l'artère pulmonaire était congénital, mais il établit en principe (principe trop absolu que nous n'adoptons pas) : *que le trou de Botal, à une époque quelconque de la vie, la perforation de la cloison des ventricules et le rétrécissement de l'artère pulmonaire, doivent être considérés comme des dispositions congénitales.*

Qu'on n'oublie pas de noter que chez ce malade l'état morbide des valvules coïncidait avec des traces de péricardite chronique avec *granulations*, péricardite qui occupait précisément le même côté du cœur que les lésions valvulaires. Nous retrouverons la même complication dans l'observation suivante, et les réflexions que nous exposerons à cette occasion sont, en grande partie, applicables au cas actuel.

OBSERVATION 128e (1).

Jeune fille de 7 ans. — Toux et oppression depuis six mois; palpitations; bruit de soufflet, frémissement cataire dans la région précordiale. — Mort dans un état de suffocation. — Villosités à la surface de l'oreillette droite; plaques fibreuses sur les ventricules. — Quelques duretés cartilagineuses au bord libre de la valvule tricuspide, généralement très développée; transformation des valvules pulmonaires en une cloison fibro-cartilagineuse, percée à son centre d'une ouverture de 1 lig. 1/2 (3 mill.) de diamètre seulement. — Hypertrophie concentrique du ventricule droit. — Hypertrophie de l'oreillette droite, énormément dilatée, etc.

Rose Prouf, âgée de 7 ans, assez fortement constituée, était malade depuis six mois, lorsqu'elle fut admise dans le service de M. Jadelot, le 3 novembre 1829. Elle avait une toux forte et sèche avec une légère oppression, depuis les six mois indiqués.

Au moment de l'entrée, voici ce qu'on observait : pouls un peu fréquent, petit, intermittent, vibrant; palpitations assez fortes; pommettes et menton très colorés en violet; membres inférieurs marbrés de violet et de blanc; bouffissure générale très légère. Battements du cœur très sensibles à la main dans toute la région antérieure de la poitrine où il existe une forte matité; frémissement cataire bien marqué; la main sent le *choc* du cœur dans *toute* la poitrine; le stéthoscope fait entendre *partout* un bruit de soufflet fort et prolongé, isochrone au pouls, plus fort à la partie antérieure et surtout à la région du cœur. — Orthopnée légère; postérieurement et latéralement, la poitrine résonne bien et le murmure respiratoire s'y fait entendre (il est couvert antérieurement par le bruit de soufflet).

La percussion médiate fait reconnaître un peu de liquide dans la cavité abdominale. — A l'aide de cette même per-

(1) Cette observation a été recueillie par M. le docteur Burnet, alors interne à l'hôpital des Enfants (elle a été publiée dans le *Journal Hebdomadaire de médecine*, année 1831).

cussion et de la palpation, on constate que le foie, très dur, descend 4 pouces (112 mill.) au-dessous du rebord des fausses côtes droites. (*Infus. de fl. pector.; frict. avec teint. seillit. sur les cuisses; bains de pied et manuluves sinapisés.*)

Les jours suivants, la dyspnée diminua; la fluctuation abdominale devint de plus en plus évidente. — Le pouls était fortement *vibrant* par instant; le frémissement cataire perdit de son intensité; le bruit de soufflet fut continuellement *fort.*

Le 8 novembre, la malade était assez bien le matin; le soir, elle fut prise d'un étouffement considérable; le cœur soulevait fortement la main; la bouffissure de la face et l'œdème des membres augmentèrent *à vue d'œil;* la peau était pâle, un peu froide et luisante. — L'oppression augmentant de plus en plus, malgré l'emploi de révulsifs énergiques sur les membres, la mort arriva dans la nuit.

Autopsie cadavérique, le 10 au matin.

1° *Habit. extér.* — Les membres, un peu volumineux, sont infiltrés d'une assez grande quantité de sérosité limpide.

2° *Org. respir.* — Le cœur, revêtu de son enveloppe, occupe la moitié antérieure de la poitrine au moins. — Le péricarde contient à peu près 10 onces (310 gram.) de sérosité limpide. — L'oreillette droite du cœur forme bien la moitié de cet organe, qui, de sa base à sa pointe, a 6 pouces 1/2 (182 mill.) environ, et 5 pouces (140 mill.) de l'appendice auriculaire droit à l'orifice veineux du diaphragme. *La surfaee de l'oreillette est grisâtre et légèrement villeuse en quelques points; la surface des ventricules présente quelques plaques blanches et fibreuses.* — L'oreillette droite contient un énorme caillot noir et récent, bien plus volumineux que le poing d'un adulte : elle a plus d'une ligne (2 mill.) d'épaisseur près le ventricule droit. Sa face interne est garnie de fortes colonnes charnues qui ne le

cèdent pas à celles que présente ordinairement le ventricule droit. L'espace qui sépare les embouchures des veines caves est poli et a 2 pouces 1/2 (70 mill.) de hauteur. L'orifice de la veine cardiaque, muni d'une valvule très prononcée, a près de 3 lignes (7 mill.) de diamètre. — Le trou de Botal est parfaitement fermé. — *La valvule tricuspide très développée, bien mobile, épaisse et opaque, percée par une ouverture ovalaire de 7 à 8 lignes* (16 *à* 18 *mill.*) *de diamètre, offre à son bord découpé quelques duretés cartilagineuses peu considérables*, et à sa division qui couvre l'orifice de l'artère pulmonaire, une légère échancrure. — Les tendons et les colonnes charnues du ventricule droit sont bien plus marqués qu'à gauche. — Ce ventricule est presque oblitéré par l'hypertrophie concentrique de ses parois, qui ont près d'un pouce (28 mill.) d'épaisseur à sa base, et offrent une coloration rouge et une fermeté considérable; à la première vue, il pouvait contenir à peine la seconde phalange du pouce : il semble comme un appendice de l'oreillette, et se continue supérieurement, antérieurement et à gauche par un canal triangulaire très étroit, arrondi en haut comme la gorge d'une poulie et long de 8 lignes (18 mill.) environ, dans l'orifice pulmonaire. Celui-ci, de 3 à 4 lignes (7 à 9 mill.) de diamètre environ, est fermé incomplétement par *une membrane de tissu jaune, élastique, épaisse comme trois feuilles de papier au moins, présentant du côté de l'artère une convexité que l'on ne peut effacer par la pression, et fixée aux parois artérielles par trois petits freins de même nature qu'elle, et au ventricule par un cercle ligamenteux jaunâtre. Cette membrane est percée à son centre par une ouverture ovalaire et permanente de* 1 *ligne* 1/2 (3 *mill.*) *de diamètre. Cette ouverture a un bord fibreux, semi-transparent, blanchâtre et plus mince que le reste de la membrane; un peu plus en dehors, elle est fortifiée par un cercle de consistance presque cartilagineuse, inégal, qui fait légèrement saillie à la face intérieure de la membrane.*

Le ventricule gauche, dont la cavité est double à peu près de celle du droit, ayant des parois de 2 lignes (5 mill.) d'épaisseur et très consistantes, paraît comme pratiqué dans l'épaisseur de la cloison qui, du reste, est bien saine et peu épaisse. — L'oreillette gauche est un peu moins spacieuse que le ventricule correspondant (les veines pulmonaires s'y jettent par trois embouchures).

L'aorte présente une circonférence de 1 pouce 1/2 (42 mill.) supérieurement, et de 1/2 pouce (14 mill.) à sa bifurcation. Les artères coronaires sont bien plus volumineuses que les radiales. L'artère pulmonaire est saine, un peu moins grosse que la crosse aortique, et légèrement humide de sang à sa face interne. La veine cave ne contient du sang que près du cœur ; elle n'offre, du reste, rien de particulier. Les gros vaisseaux des membres contiennent un peu de sang noir (les viscères en sont très peu fournis).

3° *Org. dig. et annex.* — Le péritoine, pâle, contient plusieurs litres de sérosité sanguinolente. — Le foie, *très abaissé*, n'est guère plus développé que dans l'état naturel : il est très pesant, un peu mamelonné, ratatiné en quelques endroits, très sec, piqueté, à sa face inférieure, de jaune et de rouge. Vésicule biliaire très petite, à parois épaisses de 1 ligne 1/2 (3 mill.) au moins. — Estomac rosé à sa face interne. Rougeur au bord libre de presque toutes les valvules du jéjunum. Quelques rougeurs dans l'iléon, avec développement assez considérable des follicules agminés et isolés. Gros intestin rouge à sa terminaison, muni de follicules ronds et saillants...

Réflexions. — M. Burnet pense que l'état des valvules de l'artère pulmonaire doit être regardé comme un vice de conformation congénital. J'avoue que cette opinion ne me paraît reposer sur aucun fondement solide. Comment, en effet, concevoir que cette jeune fille, forte et bien constituée, comme le dit M. Burnet, n'eût été malade que depuis six mois, si l'altération dont il s'agit eût été congénitale ? D'un

autre côté, si l'on considère comme un vice de conformation congénital le rétrécissement de l'orifice de l'artère pulmonaire et la disposition qu'offraient ses valvules, il n'y a pas de raison pour ne pas considérer comme également congénitales les duretés cartilagineuses de la valvule tricuspide, l'hypertrophie des cavités droites, et même les plaques fibreuses et les villosités de la surface externe du cœur. Resterait ensuite à déterminer comment de telles lésions ont été produites pendant l'évolution du produit de la conception. Ces lésions ne différant pas essentiellement de celles qui ont été décrites dans les précédentes observations, on serait logiquement conduit à leur assigner la même origine.

Quant à moi, considérant que cette jeune fille s'était toujours bien portée, si ce n'est six mois avant sa mort, qu'elle fut prise de toux et d'oppression, il me paraît infiniment probable que les altérations rencontrées à l'extérieur et à l'intérieur du cœur n'étaient point congénitales, mais bien consécutives à une inflammation méconnue de la membrane interne et externe du cœur. Ce qu'il y a de certain, je le répète, c'est que ces altérations n'ont rien qui les distingue de celles qu'une telle maladie aurait pu entraîner à sa suite.

Il est fâcheux qu'on n'ait pas recueilli de renseignements plus complets sur la maladie que cette jeune fille avait essuyée six mois avant son entrée. On sait, au reste, combien la péricardite est fréquente chez les jeunes sujets eux-mêmes, et combien il est commun aussi de voir cette phlegmasie coïncider avec une endocardite valvulaire (1).

---

(1) Comme la science ne possède encore qu'un assez petit nombre d'exemples de lésions des valvules chez les jeunes sujets, je rapporterai ici une seconde observation de ce genre (bien que ce ne soit pas un cas de rétrécissement des orifices), également recueillie par M. Burnet. J'en retrancherai, ainsi que je l'ai fait pour le cas précédent, les détails qui ne se rattachent pas directement à notre sujet.

Obs. 128e. — Eulalie Fripon, âgée de 10 ans, éprouvait depuis trois mois

OBSERVATION 129e (1).

Jeune fille de 16 ans. — Dyspnée habituelle, couleur livide de la peau, langueur extrême des forces. — Mort. — Cartilaginification des valvules de l'artère pulmonaire, avec rétrécissement de l'orifice auquel elles sont adaptées. — Persistance du trou de Botal.

« Virgo, quæ ab nativitate usque semper ægrotans ja-

---

des palpitations, lorsqu'elle fut admise, le 2 juillet, à l'hôpital des enfants. Depuis quelques jours elle toussait, et sa respiration était gênée. — Battements du cœur forts, un peu accélérés, avec bruit de soufflet isochrone à la systole des ventricules, et léger frémissement cataire dans la région précordiale. Quinze jours environ après son entrée, le bruit de soufflet et le frémissement cataire persistant toujours, la malade fut prise d'une variole à laquelle elle succomba le 20 juillet, le troisième ou quatrième jour après l'éruption.

Autopsie cadavérique, le 22 juillet, à midi. (La température était très élevée.) Le péricarde contient environ trois cuillerées d'un liquide fauve, où nagent quelques flocons albumineux ; il est très injecté, et présente une arborisation déliée sur l'origine des vaisseaux. Le cœur est plus gros que le cœur ordinaire d'un adulte. Il est dilaté, mais non aminci. Toutes ses cavités sont distendues par de gros caillots de sang noir. — *La valvule mitrale n'a presque pas de largeur dans l'intervalle de ses deux divisions, qui sont elles-mêmes peu développées; elle est un peu plus épaisse et plus dure que la tricuspide.* L'orifice de l'artère pulmonaire admet facilement le pouce, tandis que celui de l'aorte contient à peine l'indicateur. La face interne de ces deux artères est blanche. La membrane interne du cœur et les valvules sont rosées.

La valvule d'*Eustache*, bien conservée, a plus d'un demi-pouce (14 mill.) de largeur. Le trou de Botal admet un corps plat de 4 lig. (9 mill.) de diamètre. La veine cave inférieure, au moyen de la valvule d'Eustache, dont les piliers se rendent sur les bords de l'arcade ovalaire, paraît se terminer principalement dans le trou de Botal...

Réflexions. — Que l'épaississement et le *ratatinement* de la valvule mitrale aient été dans ce cas, comme dans les cas analogues que nous avons rapportés plus haut, la suite d'une endocardite valvulaire, c'est ce qui nous semble probable. Mais quel que soit le point de départ de cette lésion, ce qu'il y a de certain, c'est qu'elle a dû déranger la circulation à travers les cavités gauches. Il est bon de noter que, malgré la persistance du trou de Botal chez cette jeune fille, il ne paraît pas qu'on ait jamais observé un état complet de cyanose (du moins il n'est fait aucune mention de cet état dans l'observation de M. Burnet). Nous verrons d'ailleurs, à l'article où nous étu-

» cuerat, ob summum præsertim virium languorem, anhe-
» lans respirabat, et tota cute colore quasi livido infecta erat.
» Tandem, cum ad annum circiter decimum sextum per-
» venisset, mortua est. — Cor habuit exiguum, et mucronem
» versus, quasi subrotundum. *Ventriculus sinister formâ erat*
» *quâ solet dexter, et dexter vicissim quâ sinister; et quanquam*
» *hoc latior, parietibus tamen crassioribus.* Dextera pariter au-
» ricula tota duplo erat grandior, quam tota sinistra, duplo-
» que carnosior : inter utramque etiam tum patebat foramen
» ovale, ut minimum digitum posset admittere. De tribus
» valvulis triangularibus justam una magnitudinem duæ re-
» liquæ minorem habebant. Sigmoïdes autem, quæ pulmo-
» naris arteriæ ostio præficiuntur, ad basim quidem erant
» secundum naturam, sed parte superiore cartilagineæ vi-
» debantur; quin exiguum ossis frustulum jam habebant :
» erantque eâ parte sic inter se colligatæ, ut vix foramen
» relinquerent, lente non majus, per quod sanguis exiret.
» Erant autem ad illud foramen quædam exiguæ productio-
» nes carneo-membranosæ, EA RATIONE COLLOCATÆ, ut val-
» vularum vices supplere possent, egredienti sanguini ce-
» dendo, regressuro autem obstando. »

Réflexions. — Morgagni dit qu'il est porté à croire que la lésion de l'orifice de l'artère pulmonaire était congénitale, et que, pendant la vie, elle avait pris insensiblement de nouveaux accroissements. Rien ne prouve l'assertion de Morgagni, et l'on peut appliquer à ce cas les réflexions que

---

dierons les communications anormales des cavités droites avec les cavités gauches, que la cyanose n'accompagne pas nécessairement et constamment ce genre de lésion. Comme il n'existait point d'obstacle mécanique à la circulation dans les cavités droites chez cette jeune fille, on conçoit que le sang de ces cavités, malgré l'existence du trou de Botal, a bien pu ne pas se mêler à celui des cavités gauches. Or, c'est le mélange du sang noir des cavités droites avec celui des cavités gauches qui paraît constituer une des principales conditions sans lesquelles la cyanose ne peut se manifester.

(1) Morgagni, *De sedib. et caus. morbor.*, etc., epist. XVII, 12.

nous avons présentées à l'occasion du précédent (obs. 127).

Aux cas qui viennent d'être rapportés nous ajouterons le suivant, qui *paraît* s'en rapprocher, et dont le sujet n'était âgé que de 10 mois.

OBSERVATION 130e.

Un enfant fut atteint tout-à-coup, à l'âge de 2 mois, de dyspnée, avec suffocation menaçante, accompagnée d'une couleur livide, presque noire, du visage, des doigts et des orteils. Ces accès, devenus très fréquents, se renouvellent tous les jours vers 10 heures du matin; se prolongent plusieurs heures; sont accompagnés d'intermittence du pouls et d'abaissement de la température, et l'enfant meurt à 10 mois, dans le cours de l'un d'eux.

On trouva, à l'ouverture du corps, le cœur très volumineux, l'aorte fort large, venant de l'un et de l'autre ventricules par deux orifices capables d'admettre l'extrémité d'un doigt; le trou botal non entièrement oblitéré; les valvules sigmoïdes (lesquelles?) ossifiées à leur base. (*Comment. de méd.*, publié par Duncan.)

5° 4 CAS DE RÉTRÉCISSEMENT SIMULTANÉ DE PLUSIEURS ORIFICES DU COEUR, PAR SUITE D'ÉPAISSISSEMENT, D'INDURATION ET DE DÉFORMATION DE LEURS VALVULES.

Les observations 28e, 30e et 31e, rapportées au chapitre de la péricardite, sont des exemples remarquables d'un double rétrécissement par induration des valvules (ce rétrécissement affectait les deux orifices gauches). A ces trois observations nous ajouterons les quatre suivantes.

OBSERVATION 131e.

Femme de 30 ans. — Ancien rhumatisme articulaire, et, plus tard, RHUME très violent. — A la suite de ces affections, palpitations, dyspnée, hydropisies passives; bruit de râpe très fort dans la région précordiale. — Mort.— Adhérence générale du péricarde au cœur.—Épaississement fibro-cartilagineux, et déformation des valvules aortiques et de la valvule bicuspide, avec rétrécissement des orifices ventriculo-aortique et auriculo-ventriculaire gauche. — Fausse membrane fibreuse, aréolée, développée sur la portion de l'endocarde qui revêt la cavité de l'oreillette gauche. — Hypertrophie et dilatation du cœur. — Caillots dans les cavités de cet organe (les uns anciens, les autres récents).

Mayer (Joséphine), âgée de 30 ans, couturière, est entrée pour la seconde fois à la Charité, le 3 juillet 1828 (service de M. Rullier). La maladie pour laquelle elle vient chercher des secours date déjà de quelques années. Cette femme est d'une constitution délicate, et n'a presque jamais joui d'une bonne santé. A l'âge de 8 ans, elle fut opérée de la pierre par A. Dubois. Plus tard, elle fut *affectée d'un rhumatisme goutteux* (1). Elle n'a jamais été régulièrement menstruée; elle ne l'est pas depuis deux à trois ans que, à la suite d'un fort rhume, elle fut prise de palpitations avec oppression. C'est à cette époque qu'elle fait remonter sa maladie actuelle, dont voici les symptômes : visage bouffi, fatigué; lèvres grosses, violettes; infiltration des membres inférieurs; respiration courte, pénible, semi-orthopnée; pouls petit, inégal, intermittent, offrant, après les intermittences, des pulsations répétées coup sur coup; les battements du cœur présentent les mêmes caractères; de plus, un bruit de râpe très fort accompagne les battements ventriculaires, qui aujourd'hui sont moins énergiques que précédemment; des palpitations avec étouffement se manifestent au moindre

(1) Lorsqu'en 1828, sans y attacher la moindre importance, je notais cette circonstance dans un cas de lésion organique du cœur, j'étais loin de prévoir la loi de *coïncidence* que j'établis quelques années plus tard entre l'endocardite, la péricardite et le rhumatisme articulaire.

effort (à peine si la malade peut se lever). Les membres inférieurs sont infiltrés ; l'abdomen est énormément distendu par de la sérosité (la fluctuation est évidente). — Le sommeil est presque nul.

Diagnostic. — *Rétrécissement d'un orifice du cœur.*

Deux saignées du bras ; l'opération de la paracentèse pratiquée quatre fois, la digitale, le vin diurétique, tels furent les moyens mis en usage par M. Fouquier, lors de la première entrée de cette malade à la Charité. Ces moyens la soulagèrent beaucoup. L'infiltration disparut, et pendant quelque temps après sa sortie, l'état de cette femme fut passable. Mais les symptômes indiqués plus haut ne tardèrent pas à revenir, ce qui obligea la malade à rentrer à l'hôpital. Depuis qu'elle est dans les salles de M. Rullier, elle a subi une nouvelle fois *la paracentèse; douze sangsues ont été appliquées à la région du cœur, et des vésicatoires aux cuisses; on a prescrit aussi les diurétiques.*

L'état de la malade s'aggrava beaucoup dans les derniers jours de septembre.

Le 3 octobre au matin, cette femme n'était pas plus mal qu'à l'ordinaire ; elle s'occupa même à coudre une partie de la journée. Le soir, l'étouffement augmente, les lèvres deviennent plus violettes; elle pousse des plaintes et demande néanmoins à manger; dans la nuit, elle vomit une quantité assez considérable d'un liquide noirâtre, analogue à du marc de café ; elle suffoque. (*Synap. aux jambes*). — Elle expire à six heures du matin.

Autopsie cadavérique, 17 heures après la mort.

1° *Habit. extér.* — Visage violacé ; gonflement des veines sous-cutanées, infiltration énorme des membres inférieurs, ainsi que des parois abdominales (1).

2° *Org. respirat. et circulat.* — Les viscères thoraciques

(1) Le tissu cellulaire du mésentère était lui-même très manifestement infiltré.

étaient refoulés en haut par un épanchement séreux du péritoine et de la plèvre. — Le cœur, distendu par une énorme quantité de caillots, occupait une grande partie du côté gauche de la poitrine. Parmi les caillots du cœur, les uns, de couleur d'ambre, mous, gélatiniformes, s'étaient probablement formés dans les derniers moments de la vie; les autres, plus anciens, charnus comme ceux que l'on trouve dans des veines depuis long-temps oblitérées, s'écrasent à la manière de la fibrine concrète (quelques unes de ces dernières concrétions étaient entrelacées dans les colonnes charnues et leurs tendons).

Le péricarde adhérait de toutes parts au cœur par un tissu cellulaire lâche. A la surface de cet organe, on remarquait une très belle injection capillaire.

L'orifice aortique était considérablement rétréci. Les valvules aortiques, épaissies, réunies, confondues par leurs bords, formaient une cloison fibro-cartilagineuse, percée à son centre d'une fente en forme de boutonnière, pouvant à peine admettre le bout du petit doigt.

La valvule bicuspide était plus épaissie encore, plus dure que les valvules de l'aorte : elle était presque cartilagineuse, ainsi que les tendons dont elle est garnie. L'orifice auriculo-ventriculaire gauche était plus rétréci encore que l'orifice aortique.

Le ventricule et l'oreillette gauches étaient un peu hypertrophiés et dilatés. *La membrane interne de l'oreillette gauche était d'un blanc un peu mat, et paraissait très épaissie, ce qui tenait à la présence d'une fausse membrane organisée, épaisse, fibreuse, aréolée, qui la doublait en quelque sorte.*

Les cavités droites étaient un peu dilatées. En somme, le cœur, débarrassé de ses caillots, était d'un tiers environ plus volumineux qu'à l'état normal.

L'aorte, en général peu altérée, était cependant parsemée de plaques et de points jaunâtres. Sa membrane interne était blanche partout, excepté en un point peu

étendu, où l'on voyait une rougeur brunâtre, sans présence de vaisseaux capillaires.

Les grosses veines étaient distendues par une assez grande quantité de sang.

Les deux poumons, comprimés par l'épanchement séreux des plèvres, offraient un tissu dense et comme coriace: ils étaient gorgés d'une sérosité assez abondante.

2° *Org. dig, et annex.* — Il s'est écoulé de l'abdomen, énormément distendu, 12 à 15 pintes environ d'une sérosité citrine, mêlée de quelques lambeaux et flocons albumineux. Les viscères abdominaux étaient blancs et comme lavés. Le péritoine était tacheté de points noirs, épaissi, surtout dans la région du foie, où il offrait une consistance fibreuse. Ce dernier organe, petit, comprimé, comme *ratatiné*, présentait des granulations très grosses et brunes, comme si une certaine quantité de sang était infiltrée dans leur substance ou combinée avec elle. Le tissu de la rate était également très dense. Il en était de même du tissu des reins, dont le droit était très petit.

La membrane muqueuse de l'estomac était molle, grisâtre, cendrée, facile à enlever par le raclement. On y voyait une injection *mécanique* des veines et de leurs ramifications, et çà et là des plaques, des espèces d'*étoiles* d'un pointillé vif et rosé. L'estomac contenait une matière noirâtre, analogue à celle que la malade avait vomie.

Il s'en était échappé par les narines une petite quantité, phénomène dû à la compression exercée sur l'estomac et les autres viscères abdominaux par les parois abdominales distendues.

La membrane muqueuse des intestins n'a rien offert qu'une congestion sanguine *passive*.

OBSERVATION 132e.

Femme de 49 ans. — A la suite d'un rhumatisme articulaire aigu, palpitations, essoufflement, leuco-phlegmatie, ascite; double bruit de râpe dans la région précordiale, masquant complétement le claquement des cavités gauches, etc. — Mort. — Épaississement et endurcissement fibro-cartilagineux des valvules aortiques et de la valvule mitrale, avec rétrécissement des deux orifices auxquels elles sont adaptées; plaques blanchâtres sur le péricarde; hypertrophie générale du cœur, etc.

La nommée Mounier, âgée de 49 ans, mariée, d'une constitution de force moyenne, fut reçue à la Clinique (n° 12, salle Sainte-Madeleine), le 5 septembre 1835.

Il y a trois mois, la malade fut prise d'un rhumatisme articulaire occupant l'épaule, le coude, la main, le genou et le pied gauches. Au bout de quatre jours, elle entra à l'Hôtel-Dieu, salle Saint-Joseph, service de M. Piorry, où elle resta trois mois. Le lendemain de son entrée, les douleurs des membres gauches disparurent *comme pour se porter vers les articulations des membres du côté droit.* (*Elle a eu un vésicatoire volant sur le coude et le pied droit*; 10 *sangsues à l'anus, et elle a pris des bains.*)

Elle attribue son rhumatisme à l'influence d'alternatives de chaud et de froid.

Après sa sortie de l'Hôtel-Dieu, elle est restée dix jours chez elle sans rien faire, souffrant encore dans quelques articulations et se plaignant de palpitations. Rentrée à l'Hôtel-Dieu (service de M. Bally), elle y est restée un mois pour ses palpitations; elle n'avait plus alors de douleurs rhumatismales. Elle a pris de la digitale en potion, en lavement et en pilules.

Après sa seconde sortie de l'Hôtel-Dieu, elle est restée cinq à six jours chez elle et est venue ensuite à la Charité (le 5 septembre 1835). Les deux derniers doigts de la main droite étaient contracturés, et ne pouvaient être étendus (cette contracture des doigts était survenue pendant le dernier séjour de la malade à l'Hôtel-Dieu); elle avait des pal-

pitations très fortes, de l'essoufflement au moindre mouvement; la matité de la région précordiale occupait une surface beaucoup plus étendue qu'à l'état normal, et la main appliquée sur cette région sentait un frémissement vibratoire très distinct; un double bruit de soufflet, ou plutôt de râpe, masquait complétement le double claquement des cavités gauches, et s'entendait dans presque toute l'étendue de la poitrine; les veines jugulaires étaient gonflées; les douleurs rhumatismales avaient entièrement disparu.

Diagnostic. — *Endo-péricardite rhumatismale, suivie d'épaississement et d'induration des valvules gauches, avec rétrécissement des orifices correspondants. — Hypertrophie générale du cœur.*

Pendant plus d'un an que la malade est restée dans notre service, les signes indiqués plus haut ont été constatés presque chaque jour. Cependant, au bout de quelques mois, il survint une infiltration des membres inférieurs, une ascite, et malgré les moyens que nous employâmes, l'état de suffocation fit des progrès, en sorte que la malade expira le 22 octobre 1836. (*Une saignée le jour de l'entrée, les préparations de digitale, les boissons diurétiques, la paracentèse pratiquée quatre fois consécutives, un vésicatoire sur la région précordiale, tel fut le traitement mis en usage.*)

Autopsie cadavérique, 40 heures après la mort.

1° *Habit. extér.* — Infiltration générale des membres inférieurs. Face bouffie et violacée. Ventre distendu par de la sérosité. Les articulations des genoux n'ont présenté aucune altération notable.

2° *Org. digest. et annex.* — Quatre à cinq litres de sérosité claire, jaune ou citrine, dans la cavité du péritoine (des filaments blanchâtres et albumineux nageaient dans le liquide); canal intestinal revenu sur lui-même; foie arrondi, s'avançant dans la région épigastrique, adhérant par sa face inférieure au colon transverse, présentant des

fausses membranes blanchâtres à sa surface et un épaississement de sa membrane d'enveloppe; son tissu est un peu plus terme et plus jaune que dans l'état normal.

Épaississement fibro-cartilagineux de la capsule de la rate. Rien de bien notable pour les reins, qui sont fermes et petits.

3° *Org. circul. et resp.* — Le cœur, gorgé de caillots, est d'un volume double de l'état normal; il est dirigé très obliquement de haut en bas, et de droite à gauche, touchant par sa face inférieure la face supérieure du foie dont le diaphragme seul le séparait; un demi-verre environ de sérosité citrine foncée dans le péricarde et deux ou trois hydatides mobiles et pédiculées, adhérentes à la base de l'oreillette gauche.

Quelques plaques blanchâtres (trace d'ancienne péricardite) sur les deux feuillets du péricarde (surtout à gauche). Hypertrophié dans sa totalité, le cœur, nettoyé et dégagé du sang qu'il contenait, pèse 14 onces 7 gros (468 gram.); l'hypertrophie est accompagnée de la dilatation de toutes les cavités; épaississement fibreux sans insuffisance de la valvule tricuspide, et sans rétrécissement de l'orifice correspondant; léger épaississement des valvules sigmoïdes pulmonaires; épaississement et endurcissement fibro-cartilagineux des valvules sigmoïdes aortiques et de la valvule mitrale (leur épaisseur est au moins quintuplée), avec rétrécissement des deux orifices auxquels elles sont adaptées (ces deux orifices admettent à peine le bout du petit doigt). L'aorte ayant été fendue, on y verse de l'eau dont une partie pénètre dans le ventricule à travers la lumière lenticulaire que laissent entre elles les valvules aortiques rigides, tendino-cartilagineuses, ratatinées; leur rigidité plutôt que leur insuffisance proprement dite s'opposait à leur rapprochement complet après la mort; l'altération de la valvule mitrale s'étend à l'extrémité des colonnes charnues valvulaires; leurs tendons réunis, épaissis, forment une espèce

de réseau à mailles d'étendue variable, et ils sont raccourcis au point que les extrémités des colonnes touche presque aux lèvres de l'orifice : celui-ci représente une fente de 6 lignes (14 mill.) de diamètre ; ses lèvres sont polies, arrondies ; du côté de l'oreillette, cet orifice présente un aspect semblable à celui du museau de tanche ou de l'orifice anal fortement plissé ; épaississement de l'endocarde, surtout à gauche, dans toute l'oreillette et dans la portion du ventricule voisine de l'orifice aortique. La membrane interne de l'aorte et celle de l'artère pulmonaire sont blanches, tout-à-fait saines. — Le poumon droit est partout adhérent, et son tissu est friable, grenu, dans une sorte de semi-hépatisation. — Libre d'adhérences, le poumon gauche est souple et à peine engorgé dans quelques points. La membrane muqueuse des bronches offre une teinte d'un rouge violet,

OBSERVATION 133e (1).

Homme de 60 ans. — Diverses affections de poitrine, à la suite desquelles dyspnée habituelle, palpitations, hydropisies passives, etc. — Mort un an après l'apparition des premières palpitations. — Cartilaginisation des valvules tricuspide et mitrale, avec rétrécissement des orifices auxquels elles sont adaptées ; adhérences anciennes dans les deux côtés de la poitrine.

« Un palefrenier, âgé de 60 ans, avait, dans le cours de » sa vie, été sujet à diverses affections de poitrine. Quand il » se rendit à l'hospice de Clinique interne, il était enrhumé » depuis plus d'un an, et depuis ce temps aussi il ressen- » tait des palpitations dans la région du cœur, qui, d'ail- » leurs, ne résonnait pas par la percussion... Les princi- » paux symptômes étaient le gonflement et la couleur » violette de la face, des lèvres et du cou, et une gêne ex- » trême dans la respiration ; les battements du cœur, très » étendus, se faisaient avec quelque irrégularité ; le pouls » était irrégulier, ET POINT ISOCHRONE AUX BATTEMENTS DU

(1) Extraite de l'*Essai sur les maladies organiques du cœur*, par Corvisart ; (observ. 30, page 210).

» cœur. Les idées du malade se brouillèrent bientôt; il » survint peu de temps après un assoupissement léthargi- » que, et le malade mourut le 3e jour de son entrée à l'hô- » pital, un an après l'apparition des premières palpitations.

» A l'ouverture du cadavre, la face était d'une couleur » violette, noirâtre.—Les poumons volumineux adhéraient » de toutes parts à la face interne des parois de la poitrine.— » Le cœur avait un très grand volume, qui tenait particu- » lièrement à l'ampliation de l'oreillette droite. — *Les » valvules tricuspide et mitrale étaient cartilagineuses, surtout » à leur base, ce qui rétrécissait le diamètre de l'un et de l'autre » orifice.* — Le péricarde contenait une certaine quantité de » sérosité.

» L'aorte, dilatée, présentait sur sa membrane interne » quelques points d'ossification. »

OBSERVATION 134e (1).

Femme de 30 ans.— Palpitations, étouffement, hydropisies passives.—Mort. — Épaississement cartilagineux et osseux des valvules tricuspide, mitrale et aortiques, avec rétrécissement des orifices auxquels ces valvules sont adaptées. — Érosion du péricarde qui recouvre l'oreillette droite (16 onc. (500 gram.) de sérosité dans la cavité péricardique). — Hypertrophie et dilatation du cœur.

Germaine Mesnier, âgée de 30 ans, avait joui dans son enfance d'une assez bonne santé, si ce n'est qu'elle avait toujours eu la respiration courte. Réglée à 17 ans, elle avait commencé, deux ans auparavant, à éprouver quelques palpitations. Les battements du cœur augmentaient à l'approche de l'époque menstruelle, diminuaient quand le flux avait lieu, et conservaient leur violence s'il manquait. Les affections morales et le moindre exercice excitaient les palpitations : à l'âge de 28 ans, elles devinrent habituellement plus violentes. Quand leur intensité semblait extrême,

(1) Cette observation est de Bertin, et a été publiée dans le *Traité des maladies du cœur et des gros vaisseaux*, de 1824 (page 193).

cette malade provoquait des nausées et des vomissements par l'introduction des doigts dans la bouche, et se sentait alors soulagée. Avant d'avoir imaginé ce moyen, ses souffrances se prolongeaient souvent pendant toute la journée, ou du moins elle n'éprouvait de soulagement que lorsqu'à force de malaises et d'anxiétés il survenait des vomissements spontanés.

Tel était l'état de cette femme à son entrée à l'hôpital Cochin, le 20 septembre 1814. Depuis cette époque jusqu'au 25 janvier suivant, on la mit à l'usage des antispasmodiques, de la digitale pourprée, sous différentes formes; on fit appliquer des sangsues au siége, et pratiquer quelques saignées du bras, qui ne procurèrent qu'une amélioration momentanée. Les palpitations, sans être plus fortes, devinrent bientôt plus fréquentes; la toux devint habituelle, et l'infiltration des jambes qui avait disparu peu de temps après l'entrée, par l'emploi des préparations scillitiques, se renouvela.

Le 10 février, tous les symptômes avaient augmenté d'intensité. La respiration était beaucoup plus embarrassée et même sifflante; des palpitations très violentes se faisaient sentir dans toute l'étendue de la région antérieure gauche du thorax : elles devenaient insupportables quand la tête était un peu basse, en sorte que la malade était obligée de rester constamment assise dans son lit. La face, qui jusque là avait été dans un état à peu près naturel, devint pâle et bouffie. La poitrine résonnait assez bien en arrière et à gauche ; elle rendait un son mat à la partie antérieure et droite, un peu obscur à la région du cœur. Les battements du cœur, que l'oreille approchée de la poitrine entendait très distinctement, redoublaient tous les soirs, et, pendant cette sorte de paroxysme régulier, ils étaient si violents, qu'ils soulevaient les vêtements, et pouvaient même se faire entendre à une certaine distance.

Le pouls était ordinairement fréquent, petit, très irré-

gulier, et sans harmonie avec les battements du cœur.

Bientôt, à chaque pas que la malade essayait de faire, elle éprouvait des étouffements qui lui faisaient craindre la mort.

Le ventre devint volumineux, dur et fluctuant; les urines étaient épaisses, rouges et peu abondantes.

Des réveils en sursaut troublaient très fréquemment le sommeil.

Le 1er mars, étouffement continuel, respiration courte, précipitée; battements du cœur inégaux, variables, généralement assez forts; pouls petit, faible, puis insensible, rougeur vineuse et comme enluminée de la face; infiltration énorme, suppression des urines.

Enfin, cette malheureuse femme est obligée de rester jour et nuit dans un fauteuil, tourmentée par des angoisses insupportables, au milieu desquelles elle succombe le 25 mars 1815.

Autopsie cadavérique. — Les deux cavités de la plèvre sont pleines d'une sérosité citrine, et le péricarde contient environ 16 onces (500 gram.) d'un liquide semblable. Le cœur est beaucoup plus volumineux que dans l'état ordinaire; la portion de la membrane séreuse qui recouvre l'oreillette droite offre çà et là quelques points d'érosion. Cette oreillette, à sa partie inférieure, est trois fois plus grande que dans l'état naturel; son tissu présente un épaississement considérable, véritable hypertrophie musculaire. Les fibres sont tellement prononcées, qu'elles forment des faisceaux semblables aux colonnes ventriculaires. Les valvules tricuspides sont dures, épaisses, réunies par leurs bords et forment une espèce de cloison cartilagineuse, percée dans son milieu d'un trou dans lequel on peut à peine introduire le bout du petit doigt.

Le ventricule droit ne présente aucune particularité notable. — Les valvules de l'artère pulmonaire n'offrent également rien de remarquable.

L'orifice auriculo-ventriculaire gauche a subi un rétrécissement considérable ; ses valvules forment un bourrelet très saillant, dont les côtés, rapprochés et comme continus, ne laissent entre eux qu'une ouverture très étroite, ou plutôt une espèce de fente transversale. Ce bourrelet, dont la saillie répondait du côté de l'oreillette, avait, dans quelques points de son étendue, environ 4 lignes (9 mill.) d'épaisseur; son tissu, d'une nature fibro-cartilagineuse, offrait divers points d'ossification. La transformation fibro-cartilagineuse n'avait envahi qu'à peu près la moitié de la valvule ; et tandis que les mouvements de cette portion étaient presque nuls, la base paraissait aussi flexible que dans l'état sain.

Le ventricule gauche avait sa capacité naturelle ; mais ses parois étaient évidemment hypertrophiées : elles avaient, dans la majeure partie de leur étendue, plus d'un pouce (28 mill.) d'épaisseur.

Le calibre de l'aorte était rétréci; ses valvules étaient épaisses, dures, cartilagineuses, inflexibles, et formaient par leur réunion réciproque une espèce d'anneau irrégulier, dont le diamètre était d'environ 3 lignes (7 mill.).

DEUXIÈME SECTION.

HISTOIRE GÉNÉRALE DE L'ENDOCARDITE OU INFLAMMATION DE LA MEMBRANE INTERNE DU COEUR EN GÉNÉRAL ET DES VALVULES EN PARTICULIER (CARDIVALVULITE), ET DE SES SUITES.

ARTICLE PREMIER.

DESCRIPTION ET APPRÉCIATION DES CARACTÈRES ANATOMIQUES DE L'ENDOCARDITE.

Essentiellement les mêmes que ceux de la péricardite, les caractères anatomiques de l'endocardite offrent cependant des particularités très notables, dont les unes tiennent à la structure physique, mécanique, des parties sur lesquelles l'endocarde se déploie, et dont les autres proviennent

de la présence du sang qui circule incessamment à travers les cavités que cette membrane tapisse.

Il est de la plus haute importance de bien connaître les caractères anatomiques propres à chacune des périodes de l'endocardite, si l'on veut comprendre d'une manière claire et précise les principaux symptômes qu'elle présente dans son cours. Or, pour avoir une idée aussi complète que possible de ces caractères, il faut étudier successivement les altérations du tissu séro-fibreux lui-même, les produits dont le travail inflammatoire provoque la sécrétion, et l'état du sang que contiennent les cavités du cœur. Après avoir ainsi considéré sous tous leurs rapports les lésions anatomiques dont l'endocardite peut être la source, nous aurons soin de les rapprocher de celles que l'on voit se manifester à la suite des inflammations d'autres organes, et nous répondrons aux objections qui nous ont été faites sur notre manière de concevoir l'origine *de la plupart* des lésions dites organiques du cœur.

§ Ier. Description des altérations ou caractères anatomiques.

I. *Première période de l'endocardite, ou période de congestion sanguine, de ramollissement, d'ulcération, de sécrétion purulente ou pseudo-membraneuse et de formation de concrétions sanguines dans les cavités du cœur.*

1° La *rougeur* de l'endocarde est un des caractères anatomiques dont l'étude doit nous occuper en premier lieu. Cette rougeur a été notée chez presque tous les sujets dont les observations sont rapportées dans notre première catégorie. L'absence de cette rougeur chez quelques uns de nos malades n'a rien qui doive nous étonner; on sait, en effet, que, dans les cas où une inflammation membraneuse se termine rapidement par la mort, il peut arriver qu'on ne rencontre aucune rougeur sur le cadavre, bien que cette rougeur eût existé pendant la vie. Aux innombrables faits

de ce genre déjà observés, ajoutons ici notre observation 5e, dans laquelle une vive rougeur érysipélateuse fut remplacée sur le cadavre par une pâleur semblable à celle des parties de la peau qui n'avaient point été enflammées.

Toutefois, dans l'immense majorité des cas, l'endocardite aiguë laisse à sa suite une rougeur plus ou moins vive; cette couleur est tantôt rosée et tantôt écarlate, tantôt d'une teinte violette, ponceau ou même brunâtre. Elle est partielle ou générale : elle occupe assez souvent les valvules seulement; et presque constamment, quand elle règne sur toute l'étendue de l'endocarde, elle a son maximum d'intensité sur la portion valvulaire de cette membrane. Ordinairement aussi la rougeur est d'une nuance plus foncée dans les cavités droites que dans les gauches, ce qui tient probablement, du moins en partie, à ce que le sang qui circule à travers les premières est moins vermeil et moins rutilant que celui qui circule à travers les secondes. Quoi qu'il en soit, cette rougeur n'est point due à une injection capillaire, mais bien à une sorte de *teinture* sanguine de la membrane interne du cœur. Elle ne pénètre pas ordinairement au-dessous de celle-ci ; elle ne disparaît pas par le lavage, mais elle ne résiste pas à une macération suffisamment prolongée (1).

La *nature* de la rougeur de la membrane interne du cœur et des vaisseaux a été, dans ces derniers temps, l'objet de nombreuses discussions. Dans la première édition du *Traité de l'Auscultation médiate*, Laënnec pensait que la teinte écarlate pouvait indiquer une inflammation ; mais il comparait la coloration violette à la *lividité cadavérique*. Dans la

(1) M. le docteur Cas. Broussais, qui a fait d'intéressantes recherches sur les rougeurs du système vasculaire, professe que la rougeur *inflammatoire* diffère de la rougeur *cadavérique*, en ce que celle-ci disparaît par la macération dans l'eau, ce qui n'a pas lieu pour l'autre. Sous ce point de vue, nos expériences ne sont pas entièrement d'accord avec celles de notre honorable confrère. Nous nous proposons de les répéter encore.

seconde édition de cet ouvrage, il paraît mettre en doute la nature inflammatoire de la rougeur écarlate elle-même : « Frappé de la coïncidence des deux sortes de rougeur du » cœur avec une altération manifeste du sang et un com- » mencement de décomposition du cadavre, je commençai, » il y a environ quatre ans, dit Laënnec, à *douter* que, dans » aucun cas, les rougeurs que je viens de décrire, lors- » qu'elles existent seules, fussent autre chose qu'une imbi- » bition cadavérique du sang. »

Il est difficile de faire plus de recherches que je n'en ai fait pour résoudre le problème d'anatomie pathologique dont il s'agit ici. Or, il résulte de ces recherches qu'il est réellement des rougeurs de la membrane interne du cœur qu'on ne peut s'empêcher de considérer comme un des effets de l'inflammation de cette membrane. Je me suis convaincu, d'un autre côté, par un très grand nombre de faits, que certaines rougeurs du cœur et des vaisseaux ne sont autre chose qu'une imbibition purement cadavérique, et j'ai reconnu, avec un grand nombre d'autres observateurs, que ces dernières rougeurs sont à peu près constantes chez les individus que l'on ouvre à une époque où la putréfaction du cadavre est déjà plus ou moins avancée, surtout lorsque ces individus ont succombé à une maladie qui a été accompagnée de phénomènes putrides ou typhoïdes, cas dans lequel le sang présente une liquidité plus grande qu'à l'état normal, ce qui le rend plus propre à *imbiber* la membrane interne du système vasculaire.

Je ne crois pas qu'il soit possible de décider à la simple inspection, ni par le lavage et la macération elle-même, si une rougeur donnée de la membrane interne du cœur est l'effet d'une inflammation ou d'une imbibition cadavérique. Il faut donc chercher ailleurs les moyens de résoudre la grave question que nous examinons. A mon avis, on peut regarder comme étant de nature inflammatoire une rougeur de la membrane interne du cœur, existant chez

un individu dont le cadavre a été ouvert avant qu'il ne se fût manifesté aucune trace de décomposition, et qui, pendant la vie, avait présenté les symptômes que nous assignerons dans l'article suivant à l'inflammation de la membrane interne du cœur. Mais la nature inflammatoire de la rougeur sera plus évidente encore, si aux circonstances que nous venons de signaler se trouvent réunies les conditions suivantes : 1° le gonflement, l'épaississement, le boursouflement des parties qu'occupe la rougeur; 2° la présence d'une certaine quantité de pus, de matière pseudo-membraneuse, ou même de ces caillots adhérents, décolorés, semblables à la couenne inflammatoire du sang, ou à des pelotons fibro-albumineux; 3° la coïncidence d'une semblable rougeur dans les vaisseaux dont on a constaté positivement l'inflammation avant la mort des sujets.

Les observations que nous avons rapportées dans notre première catégorie réunissant toutes ces conditions, ou du moins la plupart d'entre elles, la rougeur que nous avons rencontrée sur la membrane interne du cœur doit donc être attribuée à un état inflammatoire.

Je prie le lecteur de ne pas oublier qu'en enflammant artificiellement, soit par des injections irritantes, comme nous l'avons fait, soit d'une autre manière, la membrane interne du cœur ou des vaisseaux chez les animaux, on produit une rougeur semblable à celle que nous avons décrite ci-dessus (1).

Au reste, on ne saurait trop le répéter, l'existence d'une inflammation quelconque, et celle surtout d'un organe profondément situé, se démontre autrement que par une simple rougeur.

2° Un notable *épaississement* de la membrane interne du cœur accompagne assez souvent la rougeur inflammatoire

(1) Voyez ces expériences dans le *Traité cliniq. et expérim. des fièvres dites essent.* Paris, 1826, in-8°.

dont nous venons de parler, lorsque l'endocardite a duré pendant un certain temps, huit, douze, quinze, vingt jours, et même plus, par exemple. Toutefois, cet épaississement n'existe ordinairement d'une manière bien tranchée que sur les valvules, là où la membrane est en quelque sorte double et fortifiée par un tissu fibreux. Le boursouflement fongueux de ces valvules a été constaté chez plusieurs des sujets dont nous avons rapporté l'observation.

3° Le *ramollissement* de la membrane interne du cœur n'est pas toujours très évident dans la période que nous étudions ici. Il m'a semblé néanmoins que cette membrane se rompait avec plus de facilité qu'à l'état sain. En même temps, sa surface libre était un peu moins polie qu'elle ne l'est normalement, et plus ou moins ridée. Le tissu cellulaire sous-jacent à l'endocarde paraît aussi, dans ce cas, avoir perdu de sa force de cohésion, ou être devenu fragile; et de là une plus grande facilité à détacher l'endocarde.

On observe quelquefois dans la période aiguë de l'endocardite des érosions ou des ulcérations commençantes de la face interne du cœur, ou des valvules elles-mêmes (obs. 70). Ces ulcérations peuvent devenir le point de départ de ces perforations des parois du cœur, des valvules, ou de la cloison inter-ventriculaire et inter-auriculaire, dont nous avons rapporté des exemples dans la première section de ce chapitre (obs. 46, 60, 64).

4° Une *sécrétion purulente ou pseudo-membraneuse* a certainement lieu dans l'endocardite; mais on conçoit qu'il est souvent bien difficile d'en prouver directement l'existence. En effet, telle est la rapidité et la force du courant sanguin à travers les cavités du cœur, que le produit sécrété peu à peu par l'endocarde enflammé doit être incessamment balayé par ce courant. Il est néanmoins quelques cas où une quantité médiocre de véritable pus ou de matière pseudo-membraneuse se rencontre à la suite d'une endocardite aiguë. Le pus est quelquefois caché au centre d'un caillot ou bien

retenu dans les mailles que forment les colonnes charnues. Il en est de même de la matière pseudo-membraneuse. Celle-ci, douée d'une grande ténacité, se colle en quelque sorte solidement aux parties sur lesquelles elle est déposée, et on en trouve assez souvent des portions à la surface des valvules, sur leurs bords libres, sur leurs tendons, où elle se présente quelquefois sous forme de granulations, de globules de consistance d'albumine ou de fibrine à demi concrète, formant des masses plus ou moins volumineuses, disposées en grappes, en choux-fleurs, ainsi que nous en avons rapporté plusieurs exemples (obs. 45, 46, 48, 49, 60, 61, 62, 63, 64, etc.). Dans certains cas, il est vrai, on peut prendre pour une production pseudo-membraneuse une simple concrétion sanguine décolorée, adhérente, élastique. L'erreur est d'autant plus facile que les pseudo-membranes sont principalement formées elles-mêmes de fibrine à l'état concret, et cette erreur est au fond assez peu importante (1).

(1) Quelques unes des observations de notre première catégorie sont des exemples du genre d'altération que nous signalons ici.

Chez un individu attaqué de RÉTRÉCISSEMENT DE LA VALVULE MITRALE, Laënnec *a trouvé 1 pouce (28 mill.) carré de la surface de l'oreillette gauche couvert par une fausse membrane aussi consistante que les polypes les plus fermes, très adhérente, épaisse d'une ligne (2 mill.), lisse et continue à sa surface adhérente; présentant au contraire à sa face libre une multitude de petites lames aplaties ou cuboïdes, longues au plus d'une 1/2 lig. (1 mill.). Toute l'épaisseur de cette concrétion était fortement et également teinte de sang d'un rouge foncé.*

Il n'est pas inutile de rappeler ici ce cas curieux du cœur d'un mouton, dans les cavités duquel je rencontrai une légère couche d'un véritable pus (il existait en même temps des traces de péricardite).

Comme dans des cas où l'on a trouvé du pus dans les cavités du cœur, il existait aussi du pus dans les veines, soit consécutivement à une phlébite, soit par l'effet d'une simple résorption purulente; on pourrait soutenir, à la rigueur, que le pus trouvé dans le cœur n'y avait pas été formé, mais bien transporté. Néanmoins, dans les cas où le cœur présente d'indubitables traces d'inflammation, on ne voit pas pourquoi l'on préférerait l'hypothèse assez contestable d'un simple transport du pus à celle de la formation de ce liquide au sein du cœur lui-même.

5° Une endocardite sur-aiguë peut-elle se terminer par gangrène ? En réfléchissant à l'extrême rareté d'une telle terminaison pour l'inflammation des membranes, qui, comme l'endocarde, sont de nature séreuse, on est assez porté à résoudre cette question par la négative. Cependant, j'ai recueilli quatre ou cinq cas dans lesquels j'ai été tenté de croire que c'était à une inflammation interne du cœur, fort analogue à certaines phlegmasies gangréneuses, qu'il fallait attribuer la terminaison très rapidement funeste qui avait eu lieu. Les observations 29 et 78 me paraissent appartenir à cette catégorie de faits. Le sujet de l'observation 78 était, d'ailleurs, atteint d'une phlegmasie gangréneuse extérieure. Le sujet de l'autre observation (29) éprouve tout-à-coup une fièvre des plus violentes. On le gorge de vin chaud, et bientôt on est obligé de le transporter à l'hôpital. Les battements du cœur et du pouls sont d'une telle fréquence, qu'on peut à peine les compter (ils sont en même temps inégaux, irréguliers, intermittents); la fièvre est accompagnée d'une grande prostration, d'un appareil typhoïde très prononcé. Une saignée est pratiquée, et le sang se prend en une masse molle, sorte de magma analogue par sa consistance à de la bouillie ou à de la lie de vin; enfin le malade succombe 48 heures environ après son entrée. On l'ouvre moins de 24 heures après la mort, et l'on trouve dans les cavités droites du cœur, en même temps qu'une rougeur de la membrane interne, un sang tellement altéré, qu'il est mêlé de bulles d'air comme dans la décomposition putride, etc., etc. Sans doute, la première idée qui se présente à l'esprit dans des cas pareils, c'est que les traces de décomposition sont purement cadavériques. Je me demande cependant pourquoi un pareil état du cœur et du sang qu'il contient est si rare dans des circonstances tout-à-fait semblables à celles où se trouvait notre malade, celle d'endocardite *gangréneuse* exceptée. Pourquoi cette fièvre violente, ce pouls et ces battements du cœur iné-

gaux, intermittents, précipités; pourquoi cette liquidité, cette sorte de dissolution du sang observée pendant la vie, si les altérations rencontrées après la mort sont purement cadavériques? Voilà des doutes que je soumets au jugement éclairé des bons observateurs. Oui, je le reconnais autant que qui ce soit, gardons-nous bien de prendre pour des traces et des effets de maladie, des altérations vraiment cadavériques; mais n'allons pas, par une erreur opposée et non moins grave, attribuer à la seule décomposition cadavérique des lésions qu'une maladie aurait pu déterminer. L'observation 87, recueillie par mon compatriote et ami M. le docteur Gigon, d'Angoulême, paraît plus probante qu'aucune de celles jusqu'ici publiées.

Pour en finir avec la question de l'endocardite gangréneuse ou *maligne*, comme l'auraient dit les anciens, je pense que c'est un sujet à revoir et qui mérite de sérieuses recherches.

6° Nous venons de passer en revue les principales lésions que présente l'endocarde enflammé, sous le double point de vue de sa structure et du produit de la fonction sécrétoire dont il est l'organe. Il ne nous reste plus qu'à faire connaître les lésions que l'on rencontre dans le sang que contiennent les cavités du cœur. Or, il résulte des nombreuses observations d'endocardite aiguë consignées dans notre première catégorie, que cette phlegmasie entraîne communément à sa suite la coagulation d'une plus ou moins grande quantité du sang qui circule à travers les cavités du cœur. Sous ce rapport, l'endocardite se comporte de la même manière que l'artérite et la phlébite. Les concrétions sanguines formées sous l'influence d'une endocardite aiguë ne sauraient être confondues avec les caillots ordinaires que l'on rencontre dans le cœur, avec ceux surtout qui ne se sont développés qu'après la mort. Les concrétions consécutives à l'endocardite aiguë sont blanches, décolorées, élastiques, glutineuses, adhérentes aux parois du cœur, entortillées autour des tendons

valvulaires et des colonnes charnues. Elles sont en quelque sorte à demi organisées, et, comme nous l'avons déjà dit, fort analogues soit à la couenne inflammatoire du sang, soit aux pseudo-membranes elles-mêmes; quelques unes offrent parfois des points ou des lignes rouges, qui ne sont réellement autre chose que des rudiments de vaisseaux. (Voy. les obs. 1re, 5, 7, 8, 9, 10, 11, 14, 15, 67, 68, 69, 70, 75, 76, 77, etc.)

Les concrétions que nous examinons diffèrent beaucoup sous le rapport du volume et de la configuration. Elles se prolongent assez ordinairement dans les gros vaisseaux. Toutes choses égales d'ailleurs, elles sont plus volumineuses, plus abondantes dans les cavités droites du cœur que dans les cavités gauches. Leur maximum d'adhérence se rencontre, en général, vers le bord libre des valvules, où l'on en trouve encore quelques fragments après des lavages réitérés. (Il me paraît prouvé par des faits nombreux que ces petites masses fibrineuses peuvent s'organiser et se transformer en végétations ou granulations.)

II. *Seconde période de l'endocardite, c'est-à-dire période d'épaississement hypertrophique des tissus, et d'organisation des produits sécrétés ou d'une portion des concrétions fibrineuses, avec ou sans adhérences anormales à l'intérieur du cœur.*

Lorsque l'endocardite ne se termine pas par une prompte résolution, qu'elle se prolonge pendant un temps assez considérable (15, 20, 30 jours ou même plus), les tissus enflammés s'épaississent plus ou moins, et la partie plastique des produits anormalement sécrétés par ces tissus passe de l'état amorphe à l'état d'organisation. Alors, suivant les accidents de position, de configuration et de composition de la matière organisable, on rencontre soit des végétations ou des granulations, soit des adhérences cellulo-

fibreuses, soit des couches fibreuses ou séro-fibreuses, etc. (Voyez les 22 observations particulières de la deuxième catégorie, depuis la 88e jusqu'à la 105e.)

1° Les végétations ou granulations affectent une remarquable prédilection pour les valvules et se plaisent particulièrement sur leur bord libre. Toutefois, on en trouve aussi dans quelques cas à la surface interne des cavités du cœur et spécialement des oreillettes (l'observation 47e du *Traité de l'auscultation médiate* en offre un exemple remarquable). Elles ont été partagées en deux espèces par Laënnec, savoir : les végétations *globuleuses* et les végétations *verruqueuses*. Les premières nous paraissent pouvoir être plus exactement désignées sous le nom de végétations ou granulations *albumineuses* ou *fibrineuses*. L'expression de *verruqueuses* est assez heureusement choisie, car les végétations ou excroissances auxquelles elle s'applique ressemblent beaucoup aux *verrues*, ainsi qu'à ces productions anormales des organes génitaux connues sous le nom de *crêtes de coq* ou de *dindon*. On peut aussi les désigner sous la dénomination de végétations ou excroissances *cornées*, *cartilagineuses*.

Ces deux espèces de végétations, de granulations ou d'excroissances, sont-elles d'une nature essentiellement différente ou ne constituent-elles que deux états d'une seule et même production accidentelle ? Les unes proviendraient-elles de l'organisation d'une portion de fibrine concrétée, les autres de l'organisation d'une véritable exsudation pseudo-membraneuse ? Avant de remonter à leur mode de génération, commençons par les décrire avec quelque détail.

Les végétations *albumineuses* ou *fibrineuses* (globuleuses de Laënnec) sont molles, faciles à écraser, comme de l'albumine concrète ou un fragment de pseudo-membrane fibrineuse à demi organisée. Elles se détachent par une traction assez légère. Leur couleur est d'un blanc grisâtre ou jaunâtre, mêlé quelquefois d'une teinte rosée ou tout-

à-fait rouge. Ces granulations m'ont paru avoir une grande analogie avec celles que l'on trouve quelquefois à la surface de la plèvre, du péricarde ou du péritoine chroniquement enflammés : la ressemblance est même si frappante, qu'on aurait bien de la peine à les en distinguer, comme je m'en suis assuré en comparant des granulations de la plèvre et du péricarde avec des végétations valvulaires, rencontrées les unes et les autres sur le même sujet.

Les végétations *verruqueuses*, très analogues aux poireaux vénériens, contractent avec les parties sur lesquelles elles sont implantées une telle adhérence, s'y enracinent, s'y *greffent* avec tant de force, qu'elles font pour ainsi dire corps avec elles. Le tissu de ces végétations est comme corné ; il crie sous l'instrument qui le divise, à l'instar d'un fibro-cartilage.

Le nombre des végétations, soit albumineuses, soit verruqueuses, est très variable ; il en est de même de leur grosseur et de leur configuration. Les unes n'ont que la grosseur d'un grain de millet, les autres égalent le volume d'un grain de chènevis ou d'un petit pois. Elles sont quelquefois isolées, éparpillées, *discrètes* pour ainsi dire, tandis que d'autres fois elles sont réunies en groupes, *confluentes*, racémifiées et disposées entre elles de manière à imiter de véritables choux-fleurs. Leur forme est souvent arrondie, sphérique ; mais elle est aussi quelquefois allongée, cylindrique ou aplatie. Leur surface est tantôt lisse, polie, tantôt inégale et rugueuse.

Il est rare que les végétations des valvules ou des parois internes du cœur existent seules : le plus ordinairement, comme l'attestent les observations que nous avons rapportées, elles sont accompagnées d'une induration fibro-cartilagineuse ou calcaire des valvules. Quoi qu'il en soit, lorsqu'elles sont très multipliées, confluentes, groupées en choux-fleurs, elles donnent lieu à un rétrécissement des orifices auxquels sont adaptées les valvules qu'elles surchargent et dont elles gênent les mouvements : l'existence de

cette espèce particulière de rétrécissement est une circonstance importante à noter. (*Voyez* les observ. 95, 96, 97, 98, 99, 100, 101, 102, 103.)

Revenons maintenant au mode de production ou à la pathogénie de ces végétations. « Il paraît indubitable à Laënnec qu'elles ne sont autre chose que de petites concrétions » polypiformes ou fibrineuses qui, formées à l'occasion de » quelque trouble dans la circulation, s'organisent par un » travail d'absorption et de nutrition analogue à celui qui » convertit les fausses membranes albumineuses en mem- » branes accidentelles ou en tissu cellulaire. » Laënnec ajoute que *d'après la position même des végétations verruqueuses sur les bords des valvules et le long des tendons des piliers, il lui semble qu'il y a une sorte d'analogie entre elles et les cristallisations qui se forment le long de fils ou de rameaux tendus dans une liqueur chargée d'une solution saline.* Cette comparaison nous paraît fort ingénieuse, et nous ne contestons pas que la fibrine déposée à la surface ou sur le bord des valvules ne puisse s'organiser en végétations. Mais ce n'est pas là une raison de nier le rôle que joue l'endocardite dans la production de ces végétations; car, comme nous l'avons démontré par les faits les plus positifs, cette phlegmasie détermine elle-même la formation de concrétions fibrineuses organisables (1). C'est donc à tort que Laënnec combat notre opinion, en disant que « si l'inflammation » de la membrane interne du cœur était la cause efficiente » des végétations dont il s'agit, elles auraient pour matrice » et pour point de réunion commun une fausse membrane » étendue comme une couche sur les valvules, ce qui n'est » pas. »

(1) Nous avons indiqué tout-à-l'heure une comparaison employée par Laënnec pour expliquer la formation des végétations fibrineuses; ne pourrait-on pas dire aussi que, dans le cas d'endocardite, la fibrine du sang ayant une tendance à se coaguler, peut se déposer sur les cordons et les lames valvulaires, agités de mouvements alternatifs, comme elle se dépose sur les verges avec lesquelles on bat le sang?

Que si nous admettons que la fibrine, solidifiée sous l'influence d'une endocardite, ou sous toute autre influence, peut se transformer en végétations, assurément il nous sera bien permis d'admettre aussi que la matière pseudo-membraneuse, sécrétée par l'endocarde enflammé, peut, comme la fibrine elle-même, dont elle n'est réellement qu'une modification, se disposer de manière à constituer de petites masses arrondies qui s'organiseront peu à peu en végétations. Une telle doctrine est d'autant plus légitime, que des végétations, tout-à-fait semblables à celles de la membrane séreuse de l'intérieur du cœur, se développent à la surface de la membrane séreuse de l'extérieur du même organe, comme aussi à la surface de la plèvre et du péritoine, dans certains cas d'inflammation pseudo-membraneuse chronique de ces membranes. Or, dans ces cas, on ne saurait attribuer à l'organisation de concrétions polypiformes les végétations observées.

Mais, encore une fois, en supposant que les végétations de la membrane interne du cœur prissent toujours naissance au sein d'une concrétion polypiforme, nous n'en serions pas moins autorisé à les placer parmi les effets ou les accidents de l'endocardite, puisque, de l'aveu de Laënnec lui-même, il est des concrétions sanguines qui sont dues à l'inflammation (ouv. cit., tom. II, pag. 618). Resterait seulement alors à déterminer dans quels cas les concrétions polypiformes d'où seraient nées les végétations auraient été réellement consécutives à une endocardite générale ou partielle. Or, nous nous sommes appliqué à ne rapporter que des cas de végétations coïncidant avec des traces incontestables d'une ancienne endocardite.

2° Les *adhérences* variées que l'endocardite peut entraîner à sa suite n'avaient encore été signalées par aucun des auteurs de *Traités sur les maladies du cœur*. J'ai consigné dans cet ouvrage cinq exemples d'adhérences des valvules aux parois du cœur (obs. 88, 89, 90, 91 et 92). On conçoit facile-

ment, au reste, pourquoi les adhérences sont moins communes dans l'endocardite que dans l'inflammation des autres membranes séreuses. Le torrent sanguin qui coule à travers les cavités du cœur, les mouvements des valvules, sont des obstacles puissants à la formation de l'accident qui nous occupe. Toutefois, malgré ces obstacles, il s'opère quelquefois des adhérences, et, circonstance qu'il était facile de prévoir, ces adhérences ne s'établissent que dans les points où les obstacles indiqués sont en quelque sorte à leur minimum. C'est ainsi que nous les avons rencontrées entre les lames les moins mobiles des valvules et la paroi correspondante des ventricules.

Ces adhérences sont, en général, très serrées. Les cas que nous avons cités en font connaître les principales dispositions. De telles adhérences apportent un trouble inévitable à la circulation, puisqu'elles ne permettent pas aux valvules de fermer complétement l'orifice auquel elles sont adaptées.

Il est une autre espèce d'adhérences des valvules bien plus commune que la précédente, je veux parler de celle qui s'établit entre les tendons valvulaires, ainsi qu'entre les bords opposés des lames valvulaires elles-mêmes dans certains cas de rétrécissement des orifices, que nous décrirons plus bas.

C'est vers les angles que s'opère cette dernière espèce d'adhérence, qui rappelle, jusqu'à un certain point, celle qui, dans quelques ophthalmies, s'établit entre les bords opposés des paupières.

3° A la suite des adhérences variées de l'endocarde, il faut placer les fausses membranes organisées qui tapissent une étendue plus ou moins considérable de sa surface. Il en est qui se déploient sur l'aire presque entière d'une des cavités du cœur. On peut même trouver plusieurs couches ainsi organisées les unes au-dessus des autres.

Au lieu de fausses membranes aussi étendues que les

précédentes, on en trouve le plus souvent qui n'ont guère que 4, 5 ou 6 lignes (9, 11 ou 14 mill.) de diamètre, et que je désigne sous le nom de *taies* ou de *taches* de l'endocarde. Elles sont tout-à-fait semblables aux *taches* laiteuses du péricarde ou bien encore à certaines *taies* de la cornée, et de là le nom que j'ai cru devoir leur donner. On les enlève assez facilement avec la pince, et au-dessous d'elles on trouve l'endocarde intact ou seulement un peu plus opaque qu'à l'état normal.

4° Dans un très grand nombre de cas, l'épaississement de la membrane interne du cœur est dû à la présence des fausses membranes organisées dont il vient d'être question. Toutefois, il est d'autres cas où l'endocarde est réellement épaissi pour son propre compte, hypertrophié, et alors il a perdu de sa transparence, en même temps que sa surface est devenue moins polie, comme ridée, inégale et un peu villeuse. L'épaississement hypertrophique dont nous parlons s'étend au tissu fibreux, ainsi qu'au tissu cellulaire sous-endocardique. J'ai rencontré très souvent l'hypertrophie des valvules et de la zone tendineuse où s'insère leur bord adhérent ainsi que des tendons valvulaires (cet ouvrage contient plus de trente observations de ce genre). La valvule bicuspide est surtout sujette à cette hypertrophie consécutive; et s'il s'y joint un léger rétrécissement de la circonférence de l'orifice, on voit du côté de l'oreillette un froncement du bord adhérent de la valvule, disposition sur laquelle nous reviendrons plus loin.

III. *Troisième période, ou période d'induration fibro-cartilagineuse, cartilagineuse, osseuse ou calcaire de l'endocarde en général, et des valvules en particulier, avec ou sans rétrécissement des orifices du cœur.*

Nous avons vu, dans la précédente période, la membrane interne du cœur et les valvules s'épaissir, s'hypertrophier, et les produits sécrétés sous l'influence de l'inflam-

mation s'organiser en tissu cellulo-fibreux, fibreux, ou même fibro-cartilagineux. (Le tissu des végétations verruqueuses appartient à cette dernière espèce.) Il nous reste maintenant à étudier les productions cartilagineuses, osseuses ou calcaires que l'on peut rencontrer à la *suite* d'une endocardite.

1° Les productions dont il s'agit se présentent sous des formes diverses. Tantôt ce sont de simples points circonscrits, de la grandeur d'une lentille seulement, tantôt des lames ou des plaques de la largeur de l'ongle ou d'une pièce de 50 centimes et au-delà, tantôt des masses plus ou moins arrondies. Les valvules tout entières sont quelquefois converties en tissu cartilagineux ou osseux. Cependant, la zone fibreuse des orifices du cœur et les pointes des valvules sont les parties que les dégénérescences cartilagineuses ou osseuses affectent de préférence. Entre les plaques ou incrustations des valvules, on trouve assez souvent des espaces dans lesquels celles-ci jouissent de toute leur intégrité ou présentent seulement un léger degré d'hypertrophie.

Les incrustations osseuses ou calcaires des valvules affectent les configurations les plus variées. Quelques unes se courbent en arc, en cerceau, d'autres s'élèvent et s'allongent en manière de *stalactites*, de forme pyramidale ou irrégulière ; d'autres enfin s'arrondissent en sphères et ressemblent à de véritables concrétions calculeuses, dont le volume égale quelquefois celui d'un œuf de pigeon ou même d'un petit œuf de poule. Ces espèces de calculs ou de pierres développées à la surface ou dans la substance même des valvules, sont ordinairement parsemées d'aspérités, d'inégalités, à leur extérieur, et simulent assez bien les calculs désignés sous le nom de *muraux*. Les ossifications ou pétrifications valvulaires envoient quelquefois des prolongements dans la substance même du cœur.

2° Les valvules cartilaginisées, ossifiées ou pétrifiées éprouvent dans leur conformation les changements les plus di-

vers. Lorsque les productions accidentelles dont elles sont le siége consistent en de simples points ou en des lames peu étendues, les valvules épaissies et un peu rigides conservent encore leur mobilité et peuvent s'élever et s'abaisser comme dans l'état normal; mais quand ces soupapes organisées sont plus profondément altérées, quand la dégénérescence les a envahies dans toute leur étendue, elles deviennent plus ou moins complétement inhabiles à remplir l'office que la nature leur a confié. Dans certains cas, leurs lames sont repliées, roulées pour ainsi dire sur elles-mêmes, et alors elles représentent des espèces de rubans étroits; elles sont trop courtes et trop peu mobiles pour pouvoir fermer l'orifice auquel elles sont adaptées. L'*insuffisance* des valvules est évidente dans cette espèce de déformation; l'orifice peut être dilaté, ce qui rend leur insuffisance d'autant plus grande. Les lames valvulaires peuvent être perforées, déchirées, en même temps qu'elles sont indurées et épaissies : dans un cas, l'une des valvules aortiques, presque entièrement détachée, pendait et flottait pour ainsi dire dans la cavité de l'aorte.

Dans un grand nombre de cas, les valvules frappées d'induration et d'épaississement sont réunies, confondues par leurs bords voisins, et forment alors une sorte de cloison ou de diaphragme percé à son centre d'une ouverture étroite, tantôt arrondie, tantôt ovalaire ou elliptique. L'épaississement et l'induration envahissent quelquefois les filets tendineux et même les colonnes charnues (1).

---

(1) Les diverses espèces de transformations ci-dessus indiquées sont plus fréquentes dans les valvules gauches ou *artérielles*, que dans les valvules droites ou *veineuses*. Mais les observations consignées dans cet ouvrage prouvent surabondamment que Bichat s'était trompé en niant que ces dernières eu fussent susceptibles. La différence que nous signalons tient, selon Corvisart, à ce que *les valvules gauches, d'une organisation fibreuse plus prononcée, sont plus aptes à recevoir la matière qui doit les transformer en cartilage, ou les sels calcaires qui leur donnent une dureté osseuse ou saxiforme.* La raison anatomique alléguée par Corvisart n'est pas la seule qu'on pourrait invoquer pour expliquer la remarquable différence dont il s'agit.

Les nombreuses observations que nous avons rapportées donnent une idée des principaux accidents de forme, d'étendue et d'aspect que peuvent offrir les productions que nous étudions.

3° Le rétrécissement des orifices du cœur consécutif aux diverses espèces d'indurations et de transformations valvulaires, mérite que nous le décrivions avec quelques détails. En traçant cette description, nous aurons occasion de signaler quelques autres dispositions des valvules dont l'étude est inséparable de celle du rétrécissement lui-même.

Le rétrécissement des orifices du cœur, par suite des diverses espèces d'épaississement et d'induration des valvules, est le plus grave des accidents anatomiques que l'endocardite puisse entraîner à sa suite. Pour pouvoir bien l'apprécier, il faut avoir présentes à l'esprit les dimensions normales des orifices du cœur, telles que nous les avons établies dans nos prolégomènes.

Les degrés du rétrécissement des orifices du cœur sont très variables. Dans les degrés extrêmes, on peut à peine introduire le bout du petit doigt ou même le bout d'une plume à écrire à travers les orifices rétrécis.

L'ouverture que laissent entre elles les valvules épaissies, indurées, et soudées en quelque sorte par leurs bords ou leurs côtés voisins, est *permanente* et constamment béante. Elle est tantôt arrondie, tantôt ovalaire ou elliptique. Elle ressemble, dans beaucoup de cas, à une sorte de boutonnière, ou mieux encore, à une véritable glotte dont les lèvres sont représentées par les bords arrondis des lames valvulaires épaissies. Cette comparaison s'applique plus particulièrement à certains rétrécissements de l'orifice auriculo-ventriculaire gauche. Dans quelques cas, les lames de la valvule bicuspide ont acquis un énorme épaississement, et font saillie du côté de l'oreillette; alors, l'orifice rétréci peut être comparé à l'orifice du col de l'utérus, et, comme celui-ci, imite une sorte de museau de tanche. Vue

du côté des oreillettes, la circonférence des orifices auriculo-ventriculaires rétrécis présente un froncement très prononcé, comme si cette circonférence eût été plissée sur elle-même : cette disposition lui donne de la ressemblance avec la circonférence externe de l'anus ou l'ouverture d'une bourse dont on a rapproché les cordons.

En général, dans le cas d'un rétrécissement considérable des orifices, les valvules, rendues immobiles par leur rigidité, sont relevées de manière à croiser à angle presque droit l'axe des orifices. Toutefois, elles sont assez ordinairement renversées dans la direction du cours de la colonne sanguine. Alors l'orifice représente une sorte de canal infundibuliforme, dont le sommet regarde les ventricules, si les orifices auriculo-ventriculaires sont le siége du rétrécissement, et qui est tourné du côté de l'aorte ou de l'artère pulmonaire, si le rétrécissement affecte les orifices aortique ou pulmonaire. Cependant, pour les valvules aortiques, on observe quelquefois une disposition inverse, c'est-à-dire qu'elles sont déjetées vers la cavité ventriculaire.

Pour avoir une idée exacte des principales formes que peuvent revêtir les orifices du cœur rétrécis, et connaître toutes les particularités qui distinguent le rétrécissement de chacun de ces orifices, les lecteurs devront consulter les 38 observations rapportées plus haut (16, 28, 29, 30, 31, 46, 56, 58, 92, 94, 98, 100, 102, 105, 106, 107, 108, 112, 113, 114, 115, 116, 117, 118, 119, 120, 121, 122, 123, 124, 125, 126, 127, 129, 131, 132, 133 et 134).

Nous ne terminerons pas cet article sans faire remarquer au lecteur que ce rétrécissement si commun des orifices du cœur, à la suite d'une endocardite prolongée, *chronique*, est un nouveau trait de ressemblance entre cette phlegmasie et celles qui affectent d'autres organes creux. Quel médecin ignore, en effet, que l'urètre, le col de la vessie, les artères, les canaux excréteurs des larmes, de la salive, de la bile, les diverses régions du tube digestif, et spécialement le cardia,

le pylore, la jonction de l'iléon avec le cœcum, l'extrémité inférieure du rectum, etc., etc.; quel médecin, dis-je, ignore que toutes les parties qui viennent d'être désignées peuvent éprouver un rétrécissement plus ou moins considérable, à la suite d'une longue et lente inflammation? Ce n'est pas ici le lieu de signaler les accidents qu'entraînent ces lésions mécaniques, et dont la gravité est proportionnelle à l'importance de la fonction à laquelle elles opposent un obstacle plus ou moins invincible.

Quoi qu'il en soit, les détails précédents sont bien propres à faire ressortir dans tout son jour cette vérité sur laquelle nous avons appelé l'attention du lecteur en traitant des maladies du cœur en général, savoir, que les diverses lésions de cet organe s'engendrent réciproquement les unes les autres, et que les lésions de nutrition ou de l'action organique et vitale, par exemple, finissent constamment, quand elles ne sont pas arrêtées et pour ainsi dire jugulées à leur berceau, par déterminer des lésions physiques et mécaniques, trop souvent rebelles à tous les moyens de l'art (1).

---

(1) L'hypertrophie du cœur est la compagne presque inséparable de l'endocardite prolongée. Cette hypertrophie est ordinairement combinée avec une dilatation des cavités du cœur (dans quelques cas seulement elle coïncide avec un rétrécissement plus ou moins prononcé). Les cavités du cœur qui se dilatent de préférence sont celles qui se trouvent situées derrière un obstacle mécanique au passage du sang à travers le cœur, comme il arrive, par exemple, lorsqu'il existe un rétrécissement considérable d'un orifice de cet organe. Au reste, nous reviendrons sur ce sujet en traitant de l'hypertrophie du cœur, de la dilatation et du rétrécissement de ses cavités.

Chez les individus qui succombent par l'effet de l'obstacle mécanique que les lésions consécutives à une endocardite chronique ont occasionné, le cœur contient assez souvent d'énormes concrétions sanguines. Mais il est bien facile de distinguer ces concrétions, dues purement et simplement à l'embarras de la circulation à travers le cœur, de celles que l'endocardite aiguë peut déterminer. Les premières ont la mollesse des masses de gelée de groseilles, et n'offrent point cette fermeté, cette élasticité, cette glutinosité, cet état de semi-organisation qui caractérisent les secondes. Ajoutons que celles-ci,

§ II. Appréciation des altérations anatomiques de la deuxième et de la troisième périodes de l'endocardite (1).

I.

Les objections qui ont été faites à l'opinion que j'ai émise, depuis une quinzaine d'années, sur l'origine de diverses lésions *organiques* du tissu séro-fibreux de l'intérieur du cœur en général, et des valvules en particulier, me font un devoir de discuter ici cette grave question de *production* ou de *génération morbide*. Pour résoudre ce problème, il faut avoir l'esprit complétement dégagé de toute prévention, et puiser les éléments de la démonstration dans la double source de l'observation et du raisonnement.

---

comme nous l'avons dit, sont décolorées, blanches, tandis que celles-là sont, sinon toujours en totalité, du moins en très grande partie, rougeâtres ou même noirâtres.

De toutes les lésions des autres tissus du cœur qui peuvent accompagner celles de l'endocarde enflammé, les lésions du péricarde méritent surtout d'être signalées. Sur 34 cas d'endocardite recueillis avec tous les détails convenables, 17, c'est-à-dire exactement la moitié, offraient des traces de péricardite. Ainsi se trouve confirmée une seconde fois la proposition que nous avions déjà avancée, dans le chapitre de la péricardite (voy. pag. 437, t. Ier), savoir la fréquence des lésions simultanées des tissus séro-fibreux externe et interne du cœur (il ne s'agit pour le moment que des lésions d'origine inflammatoire).

Quant aux lésions des organes autres que le cœur consécutives à l'endocardite terminée par les indurations, les adhérences des valvules, les rétrécissements des orifices, etc., décrits plus haut, les plus importantes à noter sont 1° la distension du système veineux, et par suite l'engorgement *passif* de tous les organes en général, et des poumons, du cerveau, du foie, de la rate, du tube digestif en particulier; 2° des collections séreuses également passives dans le tissu cellulaire, dans les diverses membranes séreuses, telles que le péritoine, la plèvre, le péricarde, l'arachnoïde. Le mécanisme de ces *accidents* sera examiné quand nous exposerons les signes des diverses lésions *organiques* par lesquelles peut se terminer l'endocardite chronique.

(1) Les altérations qui caractérisent la première période ont été appréciées dans l'article que nous avons consacré à leur description; c'est pourquoi nous ne nous en occuperons point ici.

Posons d'abord la question dans ses termes les plus précis : *L'épaississement hypertrophique du tissu séro-fibreux de l'intérieur du cœur, les productions cartilagineuses, ossiformes, calcaires, que nous avons décrites sous leurs principales formes, constituent-ils réellement des lésions qu'il soit permis de rattacher à l'inflammation du tissu indiqué, ou de regarder comme des suites, des* PROVENANCES *de l'endocardite?*

Voici les raisons fondamentales qui nous ont conduit à répondre à cette question par l'affirmative. De ces raisons ou de ces preuves, les unes sont *indirectes* ou tirées de l'analogie, les autres *directes* ou déduites de l'observation appliquée à l'étude de l'endocardite elle-même.

1° Si les lésions que nous rapportons à l'endocardite parvenue à ses dernières périodes, ou passée, comme on le dit vulgairement, à l'état *chronique*, sont bien réellement des traces, des caractères anatomiques, des effets de cette maladie, il est clair que de pareilles lésions devront être constatées à la suite d'inflammation d'autres tissus analogues à ceux qui sont le siége de l'endocardite. Or je le demande à tout observateur éclairé et de bonne foi : à la suite des inflammations des membranes séreuses et des tissus fibreux, telles que la plèvre, le péricarde, les synoviales et les capsules fibreuses des articulations, le périoste, la membrane du canal médullaire des os, ne voit-on pas survenir des productions fibreuses, fibro-cartilagineuses, osseuses, des épaississements hypertrophiques, etc. ? Quels seraient les traces, les terminaisons, les *restes*, si l'on peut ainsi dire, de ces phlegmasies à l'état chronique, si l'on ne considérait pas comme telles les lésions que je viens d'indiquer ? Mais si l'inflammation du périoste peut être suivie de la sécrétion d'un liquide dont la partie organisable se transformera, au bout d'un temps plus ou moins long, en une véritable production osseuse ; si l'inflammation de la plèvre et du péricarde peut être aussi la source d'une exsudation dont l'élément coagulable et organisable se convertira ul-

térieurement en tissu fibreux, fibro-cartilagineux et même osseux ; si les mêmes accidents peuvent se manifester consécutivement à une inflammation du tissu séro-fibreux des articulations, comme l'attestent les observations cliniques et des *expériences* directes de M. le docteur Rayer sur les animaux ; si les choses se passent de la sorte dans les inflammations que nous venons de nommer, pourquoi l'inflammation de l'endocarde, qui est pour l'intérieur du cœur ce qu'est la plèvre pour la cavité pectorale, ce qu'est une synoviale pour une articulation, ce qu'est enfin le péricarde pour la cavité dans laquelle le cœur se trouve contenu ; pourquoi, je le répète, l'endocardite n'aurait-elle pas aussi le fâcheux privilége de donner lieu aux mêmes lésions? Depuis quand des effets tout-à-fait semblables, identiques, ne supposent-ils pas une même cause? Depuis quand ce qui est vrai et généralement admis pour la pleurésie, la péricardite, ne le serait-il pas pour l'endocardite, c'est-à-dire pour une véritable péricardite interne? Enfin, vous qui niez les rapports que nous établissons entre l'endocardite prolongée devenue chronique, répondez : quelles sont donc les lésions au moyen desquelles vous reconnaîtrez anatomiquement cette maladie, si vous excluez de ses caractères anatomiques celles que nous avons indiquées? Vous n'en pouvez réellement citer aucune. Vous faites mieux : ne voulant point adopter l'opinion que nous soutenons, et ne trouvant rien à mettre à la place des lésions que nous assignons pour caractères anatomiques à l'endocardite étudiée dans toutes les phases de son évolution, vous avez pris le parti de révoquer en doute l'existence même de cette maladie. Mais s'il est facile de nier, comme vous l'avez si bien dit vous-mêmes en une autre occasion, il n'est pas aussi aisé de démontrer que la chose niée n'existe réellement pas.

On a voulu combattre la doctrine que nous professons, en objectant que les productions osseuses sont très communes

chez les individus avancés en âge ! Belle objection, en vérité ! Quoi ! c'étaient des résultats de la vieillesse, ces incrustations osseuses que nous avons rencontrées chez un si grand nombre de sujets de 14 à 30 ans, et dont nous avons rapporté des exemples chez les enfants eux-mêmes (1) ! Sans doute, il aurait fallu considérer aussi comme un produit de l'âge avancé ces productions fibreuses, fibro-cartilagineuses, osseuses, etc., que nous avons constatées dans la plèvre ou le péricarde chez presque tous les sujets qui offraient de pareilles productions dans le tissu séro-fibreux des cavités du cœur ! Cette loi de coïncidence des traces d'une ancienne péricardite ou d'une ancienne pleurésie chez les sujets qui portent aussi dans l'endocarde les productions accidentelles indiquées, n'est-elle pas un nouvel argument en faveur de notre manière de voir sur l'origine première de celles-ci ? En effet, dans la plupart des cas, les lésions de la plèvre, du péricarde et de l'endocarde étaient en quelque sorte contemporaines, et s'étaient développées sous l'influence d'une seule et même maladie, disséminée pour ainsi dire dans plusieurs organes à la fois (2). Certes, nous

---

(1) 47 sujets chez lesquels existaient des indurations, soit osseuses, soit cartilagineuses, des valvules, se partagent ainsi, sous le rapport de l'âge :

10 mois. . . . 1 (obs. 80).
7 ans. . . . . 1 (obs. 77).
10 ans. . . . . 1 (obs. 78).
16 à 30 ans. . 12 (obs. 1, 13, 43, 44, 51, 58, 61, 68, 69, 70, 76, 79).
30 à 50 ans. . 15 (obs. 21, 22, 23, 24, 45, 52, 53, 54, 55, 59, 62, 63, 64, 81, 83).
50 à 72 ans. . 11 (obs. 49, 50, 57, 60, 65, 66, 67, 71, 72, 75, 82).
Age indéterminé 3 (73, 74, 74 bis).

Ainsi, des 44 sujets dont l'âge est connu,
33 avaient moins de 50, et
15 avaient 16 ans au plus.

(*Note de la page 94 du tome II de cet ouvrage*, 1re *édit.*)

(2) Nous avons déjà précédemment appelé l'attention du lecteur sur la coexistence si fréquente des mêmes lésions du péricarde et de l'endocarde (voyez pag. 337, 497, 498 du t. Ier, et pag. 321 du t. IIe). Or, est-il rationnel, en conscience, d'admettre que celles du péricarde sont la suite d'une péricardite et que celles de l'endocarde ne proviennent pas d'une endocardite ?

n'ignorons pas combien il est fréquent de trouver chez les vieillards des productions osseuses ou calcaires ; mais nous ne savons d'après quels principes de logique on a conclu de cette circonstance que l'endocardite ne pouvait pas entraîner à sa suite les indurations tant de fois nommées.

On le voit donc, si l'on s'en tenait au témoignage de l'analogie la plus évidente et de l'induction la plus naturelle, la plus légitime, on serait déjà en droit d'admettre la réalité de la doctrine que nous examinons. Mais passons à la démonstration directe de cette doctrine.

2° Pour démontrer directement que les productions décrites plus haut succèdent réellement à une endocardite ancienne, chronique, non arrêtée dans sa première période, il faut d'abord prouver d'une manière positive l'existence de cette maladie avant la mort, chez les sujets qui les ont présentées. Je ne puis exposer ici les signes de la maladie que nous avons décrite sous le nom d'endocardite, puisqu'ils seront l'objet de l'article suivant; mais j'affirme ici par anticipation que ces signes sont bien certainement ceux d'une inflammation. Or, lorsque chez un grand nombre de sujets qui ont présenté les symptômes d'une inflammation du tissu séro-fibreux du cœur, on trouve après la mort l'épaississement hypertrophique, l'induration de ce tissu, des productions cartilagineuses, osseuses, etc., ne serait-ce pas un insigne aveuglement que de n'admettre aucune filiation, aucun enchaînement d'effet à cause entre ces lésions et l'endocardite ? Autant vaudrait ne reconnaître aucun rapport entre certaines altérations de la plèvre et du péricarde que l'on trouve chez les individus qui avaient présenté pendant la vie d'incontestables signes d'une inflammation de ces membranes.

Ajoutez maintenant que les causes sous l'influence desquelles on voit se développer la maladie productrice des épaississements hypertrophiques, des indurations, des fausses membranes organisées de l'endocarde, sont essen-

tiellement celles qui déterminent les inflammations des autres tissus du même genre. Considérez enfin que cette maladie cède à la méthode des émissions sanguines vigoureusement et largement appliquée selon la *nouvelle formule*, et vous aurez une démonstration aussi complète et aussi satisfaisante que possible de la vérité de l'opinion que nous avons discutée (1).

---

(1) Je demanderai aux lecteurs la permission de mettre sous leurs yeux une esquisse de la réfutation que Laënnec a cru devoir opposer à la doctrine ci-dessus développée.

Laënnec commence par me faire dire que je « *range parmi les effets de l'in-* » *flammation non seulement toutes les productions accidentelles, mais même* » TOUTES LES CONGESTIONS SANGUINES ET SÉREUSES ! » (Ouv. cit., t. II, pag. 680.) Une telle accusation de la part de Laënnec, qui a bien voulu citer dans son ouvrage les travaux que j'ai faits sur les hydropisies et les congestions veineuses passives, est assez singulière.

Voici d'ailleurs l'argumentation dont se sert Laënnec pour réfuter mon opinion, qu'il appelle, avec autant de malice que d'érudition, l'opinion des anciens. Après avoir dit « *qu'on ne connaît pas anatomiquement la transition* » *entre l'inflammation supposée cause des incrustations osseuses et ces incrusta-* » *tions elles-mêmes*, » cet auteur ajoute : « Or, qu'est-ce qu'une inflammation » qui ne présente ni les caractères anatomiques, ni l'orgasme pathologique » de celle que personne ne conteste, d'un phlegmon, par exemple ? » Quoi ! c'est Laënnec qui nous demande ce que c'est qu'une inflammation qui ne présente ni les *caractères anatomiques*, ni l'*orgasme pathologique* d'un phlegmon ! Comme s'il n'existait pas d'énormes différences entre un phlegmon aigu et une foule d'autres inflammations, soit aiguës, soit surtout chroniques ? Est-ce que Laënnec prétend trouver, par exemple, dans l'inflammation du tissu fibreux précisément les mêmes caractères anatomiques et le même orgasme que dans l'inflammation du tissu cellulaire ? Laënnec soutient qu'on ne connaît pas la transition entre une inflammation et des productions ou incrustations osseuses. Pour adopter ce système, il faudrait n'avoir jamais vu d'inflammation du périoste ou de quelque autre membrane fibreuse. Suivant Laënnec, les incrustations dont il s'agit *se forment presque toujours sans qu'aucun signe général ou local puisse avertir de leur formation, et souvent chez des hommes qui ont toujours joui de la meilleure santé.* Tout en passant condamnation sur ce qu'il y a d'un peu exagéré dans cette assertion, est-ce que l'argument invoqué ici par Laënnec suffirait pour démontrer que des productions osseuses ne peuvent se développer à la suite de l'inflam-

II.

Jusqu'ici, nous nous sommes efforcé purement et simplement de suivre d'un œil attentif et de mettre au grand jour les rapports qui enchaînent les unes aux autres les lésions que nous avons décrites. Nous avons laissé de côté le mécanisme intime de leur développement, satisfait d'avoir prouvé que

---

mation lente et chronique d'un tissu fibreux ou séro-fibreux? Est-ce que Laënnec n'a jamais trouvé, à la suite d'une pleurésie, des incrustations qui n'avaient entraîné aucun trouble notable de la santé?

On serait tenté de croire que Laënnec n'admet pas l'existence des phlegmasies chroniques et latentes. Il n'en est rien cependant. Voyez même, à cette occasion, comme il en coûte peu à Laënnec pour se contredire: Non seulement il admet des phlegmasies latentes, chroniques, mais il dit encore *expressément* que ces phlegmasies peuvent se terminer par la production de fausses membranes fibro-cartilagineuses. On peut voir dans l'article Pleurésie, *de l'Auscultation médiate*, que Laënnec rapporte à cette phlegmasie les fausses membranes fibro-cartilagineuses ou cartilagineuses de la plèvre. Après avoir dit qu'il peut se former sur la plèvre une exsudation albumineuse, sans épanchement séreux notable, Laënnec ajoute : « Il me semble probable » qu'alors l'exsudation albumineuse doit avoir une plus grande tendance à » se changer en une membrane dense qu'en tissu cellulaire; et c'est peut-» être de cette manière que se forment certaines membranes fibro-cartilagi-» neuses ou cartilagineuses. » (Ouv. cité, t. II, pag. 124.) Un peu plus loin (p. 125), Laënnec regarde les fausses membranes dont il s'agit comme le produit d'une pleurésie hémorrhagique. Enfin, pour que la contradiction fût aussi complète que possible, Laënnec déclare « que les signes des pleurésies » hémorrhagiques qui se terminent par la formation des fausses membranes » fibro-cartilagineuses, *sont très souvent obscurs*... et que ces pleurésies sont, » sans contredit, celles qui méritent le plus le nom de *latentes*. » (P. 159.)

A l'article des maladies du péricarde, Laënnec rapporte aussi un cas remarquable d'incrustation osseuse de cette membrane, coïncidant avec d'autres traces d'ancienne péricardite. Et c'est à quelques pages de là que cet auteur, à l'occasion des incrustations osseuses des artères, auxquelles il a rattaché celles du cœur, vient proclamer que ces incrustations sont indépendantes de toute inflammation ; demander *ce que c'est qu'une inflammation qui ne présente ni les caractères anatomiques, ni l'orgasme pathologique d'un phlegmon, et déclarer qu'il est plus simple et plus philosophique de reconnaître qu'on ne connaît point le mode de trouble de l'économie qui produit une ossifica-*

ces lésions n'étaient réellement que les phases diverses d'un seul et même état morbide, que les métamorphoses d'une

---

tion, mais que bien certainement ce n'est pas le même que celui qui produit le pus! Ainsi Laënnec admet qu'une exsudation pseudo-membrancuse (ce qui constitue un mode de suppuration) peut se convertir en membrane cartilagineuse (et partant en incrustation osseuse), et il pose ensuite en fait *qu'on ne connaît pas anatomiquement la transition entre l'inflammation et les incrustations cartilagineuses ou osseuses.*

Il est bien vrai, au reste, que l'ossification et la suppuration ne sont pas une seule et même chose; mais ce n'était point là la question à laquelle Laënnec devait répondre. Cette question était de savoir si les produits d'une péricardite, d'une endocardite, d'une pleurésie, pouvaient, par une série donnée de métamorphoses, se convertir en tissu fibreux, cartilagineux, osseux, comme nous croyons l'avoir prouvé. Or, pressé par l'évidence des faits, Laënnec a été forcé de rapporter à la pleurésie et à la péricardite certaines incrustations cartilagineuses et osseuses. Ce n'est donc évidemment que par un système mal entendu de contradiction avec lui-même, que cet illustre observateur s'est appliqué à combattre les idées que nous avions proposées sur l'origine de certaines incrustations fibro-cartilagineuses ou osseuses du tissu séro-fibreux, qui fait partie de la structure du cœur et des artères.

M. le professeur Andral, qu'on n'accusera point sans doute de ne voir partout que l'inflammation, a pourtant écrit ce qui suit sur la question que nous avons agitée : « Si la phlegmasie de la membrane interne du cœur passe » à l'état chronique, la membrane qui en est le siége s'épaissit de plus en » plus, là surtout où elle se double pour constituer les valvules des diffé- » rents orifices... Non seulement cette membrane s'épaissit, mais encore elle » devient le siége de végétations, de dégénérations variées. Les portions de » tissu fibreux qu'elle recouvre s'épaississent également; ET LA, COMME » PARTOUT OU IL EST FRAPPÉ D'INFLAMMATION, CE TISSU TEND A PASSER A » L'ÉTAT CARTILAGINEUX OU OSSEUX. Ces diverses altérations ont pour effet » commun de rétrécir les divers orifices du cœur, de s'opposer au libre jeu » des valvules, et, par conséquent, de gêner le cours du sang... Ainsi donc » un grand nombre de rétrécissements des différents orifices du cœur, pro- » duits soit par des végétations qui recouvrent la membrane, soit par des » concrétions cartilagineuses ou osseuses qui la soulèvent, reconnaissent » pour point de départ une inflammation aiguë ou chronique de la mem- » brane qui tapisse les cavités du cœur. » (Andral, *Clin. médicale*, t. Ier, p. 53-56; *édit. de* 1829.)

On le voit, les idées de M. Andral sont au fond exactement les mêmes que les nôtres.

seule et même maladie, que les formes variées sous lesquelles peut se révéler en quelque sorte l'endocardite aux diverses périodes, aux divers âges de sa complète évolution. Nous pouvons hasarder quelques mots maintenant du mode de développement et d'accroissement des produits accidentels dont nous avons en quelque sorte découvert la cause primitive, originelle, c'est-à-dire l'acte générateur. Toutefois, ce ne serait pas ici le lieu de trop s'appesantir sur ce point de pathogénie ou d'organogénie anormale (1).

Les lois qui président à la formation et au développement des produits accidentels, des tissus anormaux, n'étant qu'une modification de celles auxquelles sont soumis la formation et le développement des tissus normaux, il est évident que la connaissance de celles-ci doit jeter une vive lumière sur la connaissance des autres. Malheureusement le mécanisme de la génération, du développement et de la nutrition des tissus normaux est encore enveloppé d'épaisses ténèbres. A défaut de notions précises sur la nature intime de cette opération vitale, exposons celles que nous possédons sur quelques unes de ses conditions observables.

Quel que soit en lui-même l'acte qui régit le développement d'un tissu ou d'un organe quelconque, il ne peut s'accomplir qu'à la condition d'une circulation dans ce tissu, dans cet organe. Aussi les observateurs ont-ils remarqué que plus l'afflux *actif* du sang y était considérable, plus le mouvement nutritif était rapide. C'est, par exemple, ce qu'on a observé en étudiant l'acte de l'ostéogénie. Le sang que la circulation fournit à l'organe qui croît et se développe, est en effet la source des matériaux de cet accroissement et de ce développement, et ces matériaux diffèrent selon la nature du tissu ou de l'organe dont on

(1) Dans un *Système de médecine exacte*, que nous nous proposons de publier, nous tâcherons de traiter cette question avec tous les développements qu'elle comporte.

étudie l'évolution. Sans cette circonstance, on ne saurait concevoir pourquoi les tissus et les organes ne sont pas partout exactement les mêmes. La raison pour laquelle l'os s'empare de la gélatine et du phosphate calcaire du sang, le foie d'autres éléments, etc., etc., nous est inconnue en elle-même et se perd dans les mystères des affinités vitales *électives*. Du reste, on admet généralement aujourd'hui que la matière plastique du sang tend en quelque sorte de son propre mouvement à *s'organiser*, quand elle se trouve placée dans des conditions convenables.

Cela posé, voyons jusqu'à quel point on peut appliquer au développement des productions d'origine inflammatoire les considérations précédentes. Qu'est-ce que l'inflammation ? une opération morbide aussi inconnue dans sa nature intime que la nutrition et la sécrétion elles-mêmes, dont elle n'est réellement qu'une modification. Quels sont les principaux phénomènes qui se passent au moment où cette opération morbide s'accomplit dans toute son énergie ? une congestion *active*, un afflux de sang plus considérable qu'à l'état normal, un développement insolite de l'organe, une sécrétion qui diffère à la fois de la sécrétion normale et par la quantité et par la qualité du produit qui en résulte. Au sein de ce produit existe une matière plastique, contenant, comme nous l'avons vu, le germe de l'organisation, et qui s'organisera effectivement, si certaines circonstances extérieures ne viennent pas troubler l'exercice du *nisus formativus*. Mais il est clair comme le jour que le tissu qui s'organisera et se développera dans la partie qui, jouant pour ainsi dire le rôle de matrice, a reçu le *secretum* accidentel où résident les rudiments d'un tissu de nouvelle formation; il est évident, disons-nous, que ce tissu offrira des différences selon la nature, la composition de la partie enflammée, de même que dans l'évolution normale les produits de cette évolution varient selon la nature des organes où elle s'opère. De là, ces nombreuses

variétés de productions accidentelles dont l'origine peut être inflammatoire.

D'un autre côté, il ne faut pas croire que le *secretum inflammatoire*, variable suivant la nature des organes sécréteurs, ne se présentera pas sous des formes différentes, selon qu'on l'observera à telle ou telle époque, à telle ou telle phase de son évolution, et sous ce rapport encore nous voyons dans l'organogénie anormale une confirmation des lois de l'organogénie normale. On sait assez en effet que les organes n'offrent pas exactement les mêmes apparences dans les différentes périodes qui partagent le cours de leur évolution. Et pour citer un exemple d'évolution normale qui se lie étroitement à notre sujet, peut-on ignorer qu'il existe dans l'opération de la formation des os (ostéogénie), trois formes bien distinctes dans la substance organique qui doit constituer un os? Cette substance, d'abord molle, gélatiniforme, se convertit plus tard successivement en cartilage et en os. Or, c'est là précisément ce qui a lieu dans l'ostéogénie d'origine inflammatoire, dans la formation du cal, dans la production des exostoses, etc. Hé bien, les ossifications de l'endocarde et des autres membranes séro-fibreuses suivent, jusqu'à un certain point, la même marche. Ces productions ne se forment point de toutes pièces et pour ainsi dire en un clin-d'œil : elles éprouvent les transformations, les métamorphoses ci-dessus exposées, soit qu'elles se développent dans une fausse membrane, d'abord amorphe et greffée sur une membrane séreuse, soit qu'elles envahissent l'épaisseur même des tissus dans lesquels on les rencontre (1). Ainsi donc, ce n'est point une *baliverne*, quoi qu'en ait dit un de

(1) Je n'ai pas besoin d'ajouter qu'il n'existe point une identité complète entre les ossifications accidentelles et les os normalement développés. Il y a même des cas où, comme nous l'avons vu, les productions désignées sous le nom d'ossifications, mériteraient mieux le nom de pétrifications ou de concrétions pierreuses, calculeuses. Il me semble que le noyau de cette es-

nos honorables collègues, que de faire remonter par des gradations successives certaines ossifications à une inflammation, puisque nous trouvons dans la formation du cal lui-même un exemple éclatant de ce genre de productions. Morgagni a très bien entrevu les métamorphoses que nous signalons ici, quand il a considéré comme des rudiments d'ossification (*inchoamenta ossificationis*) les taches jaunes que l'on trouve si souvent dans les artères.

Je pourrais examiner maintenant quelles sont les modifications principales que nous offriront les produits de l'inflammation, selon les différents degrés dont cette opération morbide est susceptible, et selon les conditions générales et locales des individus, mais nous avons déjà outre-passé les limites que nous impose la nature de cet ouvrage, et nous renvoyons d'ailleurs pour cette question aux beaux travaux des Hunter, des Bichat, des Dupuytren et des Broussais.

ARTICLE DEUXIÈME.

EXPOSITION ET APPRÉCIATION DES SYMPTÔMES DE L'ENDOCARDITE EN GÉNÉRAL ET DE L'ENDOCARDITE VALVULAIRE EN PARTICULIER.

§ Ier. Exposition des symptômes; diagnostic.

I. *Symptômes de la période dite d'acuité.*

Nous suivrons dans la description des symptômes de l'endocardite à l'état aigu l'ordre que nous avons adopté dans la description des symptômes de la péricardite également aiguë.

1° Des quatre symptômes *généraux* que les pathologistes ont assignés à l'inflammation, trois, savoir la chaleur, la rougeur et la tuméfaction, se dérobent complétement à notre

---

pèce d'ossifications une fois produit, leur accroissement est moins peut-être un véritable phénomène de nutrition qu'un phénomène ordinaire de cristallisation.

exploration dans l'endocardite, et le quatrième, la douleur, manque entièrement dans l'immense majorité des cas. Dans ceux où ce dernier symptôme existe, il ne dépend point directement de l'endocardite, mais bien de la complication de cette maladie avec une phlegmasie du péricarde ou de la plèvre (1). Mais si la douleur proprement dite n'est pas la compagne ordinaire de l'endocardite, ce symptôme est souvent remplacé par un sentiment de malaise, d'embarras, d'oppression, d'anxiété dans la région précordiale. Lorsque ce sentiment est porté à son comble, il est accompagné d'une tendance à la syncope ou aux lypothimies.

2° Les signes *physiques* fournis par l'*inspection*, la *palpation*, la *percussion* et l'*auscultation*, méritent la plus grande attention et n'ont encore été notés par aucun auteur.

Lorsque l'endocardite est très intense, et surtout quand elle est compliquée de péricardite et qu'elle date déjà de plusieurs jours, on observe quelquefois une légère voussure de la région précordiale.

Cette région, dans l'endocardite simple intense, est ébranlée par la violence des battements du cœur, qui repoussent fortement la main appliquée sur elle. Ces battements, véritables palpitations aiguës, se font sentir dans une étendue plus considérable qu'à l'état normal et proportionnelle au gonflement, à la turgescence que le cœur peut avoir éprouvée sous l'influence de la fluxion inflammatoire. Quelques expériences nous portent à croire qu'au moyen du *sphygmomètre* de M. Hérisson ou d'un autre instrument du même genre, on parviendra quelque jour à mesurer d'une manière tout-à-fait précise les différents degrés d'augmentation de la force des contractions du cœur.

---

(1) Nous avons dit que dans les inflammations de ces membranes elles-mêmes la douleur paraît tenir *essentiellement* à l'irritation des nerfs sensitifs voisins.

Un frémissement vibratoire plus ou moins marqué se fait aussi quelquefois sentir dans la région précordiale.

La *percussion* de la région du cœur donne un *son mat* dans une surface de 4, 9, et même 16 pouces carrés (112, 232, 448 mill.); pour distinguer cette matité de celle qui serait l'effet d'un simple épanchement dans le péricarde, il suffit de faire attention qu'elle coïncide dans le cas d'endocardite avec des battements du cœur superficiels, visibles, sensibles à la main, tandis que, dans le cas d'épanchement considérable, les battements du cœur sont profonds, éloignés, très peu ou même nullement sensibles à la vue et au toucher, du moins dans le décubitus ordinaire.

L'*auscultation* fait entendre un *bruit de soufflet* ou de râpe, soit simple, soit *sibilant*, qui masque les deux bruits normaux du cœur à la fois ou bien un des deux seulement. Ce bruit de soufflet est d'autant plus fort que les battements du cœur sont plus violents et plus précipités, et, sans doute aussi, selon que les valvules sont plus ou moins boursouflées, les concrétions pseudo-membraneuses ou sanguines plus ou moins considérables, etc.

L'auscultation fait entendre aussi, quand les battements du cœur s'exercent avec une certaine violence, un tintement métallique, isochrone à la systole ventriculaire.

Ce n'est pas seulement sous le point de vue de leur force et de leur énergie que les battements du cœur sont troublés pendant le cours d'une endocardite aiguë. En effet, constamment l'augmentation du nombre de ces battements se joint à l'augmentation de leur force, et dans un assez bon nombre de cas, le *rhythme* de ces mêmes battements est profondément altéré. Nous avons vu, chez quelques sujets, le nombre des battements du cœur s'élever à 140, 160 par minute, et dépasser même ce chiffre. Il est assez rare que les battements du cœur ne soient pas irréguliers, inégaux, intermittents, quand leur fréquence est portée à ce terme.

3° Une réaction fébrile plus ou moins forte accompagne

ordinairement l'endocardite aiguë. Toutefois, il ne faut pas confondre avec un véritable état fébrile la seule augmentation de la fréquence du pouls et des battements du cœur dans le cas d'endocardite, soit simple, soit compliquée de péricardite. En effet, cette fréquence peut exister en l'absence d'une réaction fébrile proprement dite. Nous en avons eu au mois de janvier 1835 un remarquable exemple à la clinique. Un malade, couché au n° 2 de la salle Saint-Jean-de-Dieu, fréquemment atteint de douleurs rhumatismales, fut pris d'une endo-péricardite sub-aiguë des mieux caractérisées. Les battements du cœur et du pouls s'élevaient à plus de 140 par minute, et ils étaient inégaux, irréguliers, intermittents. Cependant le malade n'éprouvait point ce malaise intérieur, cette agitation générale qui accompagne l'état fébrile ; la chaleur de la peau était normale ainsi que la soif. Mais, je le répète, l'absence de la fièvre dans une endocardite aiguë est une circonstance peu ordinaire.

Avoir indiqué les caractères des battements du cœur, c'est jusqu'à un certain point, avoir indiqué en même temps ceux des pulsations artérielles. Il est bon cependant de savoir que le pouls n'est pas toujours la représentation fidèle des battements du cœur. Ainsi, chez quelques malades, tandis que le pouls était petit, peu développé, misérable, les battements du cœur s'opéraient avec une violence et un tumulte extraordinaires. Cette sorte de discordance entre les pulsations du cœur et celles du pouls est facile à concevoir : elle dépend ordinairement de la présence d'une masse considérable de concrétions fibrineuses dans le cœur, d'un engorgement des valvules ou d'un embarras quelconque des orifices, toutes circonstances qui, malgré la violence des battements du cœur, s'opposent à ce qu'une large colonne sanguine soit projetée dans le système artériel. Aussi est-ce alors que l'on voit survenir la pâleur du visage, l'anxiété, la jactitation, les défaillances, les éblouissements, la syncope.

Il est aussi des cas où les pulsations du pouls et celles du cœur diffèrent entre elles même sous le rapport du nombre. Alors, c'est toujours, comme on le devine aisément, le nombre des pulsations du pouls qui est inférieur à celui des battements du cœur. Pour comprendre cette nouvelle espèce de *désaccord* entre le pouls et les contractions du cœur, il suffit de savoir qu'il est des cas où l'embarras, la gêne de la circulation à travers le cœur est telle, que la petite masse de sang qui est chassée pendant la systole ne suffit pas pour ébranler la colonne qui circule dans les artères éloignées du centre.

4° En général, dans la première période d'une endocardite aiguë, la circulation veineuse n'est pas considérablement troublée. Néanmoins, quand le passage du sang s'opère très difficilement à travers le cœur (ce qui arrive lorsque d'abondantes concrétions fibrineuses se sont formées, que le jeu des valvules est gêné, etc.), le visage et les mains prennent une teinte violette ou livide, et il survient une certaine bouffissure de la face avec empâtement, engorgement séreux des extrémités. Je suis même très disposé à croire que la perte de connaissance subite, les mouvements convulsifs légers, suivis de respiration stertoreuse et d'écume à la bouche, tels que nous les avons observés chez deux ou trois de nos malades, étaient le résultat d'une forte congestion veineuse du système encéphalique, provenant de l'obstacle qu'apportaient au dégorgement de la veine-cave supérieure les concrétions fibrineuses qui distendaient les cavités du cœur en général et les cavités droites en particulier.

Dans ce qui précède, nous avons plus spécialement signalé l'influence des conditions mécaniques sur le trouble des fonctions de la circulation centrale; mais loin de nous la pensée d'attribuer exclusivement à des causes de cette espèce le trouble dont il s'agit. De même, en effet, que c'est dans une excitation dynamique, dans une stimu-

lation hyper-normale du principe animateur ou du système nerveux du cœur, qu'il faut chercher le secret de l'augmentation de force et de fréquence de ses battements; de même aussi, dans un certain nombre de cas, c'est à une lésion de l'innervation du cœur qu'il faut rapporter *l'irrégularité*, *l'inégalité*, *l'intermittence* des battements de cet organe. Cette sorte d'*ataxie* est pour le cœur ce que sont pour les centres nerveux le délire, les hallucinations, les mouvements spasmodiques ou convulsifs qui accompagnent la méningo-encéphalite aiguë, ce que sont pour l'estomac les nausées, les vomissements, etc., etc.

5° L'influence de l'endocardite aiguë sur la respiration est presque nulle dans les cas où la circulation se fait assez librement à travers le cœur. La plupart des malades dont nous avons rapporté les observations n'éprouvaient aucun sentiment de dyspnée ou d'oppression, du moins dans l'état de repos. Mais toutes les fois qu'un grand obstacle s'oppose au cours du sang dans les cavités du cœur, les malades sont en proie à la plus déchirante oppression; ils étouffent, comme ils le disent, restent assis plutôt que couchés dans leur lit, ne goûtent aucun moment de sommeil, et cherchent vainement, au milieu d'une agitation, d'une *jactitation* perpétuelle, quelque position qui leur permette de satisfaire le pressant besoin de respirer qui les tourmente.

6° Les troubles que peuvent offrir les fonctions des centres nerveux sont en général la conséquence des lésions de la circulation et de la respiration; aussi avons-nous été obligé de les signaler en parlant de ces dernières. Presque jamais, lorsque l'endocardite est simple, sans complication de pleurésie ou de péricardite, il ne se manifeste un véritable délire; mais quand la dyspnée est extrême, que les malades sont sans cesse dans un état imminent de syncope, ils éprouvent par intervalles une sorte d'égarement, qui se rapproche de celui que peut produire une vive et profonde frayeur.

7° Les fonctions digestives se comportent dans l'endocardite comme dans toutes autres grandes maladies aiguës, non compliquées d'une affection *idiopathique* du tube digestif. Il en est de même des principales fonctions sécrétoires : disons seulement que, dans les cas de dyspnée excessive et d'obstacle très considérable à la circulation, on voit assez souvent survenir des sueurs froides, soit sur tout le corps, soit sur le visage et le front seulement.

L'ensemble des symptômes que nous venons d'exposer offre de nombreuses différences, selon l'étendue, le degré plus ou moins aigu de l'endocardite, la susceptibilité des individus, les complications, etc.

La description ci-dessus tracée s'applique particulièrement à l'endocardite générale très aiguë. Lorsque cette phlegmasie est partielle, qu'elle affecte une marche sub-aiguë ou même tout-à-fait lente, chronique, elle ne s'annonce plus par un cortége de symptômes aussi saillants, et, pour la reconnaître, il faut apporter une grande attention à l'examen des malades.

Telle que nous venons de la peindre, l'endocardite aiguë ne saurait être confondue par un observateur exercé avec aucune autre maladie, si ce n'est peut-être la péricardite. Au reste, sous le point de vue *pratique*, ce serait une erreur de peu de gravité que de prendre une péricardite pour une endocardite, et réciproquement; maladies qui, d'ailleurs, comme nous l'avons fait remarquer précédemment, coexistent très souvent l'une avec l'autre. Voici néanmoins quelques signes *différentiels* entre ces deux malades :

a. Lorsque la péricardite est accompagnée d'un épanchement considérable, on ne peut la confondre avec l'endocardite pure et simple, attendu que, dans ce cas, les battements du cœur sont obscurs, éloignés, difficiles ou impossibles à sentir à la vue ou au toucher, ce qui est l'opposé de ce qu'on observe dans l'endocardite.

b. Lorsque la péricardite ne détermine qu'une simple

exsudation pseudo-membraneuse, il est plus difficile de la distinguer de l'endocardite. En effet, elle s'accompagne alors d'un bruit de frottement péricardique, qui, dans certains cas, ressemble beaucoup au bruit de frottement rude, râpeux, qui s'observe dans l'endocardite valvulaire bien caractérisée. Il est pourtant vrai de dire que le bruit de frottement péricardique est plus diffus, plus superficiel que le bruit de râpe *interne*, dû aux lésions des valvules et des orifices du cœur, et que cette forme de la péricardite est rarement la cause d'un trouble et d'un embarras de la circulation aussi considérables que ceux qui se manifestent sous l'influence d'une violente endocardite.

c. Dans quelques cas, nous avons vu le bruit de soufflet ou de râpe disparaître quand on faisait changer de position aux malades, et revenir quand on les rétablissait dans le décubitus horizontal qu'ils affectaient avant l'expérience. Or, il nous semble que cette remarquable particularité indique un frottement péricardique et non un frottement endocardique ou valvulaire ; en effet, on conçoit bien qu'un tel changement de position puisse diminuer ou même empêcher presque complétement le frottement entre les surfaces opposées du péricarde, et partant le bruit anormal qui en serait le résultat, mais on ne comprend pas comment le même changement de position pourrait faire disparaître le bruit de soufflet ou de râpe qui dépendrait d'une lésion des valvules du cœur. Au reste, les lecteurs trouveront dans nos prolégomènes de plus amples détails sur les différences qui distinguent les bruits anormaux dont le siége est dans les cavités du péricarde de ceux qui se passent à l'intérieur du cœur.

II. *Symptômes et diagnostic des diverses lésions dites organiques (épaississement hypertrophique, induration, adhérences, végétations, déformation, insuffisance des valvules, rétrécissement des orifices, etc.), qui surviennent dans les seconde et troisième périodes de l'endocardite.*

L'endocardite peut se terminer par une entière résolution, et, dans ce cas, on voit peu à peu se dissiper les divers symptômes que nous avons fait connaître dans le précédent paragraphe. Mais comme jusqu'ici l'endocardite avait été entièrement méconnue, et que partant elle n'avait point été soumise à un traitement convenable, l'heureuse terminaison que nous venons d'indiquer n'était pas la plus commune. Or, nous savons quels sont les résultats d'une endocardite passée à l'état chronique.

Sous cette nouvelle forme, le mouvement inflammatoire diminue graduellement d'intensité et dégénère insensiblement en un mouvement lent, qui n'a quelquefois pour effet que l'épaississement simple ou *hypertrophique* des tissus, mais qui dans beaucoup de cas amène un certain degré d'induration et de dégénérescence de ces mêmes tissus. Quoi qu'il en soit, telle est parfois la lenteur de l'acte pathologique qui succède à l'inflammation aiguë, qu'on l'apprécie bien moins en lui-même, que par les résultats dont il est suivi à la longue. Ce travail sourd, lent, chronique, est pour ainsi dire au travail inflammatoire aigu qui l'a précédé, ce qu'est, dans une montre, le mouvement de l'aiguille qui marque les heures à celui de l'aiguille qui marque les secondes. La rapidité avec laquelle s'exécute ce dernier, permet à l'œil de l'apercevoir et de le suivre, tandis que la lenteur de l'autre le dérobe complétement à l'œil. Celui-là n'est cependant pas moins réel que l'autre, comme le prouve l'espace parcouru par l'aiguille à heure dans un temps donné.

De toutes les altérations organiques que l'endocardite

peut entraîner à sa suite, et qui, une fois développées, survivent à leur cause, et constituent alors des lésions presque purement mécaniques, celles qu'il importe le plus de savoir diagnostiquer, sont, sans contredit, les diverses espèces de déformation et d'induration des valvules avec rétrécissement des orifices du cœur. C'est aussi par l'exposition de leurs symptômes que nous allons commencer.

A. *Symptômes et diagnostic des lésions organiques des valvules avec rétrécissement des orifices du cœur.*

Soit que la cardivalvulite ait été précédée des signes d'une endocardite aiguë, tels que nous les avons exposés plus haut, soit qu'elle ait primitivement affecté une marche lente et chronique, une fois qu'elle est parvenue à un certain degré et qu'elle est accompagnée d'un rétrécissement notable des orifices, le médecin qui s'est familiarisé avec ce genre de maladie en établit le diagnostic avec une certitude et une précision qui ne le cèdent en rien à celles qu'un habile chirurgien apporte dans le diagnostic de l'induration et du rétrécissement d'un organe creux extérieur, tel que l'urètre et le rectum, par exemple.

Les signes qui nous font reconnaître le rétrécissement des orifices du cœur, consécutivement à une induration des valvules, doivent être distingués en ceux que fournissent les divers modes d'exploration de l'état du cœur, et en ceux qui se tirent de l'exploration de l'état des autres organes.

SIGNES LOCAUX ET DIRECTS.

1° *L'inspection* des battements du cœur ne nous fournit aucun signe *direct de la lésion organique* qui nous occupe; mais cette méthode nous procure des données utiles sur la force et l'étendue des battements du cœur, ainsi que sur leur rhythme.

2° *L'application de la main* sur la région précordiale, en

même temps qu'elle nous permet d'apprécier les modifications survenues dans la force, l'étendue et le rhythme des battements du cœur, fait éprouver très souvent la sensation du *frémissement vibratoire ou cataire* (*bruissement particulier, espèce d'ondulation, frémissement sourd* de Corvisart).

L'existence de ce frémissement cataire ou vibratoire et les irrégularités, les intermittences, les inégalités des battements du cœur sont les signes d'une grande valeur pour le diagnostic du rétrécissement des orifices du cœur. Corvisart attachait un grand prix à l'existence du frémissement de la région précordiale comme signe du rétrécissement des orifices du cœur et de celui de l'orifice aortique en particulier. Ce frémissement se fait également sentir, suivant cet illustre observateur, à la main qui interroge le pouls. Il dit, en parlant du rétrécissement de l'embouchure aortique : « *Ici point d'obscurité, et quand le médecin n'aurait pour guide que cette espèce d'ondulation, ce bruissement, ce frémissement sourd, ce caractère si reconnaissable du pouls, dans tous les cas de ce genre, son diagnostic ne doit plus être incertain.* »

Parmi les désordres survenus dans le rhythme des battements et par conséquent des bruits du cœur de quelques uns des individus atteints de rétrécissement des orifices et d'induration des valvules, l'un des plus remarquables est, sans contredit, ce triple ou même ce quadruple bruit du cœur, dont nous avons parlé dans nos prolégomènes, et sur lequel nous reviendrons plus bas dans un appendice spécialement consacré à ce curieux phénomène.

3° *La percussion,* comme on a pu le voir par les nombreuses observations que nous avons rapportées, fait reconnaître, dans presque tous les cas, une matité beaucoup plus étendue qu'à l'état normal. Mais cette circonstance tient à la dilatation et à l'hypertrophie qui accompagnent le rétrécissement des orifices, et ne peut être considérée comme un signe direct de cette dernière maladie.

4° *L'auscultation* est la méthode d'exploration à laquelle nous devons la connaissance de l'un des signes les plus précieux du rétrécissement des orifices du cœur et de l'induration des valvules. Ce signe lumineux consiste dans le bruit de *soufflet* simple ou sibilant, de *râpe* ou de *scie* que l'on entend pendant les battements du cœur.

Le bruit de soufflet, de râpe ou de scie est tantôt double et tantôt unique. Dans le premier cas, il masque complétement le double claquement valvulaire; dans le second cas, un seul des deux bruits valvulaires est couvert ou plutôt remplacé par le bruit de soufflet.

Le bruit que nous signalons offre plusieurs variétés sous le rapport de sa durée et de son intensité. Il est quelquefois brusque et saccadé, tandis que, dans d'autres cas, il est lent, prolongé, et pour ainsi dire *filé*. Chez quelques sujets, son intensité est telle qu'on l'entend à une certaine distance de la poitrine; chez d'autres, au contraire, il est un peu sourd, et on ne le distingue bien qu'en auscultant avec beaucoup d'attention.

Le bruit de soufflet sibilant ou roucoulant existe dans un bon nombre de cas d'induration des valvules et de rétrécissement des orifices du cœur, ainsi que le démontrent plusieurs des observations que nous avons rapportées. Nous renvoyons à ces observations pour les variétés que peut présenter ce phénomène : on l'y trouvera désigné sous les noms de *cri*, de *piaulement*, de *roucoulement*, de *ronflement* du cœur. (Voy. les observations 16, 30, 37, 68, 88, 97, 106, 107, 112, 114, 116.)

Les détails dans lesquels je suis entré sur le mécanisme du bruit de soufflet, de râpe ou de scie, de sifflement, de *piaulement* (piou... piou, *prononcé en sifflant plus ou moins fort*), de *roucoulement*, etc., en traitant ailleurs des bruits anormaux du cœur (voyez *Prolégomènes*, seconde partie), me dispensent de m'en occuper ici. Mais je crois devoir insister de nouveau sur la *constance* du bruit de soufflet,

de râpe ou de scie, dans presque tous les cas d'un rétrécissement notable des orifices du cœur avec lésion organique des valvules. Sur plus de deux cents cas de ce genre de lésion que j'ai eu occasion de rencontrer, il n'en est que trois ou quatre dans lesquels je n'aie pas constaté l'existence de ce signe.

Je ne me rends pas bien compte encore de ces cas exceptionnels ; j'espère pouvoir en trouver un jour la cause ou le secret.

5° Aucune véritable douleur n'accompagne ordinairement l'induration des valvules. Quelques malades accusent seulement un sentiment d'*embarras* ou de pesanteur incommode dans la région précordiale ou vers le creux de l'estomac. Presque tous se plaignent d'éprouver des palpitations plus ou moins violentes, des défaillances, des syncopes. Les palpitations augmentent au moindre exercice, par l'action de monter un escalier, etc., ou sous l'influence de la moindre émotion morale. Les palpitations sont caractérisées à la fois et par l'augmentation de la force et par l'augmentation du nombre des battements du cœur (leur nombre peut s'élever au-delà de 140 à 160 par minute).

En résumé, lorsque chez un malade on entend un bruit permanent de soufflet, de râpe ou de scie dans la région précordiale, qu'il existe en même temps un frémissement vibratoire et des palpitations ou des battements tumultueux, irréguliers, intermittents du cœur, il est à peu près certain, si la maladie date déjà de plusieurs mois ou même de plusieurs années, qu'il s'agit d'une induration des valvules avec rétrécissement d'un orifice ou de plusieurs orifices du cœur. Rien ne manque à la certitude du diagnostic, lorsqu'à ces signes *locaux* se joignent les signes dits généraux que nous exposerons plus loin (1), et qui sont le

(1) Les signes de cette dernière catégorie ont été donnés par plusieurs auteurs comme propres à l'*anévrisme* ou l'*hypertrophie* du cœur, qui coïncide

résultat de l'influence qu'exerce sur les fonctions des autres organes, l'obstacle qu'opposent au passage du sang à travers le cœur les *lésions organiques des valvules*, avec rétrécissement plus ou moins considérable des orifices auxquels elles sont adaptées.

APPENDICE AUX SIGNES LOCAUX, SPÉCIALEMENT *relatif au triple et quadruple bruit* QUI REMPLACE LE DOUBLE BRUIT NORMAL DU COEUR.

Ainsi que je l'ai dit dans les prolégomènes de ce traité, je n'ai jamais rencontré le triple et le quadruple bruit du cœur que dans les cas de *lésion organique des valvules et de rétrécissement des orifices du cœur* consécutivement à une cardivalvulite chronique. Ce curieux et important phénomène se rattache donc étroitement à l'histoire des signes et au diagnostic de l'endocardite valvulaire, qui a produit à la longue les diverses lésions *chroniques-organiques* précédemment décrites. Tel est même le rapport qui se trouve entre ce phénomène et certaines lésions des valvules et des orifices, que le premier étant donné on peut en conclure que les secondes existent.

Toutefois, je n'ai pu parvenir encore à bien préciser les conditions pathologiques avec lesquelles coïncide essentiellement et constamment le triple ou le quadruple bruit du cœur. Pour compléter les considérations et les recherches dont il a été déjà l'objet de ma part, je vais rapprocher ici un certain nombre de cas dans lesquels je l'ai observé. Je souhaite que ces faits soient fécondés par quelques uns de mes lecteurs, qui, plus heureux ou plus habiles que moi,

---

presque constamment avec la maladie qui nous occupe. C'est une grande erreur. En effet, dans ce cas, loin d'être le *premier* mobile des phénomènes dont il s'agit, l'anévrisme n'est lui-même qu'un des effets et, pour ainsi dire, des accidents de l'induration des valvules et du rétrécissement des orifices du cœur. Au reste, nous reviendrons sur ce point de physiologie pathologique en traitant de la dilatation ou de l'*anévrisme* du cœur.

résoudront peut-être les difficultés qu'ils me semblent encore offrir, et dissiperont les obscurités dont ils sont environnés. En compulsant rapidement mes observations, je viens d'en réunir douze, dont cinq sont relatives à des sujets qui ont succombé (elles ont, au reste, été rapportées dans le cours de cet ouvrage sous les nos 31, 39, 88, 94 et 105), et dont les sept autres ont pour sujets des individus qui ont jusqu'ici survécu.

Je vais présenter d'abord l'analyse de ces deux catégories de cas. J'y joindrai ensuite quelques courtes réflexions.

I. Exposition des faits.

PREMIÈRE CATÉGORIE.

5 OBSERVATIONS DE TRIPLE OU QUADRUPLE BRUIT DU COEUR CHEZ DES SUJETS QUI ONT SUCCOMBÉ ET DONT L'OUVERTURE A ÉTÉ PRATIQUÉE.

1er CAS. — Femme de 40 ans, morte le 13 décembre 1839. Triple bruit de cœur, sec, parcheminé, sans bruit de soufflet ni de râpe bien notable. *Valvule bicuspide épaissie, fibro-cartilaginisée avec rétrécissement considérable de l'orifice auriculo-ventriculaire gauche, dont la circonférence n'est que de 8 à 9 lignes* (18 *à* 20 *mill.*); *oreillette gauche dilatée, parois épaissies, hypertrophiées de la manière la plus évidente. — Cavité du ventricule gauche recevant à peine le doigt indicateur; aucune altération notable des valvules aortiques, de l'artère pulmonaire et de la tricuspide, ni des orifices auxquels elles sont adaptées.*

2e CAS. — Homme de 35 ans, mort le 8 mars 1840. — Bruits du cœur secs, durs, raboteux, difficiles à analyser en raison de la fréquence et de l'irrégularité extrême des battements du cœur. L'un de ces bruits, dans la région des cavités gauches, était remplacé par une sorte de murmure sourd, très obscur et râpeux. Il nous sembla que c'était le second bruit. Mais dans toute la partie supérieure du sternum, ce second bruit se faisait entendre sous forme d'un

claquement sec, très court. Dans les derniers jours, on constata un triple bruit ou rhythme de rappel.

Valvules aortiques insuffisantes, légèrement épaissies. Réunies et confondues à leurs angles, les deux lames de la valvule bicuspide laissent entre elles une ouverture en boutonnière qui reçoit à peine le petit doigt, Ces lames sont épaissies, fibro-cartilaginisées, surtout à leur bord libre. L'intérieur de l'oreillette gauche est tapissé d'une fausse membrane, facile à détacher avec les pinces. Dans une région de cette oreillette, on trouve une sorte de crête osseuse, à surface rugueuse et coupant le doigt qui la presse.

3e CAS. — Femme de 55 ans, morte le 22 novembre 1839. Triple bruit du cœur, imitant exactement le rhythme du battement de rappel. C'est le second bruit qui est double. Les bruits offrent le timbre parcheminé. Pas de souffle bien notable.

Valvules de l'aorte épaissies, indurées, criant sous le scalpel, crispées, mais néanmoins mobiles, conservant leur forme et pouvant fermer l'orifice aortique. Valvule bicuspide plus épaissie encore que les précédentes, transformée en tissu fibro-cartilagineux; Vers leurs angles, les deux lames sont confondues par leur adhérence réciproque, et de là un rétrécissement de l'orifice auriculo-ventriculaire gauche, lequel consiste en une fente qui peut à peine recevoir le bout du petit doigt. Une concrétion fibrineuse très ancienne, du volume d'un œuf de pigeon, mais plus allongée, ce qui lui donne une certaine ressemblance avec le pancréas, adhère par du tissu cellulaire à la membrane interne épaissie de l'oreillette gauche, et se prolonge dans l'auricule. Elle est d'un blanc jaunâtre mêlé de rouge et très friable, comme ces concrétions anciennes que l'on rencontre assez souvent dans les veines, à la suite de phlébites.

Épaississement, boursouflement et rougeur de la valvule tricuspide, surtout à son bord libre qui est comme charnu. Épaississement notable du bord libre des valvules pulmonaires. — Dilatation de l'oreillette droite et de l'orifice correspondant;

ventricule droit un peu dilaté; orifice ventriculo-pulmonaire libre.

4e CAS. — Homme de 34 ans, mort le 10 juillet 1835. Triple bruit de soufflet dans la région précordiale, coïncidant avec une double pulsation des artères.

Induration, insuffisance des valvules aortiques avec un rétrécissement médiocre de l'orifice ventriculo-aortique; ventricule gauche considérablement dilaté en même temps qu'hypertrophié; la grandeur de la cavité de ce ventricule, qui pourrait contenir un œuf d'oie, contraste avec le calibre assez étroit de l'orifice aortique (ce dernier n'a que 3 pouces (84 mill.) de circonférence, tandis que la cavité du ventricule en a 6 (168 mill.) dans la partie la plus large. Point de rétrécissement des autres orifices.

5e CAS. — Homme de 45 ans, mort le 10 septembre 1836. Triple, puis quadruple bruit de soufflet coïncidant avec une double pulsation des artères.

Exploration du 16 août. — Irrégularité, intermittence du pouls, lequel est tellement fort et vibrant, qu'il fait presque mal à la pulpe des doigts qui le tâtent, à 88; en même temps, toutes les artères battent distinctement deux fois coup sur coup, la seconde pulsation étant toutefois plus petite et plus faible que la première; chacune de ces pulsations est accompagnée d'un bruit dont l'intensité est proportionnelle à celle de la pulsation correspondante; un intervalle de repos plus long que d'ordinaire succède à la seconde pulsation.

Le cœur bat également deux fois coup sur coup, et chacune de ses deux systoles est accompagnée d'un fort bruit de souffle; un repos bien marqué succède à la seconde systole, qui est la plus faible, et survient ensuite une diastole lente, prolongée, également accompagnée d'un souffle fort: de là trois bruits qui se succèdent de manière à imiter assez bien le rhythme du battement de tambour connu sous le nom de *rappel*. L'intervalle qui sépare le second

bruit de systole du bruit de la diastole est d'un bon tiers plus long que celui qui sépare les deux systoles. Le bruit de soufflet le plus prolongé est évidemment isochrone à la diastole. Les deux pulsations coup sur coup du cœur et des artères sont sensibles à la vue comme à la main.

Exploration des 21 *et* 22 *août.*—La diastole du ventricule gauche paraît être double comme la systole, et l'on entend coup sur coup quatre bruits de soufflet, les deux qui correspondent à la diastole étant plus forts que les deux autres. Ces quatre bruits successifs du cœur sont bien distincts, *bien comptés*, et ont été constatés par plusieurs observateurs qui suivent notre clinique et exercés à ce genre d'exploration.

Valvules aortiques ratatinées, comme recroquevillées, épaissies, fibro-cartilaginisées, laissant entre elles, quand elles sont abaissées, une sorte de lumière capable de contenir le petit doigt; hypertrophie et dilatation considérables du ventricule gauche; valvule bicuspide épaissie, mais sans rétrécissement de l'orifice correspondant; point de rétrécissement des orifices droits.

DEUXIÈME CATÉGORIE.

7 OBSERVATIONS DE TRIPLE BRUIT DU COEUR CHEZ DES SUJETS QUI N'ONT PAS SUCCOMBÉ.

1er CAS. — Henry Ferdinand, âgé de 22 ans, d'une constitution délicate, blond, lymphatique, à peau blanche et fine, fut admis dans le service de la Clinique, le 25 juin 1840. Quatre ans auparavant, il avait été affecté d'un violent rhumatisme articulaire avec endocardite, et c'est pour les suites de cette dernière maladie qu'il rentrait à l'hôpital.

Exploration des 25, 26 et 29 *juin;* 1er, 2, 3 et 7 *juillet.* — L'étendue de la matité de la région précordiale est de 3 pouces 1/2 (98 mill.) verticalement et transversalement; la région précordiale offre une voussure bien sensible à la vue (le cyrtomètre y marque 29°, et en marque 25 seule-

ment dans la région correspondante à droite); cette région, jusque vers le sixième espace intercostal et le creux de l'estomac, est fortement ébranlée et soulevée par le cœur, dont la masse paraît très considérable au toucher comme à la vue; la pointe de cet organe bat à 3 pouces (84 mill.) au-dessous du sein; point de frémissement vibratoire.

Les bruits du cœur sont évidemment au nombre de trois, et se succèdent dans un rhythme qui rappelle celui du battement de rappel; c'est le second bruit qui est comme dédoublé; le triple bruit ne se fait entendre que dans la région des cavités gauches, et il est d'autant plus distinct, plus facile à analyser, que les battements du cœur sont assez lents (48, 52, 56, 60); les trois bruits sont analogues à un souffle plus ou moins râpeux, plus ou moins prolongé; mais en même temps il existe au second temps un claquement bien frappé, parcheminé, retentissant, se propageant au loin, et parfaitement caractérisé dans les régions sous-claviculaires; le souffle du premier temps est légèrement sibilant, et se propage jusque vers les parties latérales du cou, à la partie postérieure de la poitrine, etc.; vers l'échancrure du sternum, on n'entend que ce bruit et le claquement sec, parcheminé, qui lui succède.

La main appliquée sur la région des cavités gauches de manière à en explorer attentivement les mouvements, y fait sentir trois mouvements au lieu de deux (un peu confus le 1er juillet, le troisième mouvement était bien distinct le 2 et les jours suivants).

Pouls vibrant, comme prolongé ou filé, d'un volume passable, non redoublé, parfois bien régulier, d'autres fois un peu inégal et intermittent; palpitations et oppression au moindre exercice; point de distension des veines jugulaires, ni de bouffissure, de lividité du visage, ni d'œdème, ni de dyspnée dans l'état de repos, etc.

17 *et* 20 *juillet.* Un long intervalle sépare le temps du

troisième bruit du temps où la pulsation artérielle se fait sentir, phénomène facile à constater, en raison de la lenteur du pouls, qui est à 44-48; le souffle a diminué sensiblement d'intensité depuis le ralentissement du pouls et des battements du cœur sous l'influence de la digitale.

1er *août.* Le malade, soulagé, demande sa sortie.

Le triple bruit du cœur persiste.

Voici maintenant le diagnostic et le pronostic par nous portés après notre première exploration :

Hypertrophie considérable du cœur (460 *à* 500 *grammes*); *épaississement parcheminé, induration des valvules gauches, sans rétrécissement très notable d'orifice; le tout consécutif à une endocardite rhumatismale; emphysème léger du poumon en avant et en arrière* (1). — *Casus insanabilis.*

2e CAS. — Marie Mougas, âgée de 19 ans, était, depuis cinq jours environ, affectée d'un rhumatisme articulaire, lorsqu'elle fut admise à la Clinique, le 4 août 1840. Cette jeune fille était en même temps chloro-anémique, et l'on entendait un *bruit de diable* dans les artères carotides et sous-clavières, surtout les droites.

Un souffle bien caractérisé existait au premier temps des battements du cœur, et, dès le premier jour, on nota une *tendance au triple bruit;* le pouls était à 84, non redoublé.

Le 9 août, la malade était bien convalescente du rhumatisme articulaire, et mangeait déjà le quart; son pouls était tombé à 60.

12 *août.* Persistance du souffle au premier temps, suivi de deux autres bruits par une sorte de *dédoublement* du second; ce triple bruit s'entend dans la région des cavités gauches et un peu dans le voisinage en dehors à gauche, mais non à droite. La durée du premier bruit avec souffle égale à peu

(1) Dans l'extrait de l'observation détaillée que nous avons recueillie, j'ai laissé de côté les signes d'après lesquels nous avons diagnostiqué cet emphysème ainsi que d'autres circonstances qui ne se rattachent pas à mon objet actuel.

près celle des deux autres bruits, qui ne sont séparés l'un de l'autre que par un très court intervalle. Le toucher ne fait sentir que les deux mouvements ordinaires de systole et de diastole.

17 *août*, jour de la sortie, persistance du triple bruit avec souffle au premier temps, et bruit de diable dans les artères indiquées (1).

3e CAS. — Chabrier, âgé de 20 ans, est reçu à la Clinique, le 13 août 1840. Il était affecté depuis trois jours d'un rhumatisme articulaire aigu, dans le cours duquel il survint des signes d'endocardite. Comme le sujet était pâle, délicat, chloro-anémique (il existait dans la carotide, et surtout dans la sous-cavière gauche, un beau sifflement imitant le chant monotone d'un gros bourdon), on aurait pu, au premier abord, rattacher à l'état constitutionnel du sujet, un bruit de souffle qu'on entendait dans la région du cœur gauche. Mais les autres symptômes de la maladie ne permettaient pas aux observateurs exercés de méconnaître l'existence d'une endocardite rhumatismale, et c'est à elle qu'il fallait attribuer le souffle du cœur, lequel avait son maximum d'intensité dans la région de l'orifice auriculo-ventriculaire gauche et correspondait au premier temps.

Les saignées coup sur coup, appropriées au cas individuel, firent une prompte justice de l'affection articulaire ; en sept jours le pouls était tombé de 108 à 72.

Néanmoins, il restait encore un léger souffle au premier temps. A cela près, le malade était dans l'état le plus satisfaisant, et mangeait déjà le quart, lorsqu'auscultant de nouveau le cœur, le 26 août, 14 jours après son entrée, je constatai nettement l'existence d'un triple bruit (bruit de

(1) Comme cette jeune fille était chlorotique, et que son rhumatisme n'était pas très intense, on ne lui tira que trois palettes de sang par des ventouses appliquées sur les genoux, siége principal de la maladie.

rappel) dans la région des cavités gauches. Ce bruit persista les jours suivants, et il devint d'autant plus facile à constater, que, par l'emploi de la digitale, je fis tomber le pouls à 44-48 par minute.

A ma visite du 4 septembre 1840, je trouvai le triple bruit comme de coutume, mais je constatai de plus que le premier bruit se terminait par un sifflement ou piaulement qui ressemblait au *cri* de la caille (ce qui fut entendu par M. Andry, chef de clinique, et divers élèves bien exercés à l'auscultation). Son maximum d'intensité avait lieu dans la région correspondante aux orifices gauches.

Le toucher ne faisait sentir bien distinctement que deux mouvements isochrones aux deux premiers bruits ; il me sembla cependant sentir confusément un troisième mouvement isochrone au troisième bruit.

D'ailleurs, le volume et la force du cœur paraissaient sensiblement normaux : point de matité plus étendue qu'à l'état sain ; impulsion modérée ; nulle douleur ; nulle gêne de la respiration.

Le malade se trouvait tout-à-fait bien, et sans l'emploi des méthodes physiques d'exploration du cœur, rien au monde n'aurait pu faire soupçonner la moindre lésion de cet organe, au moins dans l'état de repos et de calme.

4e CAS. — Schnetz, âgé de 29 ans, avait été affecté d'une fluxion de poitrine 3 mois avant son entrée à la Clinique, qui eut lieu le 9 octobre 1839. A la suite de cette fluxion de poitrine mal traitée, des symptômes de *maladie du cœur* se déclarèrent, et après avoir bien exploré le malade, je portai le diagnostic suivant :

Hypertrophie considérable du cœur, dont le poids peut être évalué à 470-500 *grammes* (15 *à* 16 *onces*) *avec épaississement, induration des valvules gauches, surtout de la mitrale, et rétrécissement médiocre de l'orifice auriculo-ventriculaire gauche.*

Parmi les signes qui furent constatés à diverses visites, je noterai ici les suivants :

9 et 10 octobre. Frémissement vibratoire ou cataire vraiment modèle dans l'étendue d'environ deux travers de doigt au-dessous du sein gauche, ayant son maximum d'intensité vers l'orifice auriculo-ventriculaire gauche, et paraissant isochrone à la systole (la fréquence des battements du cœur, qui sont de 108 à 120 par minute, rend un peu difficile la détermination précise du temps auquel correspond le frémissement vibratoire) ; le double claquement valvulaire est remplacé ou absorbé par un souffle râpeux, prolongé, dont le maximum d'intensité correspond au même point que celui du frémissement vibratoire ; en s'éloignant de ce point vers la région moyenne et supérieure du sternum, on entend un claquement valvulaire au second temps, à travers le souffle indiqué, claquement qui est sec et parcheminé.

La région du cœur offre une voussure très marquée et évidente pour tous les assistants (le cyrtomètre y donne 12° et 9° dans la région droite correspondante). Elle est soulevée par l'impulsion forte du cœur, dont la pointe bat dans le sixième espace intercostal élargi ; la matité de la région du cœur est de 3 pouces 1/2 (98 mill.) transversalement, et de 3 pouces (84 mill.) verticalement ; pouls vibrant, bien régulier, mais d'un volume médiocre ; pas de dilatation notable des veines jugulaires, etc.

30 octobre et 8 novembre. En éloignant l'oreille à une distance d'un bon pouce (28 mill.) de la région précordiale, ou du bout supérieur du stéthoscope appliqué sur cette région, on continue à entendre le double bruit de soufflet râpeux ; le pouls étant tombé à 78-72, et partant l'intervalle qui sépare les deux temps des mouvements du cœur plus prolongé, on distingue bien l'un de l'autre les deux bruits de souffle râpeux (le second est moins fort que le premier) ; le pouls est parfaitement redoublé, mais la seconde pulsation est plus petite et plus courte que la première.

6 décembre. On constate que le frémissement vibratoire existe uniquement au second temps ; on distingue très

bien le *bruit de rappel* ou triple bruit du cœur, et le toucher fait sentir trois mouvements au lieu de deux; ces phénomènes sont d'autant plus faciles à observer, que les battements du cœur et des artères ont été réduits par la digitale à 56 par minute; les deux premiers bruits paraissent appartenir au premier temps qui serait comme dédoublé ou redoublé ainsi que le pouls; le premier bruit de souffle est plus éclatant que le second, qui consiste en une sorte de râpement filé et pour ainsi dire étroit.

19 décembre. Même redoublement du pouls; bruit de rappel ou triple bruit parfaitement distinct, chaque bruit consistant en un râpement plus ou moins prolongé et absorbant presque entièrement le claquement normal.

28 décembre. — L'examen fait avec un nouveau soin par moi et par plusieurs personnes très versées dans l'auscultation du cœur, nous avons constaté ce qui suit: Vers l'orifice aortique, le premier bruit présente une sorte d'intersection ou de reprise qui le partage comme en deux temps; vers la région de l'orifice auriculo-ventriculaire gauche, le rhythme du battement de rappel est si bien caractérisé que le cœur représente réellement un instrument qui battrait le rappel; le souffle qui termine un battement complet du cœur se prolonge sur le temps de repos ou de *silence* qui sépare, à l'état normal, un battement complet d'un autre.

5 mars. On entend toujours les bruits de râpe indiqués; le plus fort, ainsi que le frémissement vibratoire qui lui correspond, précèdent manifestement le pouls et le choc de la pointe du cœur: ils paraissent correspondre à la contraction de l'oreillette gauche hypertrophiée et faisant effort pour chasser le sang à travers l'orifice auriculo-ventriculaire gauche rétréci.

21 mars. Le malade, soulagé, demande sa sortie.

On n'entend plus que deux bruits. Pratiquée à la région supérieure du sternum, l'auscultation fait entendre deux claquements parcheminés, au dernier desquels se mêle un

souffle prolongé dont le maximum d'intensité, ainsi que celui du frémissement vibratoire qui lui est isochrone, répond toujours à l'orifice auriculo-ventriculaire gauche.

5e CAS. — Homme de 33 ans atteint d'un épaississement des valvules gauches du cœur et d'une hypertrophie moyenne de cet organe, le tout consécutif à une endocardite rhumatismale.

Le rhythme des bruits du cœur peut être représenté ainsi : Tics.... tac... tac.....

Les deux premiers bruits sont secs, éclatants ; le premier ayant néanmoins un timbre un peu âpre, *enroué*.

Le second claquement, semblable à celui de la machine pneumatique, est suivi d'un troisième plus court que lui.

6e CAS. — Homme de 40 ans, atteint d'épaississement, d'induration, d'insuffisance des valvules gauches et d'une hypertrophie générale du cœur, le tout consécutif à une endocardite rhumatismale.

Beau triple bruit à gauche avec souffle prolongé au second temps, et double pulsation des artères. A divers examens, on note : Bruissement ou frémissement vibratoire vers la pointe du cœur ; triple bruit comme par décomposition du second en deux ; le premier bruit âpre, étouffé, le second accompagné d'un souffle prolongé. Le triple bruit ne s'entend que dans la région des cavités gauches ; dans la région des cavités droites où l'on ne distingue que deux bruits, le second se termine par un long souffle, tout-à-fait semblable à un jet de vapeur ; le pouls est parfaitement redoublé ou composé de deux pulsations qui se succèdent coup sur coup.

7e CAS. — Jeune homme de 21 ans, atteint d'épaississement, d'insuffisance des valvules gauches et d'une hypertrophie considérable du cœur, le tout consécutif à une endocardite rhumatismale.

Le premier bruit du cœur est suivi de deux autres très

rapprochés (battement de rappel), triple bruit que je représenterai ainsi : Ticssss..... tacs... tacsss.....

Frémissement vibratoire; pouls régulier, à 60-64.

II. Quelques réflexions sur les faits précédents.

Dans les douze cas de triple ou quadruple bruit que nous venons d'analyser, nous avions diagnostiqué une *lésion organique des valvules gauches* avec rétrécissement plus ou moins considérable de l'un des orifices ou des deux orifices correspondants. Or, dans les cinq cas où l'autopsie cadavérique a été faite, elle a pleinement justifié le diagnostic, et il en eût été certainement de même dans les sept autres, si cette opération eût été pratiquée. Mais il est bien entendu néanmoins que le triple ou quadruple bruit du cœur n'a été pour nous qu'un élément de diagnostic tout-à-fait secondaire, et, si j'ose le dire, qu'un signe de luxe.

Parmi les cinq cas terminés par la mort, trois sont relatifs à une lésion organique des valvules aortiques avec rétrécissement de l'orifice correspondant, et deux à une lésion organique de la valvule bicuspide avec rétrécissement de l'orifice correspondant.

Or, dans deux des trois cas relatifs à la lésion des valvules aortiques avec rétrécissement de l'orifice aortique, et dilatation du ventricule gauche hypertrophié, le pouls était redoublé ainsi que la systole ventriculaire, comme si la quantité de sang contenue dans le ventricule dilaté n'avait pu traverser l'orifice aortique rétréci qu'au moyen de deux systoles coup sur coup, ou mieux d'une seule systole composée de deux *reprises*.

Dans les deux cas où les lésions occupaient la valvule bicuspide et l'orifice auriculo-ventriculaire gauche, il n'a point été observé deux pulsations coup sur coup du ventricule gauche et des artères. Les deux derniers bruits semblaient, au contraire, coïncider avec une double diastole ventriculaire ou bien une double systole de l'oreillette gau-

che, comme si en raison de l'obstacle qu'il éprouvait à faire pénétrer le sang dans sa cavité, le ventricule gauche avait eu besoin d'une diastole faite à deux *reprises*, et que, de son côté, l'oreillette correspondante n'eût pu se vider qu'à la faveur d'une systole également composée de deux *reprises*.

Quoi qu'il en soit, si l'explication que nous venons de proposer était bien l'expression de ce qui se passe réellement, il est clair que le phénomène du triple et quadruple bruit du cœur n'aurait pas seulement une grande valeur en tant que signe d'une *lésion organique* déterminée des valvules et de leurs orifices, mais qu'il contribuerait puissamment encore à nous faire connaître quels sont précisément les valvules et les orifices où siège la lésion.

SIGNES DITS GÉNÉRAUX ET INDIRECTS.

1° *Influence sur la circulation artérielle et veineuse.* — Assez ordinairement, irrégulier, inégal, intermittent comme les battements du cœur, le pouls contraste par sa petitesse, par son exiguïté, avec l'énergie, la violence et l'étendue de ces mêmes battements du cœur; malgré sa petitesse, il est dur et vibrant, lorsque le rétrécissement coïncide avec une grande hypertrophie du ventricule gauche; il offre assez souvent, mais pas constamment, l'espèce de frémissement ou de bruissement signalé par Corvisart (ce frémissement est, d'ailleurs, bien plus facile à sentir dans les artères voisines du cœur, telles que les sous-clavières et les carotides primitives, que dans les radiales). Nous avons cité des cas dans lesquels deux pulsations se succèdent coup sur coup. (*Voyez* ce que nous avons dit plus haut du rhythme des battements et du triple et quadruple bruit du cœur.)

La circulation veineuse éprouve toujours un obstacle plus ou moins considérable, dans le cas de rétrécissement notable des orifices du cœur avec induration des valvules. Toutes les veines extérieures en général et celles qui sont les plus voisines du cœur en particulier, comme les jugu-

laires, par exemple, offrent une dilatation proportionnelle au degré, à la gravité et à la durée de la maladie qui nous occupe. Nous avons rapporté quelques observations où les veines jugulaires formaient d'énormes nodosités variqueuses au-dessous de l'espace sous-claviculaire et sur les parties latérales du cou, en même temps que l'on voyait ramper sur les parois de l'abdomen et de la poitrine de grosses veines anastomotiques, dont on n'observe aucune trace à l'état normal.

On remarque quelquefois dans les veines jugulaires distendues et gonflées de sang une pulsation isochrone au pouls, et qui, pour cette raison, porte le nom de *pouls veineux*. Il ne faut pas confondre ce phénomène avec l'expansion que présentent ces mêmes veines à chaque mouvement d'expiration, ni avec le soulèvement que leur communiquent les battements des carotides. Le *pouls veineux* est l'effet du reflux d'une certaine quantité de sang dans l'oreillette droite et dans les veines qui s'y dégorgent, pendant la contraction du ventricule droit. Ce reflux a lieu dans deux cas que voici : 1° lorsque la valvule tricuspide *affectée* offre une ouverture que le jeu de ses lames soudées les unes avec les autres ne peut pas fermer pendant la systole ; 2° lorsque l'orifice auriculo-ventriculaire droit est tellement dilaté que la valvule tricuspide, soit qu'elle conserve encore ses dimensions normales, soit qu'elle ait perdu de sa largeur, ne peut plus le boucher hermétiquement au moment de la contraction ventriculaire, genre d'*insuffisance* assez commun.

A l'obstacle qu'éprouve la circulation veineuse se rapportent cette lividité, cette teinte violacée, ce gonflement du visage et surtout des lèvres (*facies propria* de Corvisart); cette injection foncée des mains, cet engorgement des poumons, du foie, du cerveau et des membranes muqueuses; ces collections séreuses, dans le tissu cellulaire et les membranes séreuses, ces hémorrhagies *passives* diverses, tous phénomènes qui surviennent dans le cours de la maladie

que nous étudions, quand elle est portée à son plus haut degré. Ces phénomènes purement mécaniques s'expliquent avec tant de facilité que nous ne croyons pas devoir en faire une analyse plus détaillée (1).

2° *Influence sur la respiration.* — Une légère dyspnée que les malades désignent sous le nom de *courte haleine*, l'essoufflement après des exercices un peu fatigants, sont les premiers troubles qu'éprouve la respiration. Mais, à mesure que le mal fait des progrès, la dyspnée augmente, et de là le nom d'*asthme* sous lequel le vulgaire connaît la maladie qui nous occupe. Lorsque cette dyspnée est extrême, les malades ne peuvent plus respirer qu'en se tenant assis dans leur lit, et pour me servir de l'énergique expression de l'un d'eux, ils *étouffent* plutôt qu'ils *ne respirent.*

C'est d'après les symptômes qui viennent d'être exposés (1° et 2°), bien plus que d'après les signes physiques eux-mêmes, que les médecins peu familiarisés avec les méthodes exactes, diagnostiquent ce qu'ils appellent un *anévrisme*, une *maladie organique du cœur*. Or, comme ces symptômes (la dyspnée, l'infiltration des membres, etc.) se rencontrent dans diverses autres maladies, rien n'est plus commun que de voir commettre de graves erreurs de diagnostic par les praticiens qui procèdent ainsi. Depuis trois à quatre ans, par exemple, j'ai été appelé auprès d'un assez bon nombre de malades, chez lesquels des médecins, d'ailleurs justement célèbres, avaient diagnostiqué une maladie organique du cœur, bien qu'il n'existât réellement qu'un grand épanchement dans l'une ou l'autre plèvre, consécutivement à

(1) Les congestions séreuses *passives* ou mécaniques dont il s'agit ici commencent par les parties les plus déclives ; telle est même l'influence de la pesanteur sur la production de ces congestions, que, comme nous en avons cité des exemples, elles deviennent beaucoup plus considérables dans le côté du corps sur lequel les malades sont restés couchés pendant un certain temps.

une pleurésie chronique, et à forme *latente*, pour parler l'ancien langage.

3° *Influence sur les fonctions cérébrales.* — Les troubles de ces fonctions se rattachent de la manière la plus étroite à ceux de la respiration, et leur sont en quelque sorte proportionnels. Qui pourrait tracer dans toute sa vérité le déchirant tableau du malheureux livré aux angoisses d'un rétrécissement extrême des orifices du cœur? L'anxiété, la frayeur, le désespoir, se peignent dans tous ses traits; ses yeux sont saillants, hagards, égarés; ses sourcils se redressent, ses narines se dilatent, sa bouche s'ouvre comme pour exprimer instinctivement le besoin qu'il a de respirer et pour seconder les efforts qu'il fait pour assouvir cet impérieux besoin (1); incapable de supporter la position horizontale, assis sur le bord de son lit, les membres inférieurs pendants, les membres supérieurs fixés sur la couche pour prêter un point d'appui aux muscles inspirateurs, le tronc fortement courbé en avant, il est dans un état de *jactitation* continuelle, cherche le frais, pousse des gémissements plaintifs, et, d'une voix expirante, entrecoupée, accuse souvent l'impuissance de la médecine, implore la mort, et se la donnerait quelquefois lui-même, si ses forces défaillantes et les circonstances où il se trouve le lui permettaient. Il ne goûte plus les douceurs du sommeil, ou s'il lui arrive de s'assoupir, il est tourmenté par des rêves pénibles, et se réveille bientôt en sursaut.

Dans quelques cas, il éprouve de courts instants de relâche, et dans cette sorte de trève, vraiment délicieuse, il se

---

(1) Les mouvements dont il s'agit sont des phénomènes purement synergiques. Les belles recherches de M. Ch. Bell nous ont révélé le secret de la synergie qui existe entre certains mouvements des joues, des narines, des sourcils, des yeux, du cou, et les mouvements des muscles respirateurs proprement dits. Le rôle que joue la septième paire de nerfs dans la production des mouvements de la face en rapport avec ceux de la respiration, lui a valu le nom de nerf *respirateur* de la face.

berce de l'heureuse idée d'une guérison prochaine. Vain espoir qu'une nouvelle attaque d'asthme ne tarde pas à dissiper ! Cependant, après des efforts dont l'instinct de la conservation est seul capable, les muscles de la respiration eux-mêmes tombent enfin dans l'épuisement où sont plongés tous les autres. Le malade n'a plus la force de se soutenir ; sa tête roule sur l'oreiller ; son corps, obéissant à la pesanteur, tombe sur les parties les plus déclives du lit pour ne plus se relever. Un assoupissement sub-apoplectique, sorte de sommeil que la nature lui accorde à ses derniers moments, s'empare du malade ; il ne reconnaît plus les personnes qui l'environnent ; sa voix s'éteint, son haleine se refroidit, ses yeux se ternissent, son visage se décompose... il expire... trop heureux si une mort soudaine lui eût épargné les longues douleurs que nous venons de décrire !

DIAGNOSTIC DIFFÉRENTIEL DU RÉTRÉCISSEMENT DES DIVERS ORIFICES DU COEUR.

Existe-t-il des signes propres à nous faire connaître le siége précis du rétrécissement dans tel ou tel des orifices du cœur ? La solution de ce problème, qui est au fond plus curieuse qu'utile, va nous occuper quelques instants.

I. Dans la première édition de son ouvrage, Laënnec pensait 1° que l'*isochronisme* du bruit de soufflet, de râpe ou de scie avec le pouls et la systole ventriculaire annonçait que le rétrécissement occupait les orifices artériels ; 2° que l'isochronisme des mêmes bruits avec la systole des oreillettes était un indice du siége de la maladie dans les orifices auriculo-ventriculaires ; 3° que le bruit se faisait plus fortement entendre dans la région des cartilages des cinquième, sixième et septième côtes, si les orifices gauches étaient rétrécis, et à la partie inférieure du sternum, au contraire, si les orifices droits étaient affectés de rétrécissement.

II. Voici les résultats des longues et attentives recherches

que nous avons faites sur la question dont il s'agit. Il est certain qu'en général le *maximum* d'intensité du bruit de soufflet, de scie ou de râpe existe dans le point de la région précordiale correspondant aux orifices rétrécis, et c'est en grande partie sur cette donnée que nous avons fondé notre diagnostic dans les cas particuliers que nous avons rapportés. Mais comme l'orifice artériel, surtout à gauche, est très voisin de l'orifice auriculo-ventriculaire correspondant, il est des cas où la circonstance que nous venons d'indiquer ne suffirait pas pour faire reconnaître d'une manière indubitable si le rétrécissement occupe l'un ou l'autre de ces orifices. L'examen du pouls, dans les rétrécissements des orifices gauches, est une source de lumières qu'il ne faut pas négliger. En général, il est plus irrégulier, plus petit, plus inégal, plus intermittent dans le rétrécissement simple de l'orifice aortique, que dans celui de l'orifice auriculo-ventriculaire gauche. C'est aussi dans le rétrécissement du premier de ces orifices qu'on observe particulièrement le frémissement vibratoire du pouls radial signalé par Corvisart, frémissement qui, comme nous l'avons déjà dit, est beaucoup plus marqué toutefois dans les artères voisines du cœur, telles que les sous-clavières et les carotides primitives, que dans les radiales. Ajoutons que le *maximum* d'intensité du frémissement cataire de la région précordiale, comme le *maximum* d'intensité du bruit de frottement valvulaire, occupe l'espace de la région précordiale en rapport avec l'orifice rétréci.

III. Quant à l'*isochronisme* du bruit de soufflet, de râpe ou de scie avec la systole ou la diastole ventriculaire, il n'a pas *à lui seul* une très grande valeur. D'ailleurs, le bruit de soufflet existe très souvent pendant le double mouvement du cœur dont il remplace alors le double claquement (1).

(1) Cela se conçoit aisément en réfléchissant que, vu l'ouverture permanente existant à l'orifice dont les valvules sont devenues inhabiles à exécuter leurs mouvements normaux, une certaine quantité de sang peut refluer à

IV. J'ai dit plus haut comment l'existence du triple et quadruple bruit du cœur constituait un élément du diagnostic différentiel qui nous occupe ici. J'ajouterai que, selon quelques observateurs, le bruit de soufflet ou de râpe propagé le long des carotides annoncerait que le rétrécissement occupe l'orifice aortique, tandis que le même bruit anormal non propagé le long de ces artères serait un indice du rétrécissement de l'orifice auriculo-ventriculaire. C'est un point d'observation clinique sur lequel je fais actuellement des recherches, certain d'ailleurs par des recherches antérieures qu'il est des cas dans lesquels j'ai entendu le long des carotides des bruits de soufflet divers, qui se passaient dans l'orifice auriculo-ventriculaire gauche. Mais peut-être la remarque discutée ici ne pêche-t-elle qu'en ce qu'elle serait trop absolue ou exagérée.

V. Le rétrécissement des orifices droits, d'ailleurs infiniment plus rare que celui des orifices gauches, est, selon Corvisart, plus difficile à reconnaître que ce dernier, ce qui ne serait pas, dit cet illustre auteur, « si l'on pouvait interroger les pulsations de l'artère pulmonaire, comme on examine les battements de l'aorte ou de ses branches. » A mon avis, on aura de fortes présomptions en faveur de l'existence de ce rétrécissement, si, le bruit de soufflet et le frémissement cataire ayant leur *maximum* d'intensité dans la région correspondante aux orifices droits, on observe en même temps un pouls veineux très prononcé dans les jugulaires, et les

---

travers cette ouverture pendant la diastole ventriculaire, si le rétrécissement occupe les orifices artériels, et pendant la systole ventriculaire, s'il affecte les orifices auriculo-ventriculaires. M. Filhos, contradictoirement à ce qu'avait avancé Laënnec, établit en principe que, dans ce dernier cas, le bruit de soufflet est isochrone à la systole ventriculaire, et dépend du reflux du sang à travers l'orifice auriculo-ventriculaire rétréci. Il est très vrai que ce reflux constitue une cause de bruit de soufflet, mais il ne l'est pas moins que le passage ou le *flux* de la colonne sanguine à travers le même orifice, pendant la diastole ventriculaire, est aussi une cause du même phénomène. (Voy. nos *Prolégomènes*.)

signes qui annoncent une hypertrophie considérable du ventricule droit.

VI. Dans tout ce qui précède, nous avons supposé que l'induration des valvules et le rétrécissement des orifices du cœur étaient déjà parvenus à un degré très avancé. Le diagnostic n'est pas tout-à-fait aussi facile, lorsque la maladie n'est encore qu'à son premier degré. Toutefois, des palpitations et une légère dyspnée habituelles augmentant au moindre exercice, le son âpre et comme étouffé qui accompagne les battements du cœur, s'il n'existe pas encore un véritable bruit de soufflet, un peu d'infiltration des pieds et de la partie inférieure des jambes, surtout le soir, lorsque les malades sont restés levés; voilà des données qui permettent de soupçonner au moins la maladie, et rien ne manquera réellement à la certitude du diagnostic, si les symptômes dont il s'agit ont succédé à ceux d'une endocardite aiguë, tels que nous les avons précédemment exposés.

B. *Symptômes et diagnostic de l'épaississement hypertrophique et de l'induration de la membrane interne du cœur ou des valvules, sans rétrécissement soit des orifices, soit des cavités du cœur.*

I. Le diagnostic d'un simple épaississement de la membrane interne du cœur, soit qu'il dépende de l'organisation d'une fausse membrane à la surface de l'endocarde, soit qu'il résulte d'une véritable hypertrophie de cette enveloppe interne, me paraît le plus souvent impossible, au moins dans l'état actuel de la science.

II. Lorsque l'épaississement hypertrophique occupe les valvules, sans que celles-ci soient d'ailleurs déformées, ni les orifices rétrécis, il donne ordinairement lieu à une augmentation remarquable dans l'intensité des bruits valvulaires du cœur. Ces bruits imitent alors un véritable claquement de fortes soupapes, ou bien encore le bruit que produiraient deux lames de parchemin appliquées brusquement l'une

contre l'autre, ce qui m'a fait donner le nom de bruits *parcheminés* aux bruits valvulaires ainsi modifiés. Ce phénomène est surtout bien tranché, lorsque l'épaississement affecte la valvule bicuspide, la plus robuste de toutes. Dans plusieurs cas déjà, où sur la foi du bruit *parcheminé* bien caractérisé, bien frappé, j'avais diagnostiqué une hypertrophie des valvules sans lésion des orifices, l'autopsie cadavérique a confirmé l'exactitude du diagnostic. Le bruit parcheminé a lieu au second temps quand les valvules artérielles sont le siége de l'hypertrophie, et au premier temps quand celle-ci occupe les valvules auriculo-ventriculaires. Chez quelques sujets, les doigts appliqués dans la région des valvules épaissies, *parcheminées*, nous ont aussi fait réellement sentir distinctement le jeu de ces valvules.

III. Dans les cas où les valvules sont épaissies, indurées, et qu'elles se sont comme repliées sur elles-mêmes, de manière à n'avoir plus leur largeur accoutumée, ce qui coïncide quelquefois avec un élargissement plus ou moins marqué de l'orifice auquel elles sont adaptées, il en résulte un trouble nécessaire à la circulation. En effet, les valvules ainsi transformées en une sorte de ruban ne jouent plus avec la même liberté qu'à l'état normal, et elles sont *insuffisantes* pour fermer complétement leur orifice; d'où le reflux d'une certaine quantité de sang à travers cet orifice quand elles se redressent, les unes pendant la systole, les autres pendant la diastole. De ce reflux naît un bruit de soufflet quelquefois très fort, isochrone à la systole ventriculaire, si, comme cela est le plus ordinaire, la lésion occupe les valvules auriculo-ventriculaires. Au reste, cette lésion coïncide assez souvent avec l'adhérence des valvules dont il sera question plus bas, et se confond alors en grande partie avec elle sous le point de vue séméiologique.

C. *Symptômes et diagnostic de l'adhérence des valvules auriculo-ventriculaires aux parois du cœur* (1).

I. Je n'ai observé que cinq ou six fois l'adhérence dont il s'agit, lésion qui n'avait encore été signalée par aucun des auteurs qui ont traité des maladies du cœur *ex professo*. Dans tous les cas où j'ai rencontré cette adhérence, elle coïncidait avec un épaississement et un endurcissement plus ou moins marqué des valvules, dont une ou plusieurs lames étaient raccourcies et comme roulées sur elles-mêmes. Des deux lames de la valvule bicuspide, la seule que j'aie ainsi trouvée adhérente est la postérieure. Si les lecteurs ont présentes à la mémoire les observations relatives à l'espèce de lésion qui nous occupe, ils savent que les symptômes dont il est fait mention ont pour la plupart une très grande analogie avec ceux qui ont lieu dans les cas de rétrécissement des orifices : ces symptômes sont, en effet, les palpitations, le bruit de soufflet, le frémissement cataire, la dyspnée, les congestions veineuses et les collections séreuses passives. D'où vient cette ressemblance entre les symptômes de deux maladies en apparence si différentes sous le rapport anatomique? Cette ressemblance tient essentiellement à ce que dans l'un et l'autre cas il existe un désordre mécanique de la circulation du sang à travers le cœur. Il est vrai que, dans l'induration des valvules avec rétrécissement, le désordre est en quelque sorte *double*, tandis qu'il est *unique* dans la lésion dont nous étudions ici le diagnostic. Mais, à part le rétrécissement de l'orifice, dans le cas d'induration des valvules, quelle est donc la circonstance qui peut déranger le cours du sang à travers le cœur? Cette nouvelle circonstance, et nous l'avons déjà signalée, c'est le reflux d'une certaine quantité

(1) Je ne connais encore aucun cas d'adhérences des valvules aortiques ou pulmonaires aux parois de l'aorte ou de l'artère pulmonaire.

de sang à travers l'orifice *permanent* de la valvule indurée et déformée. Or, ce reflux du sang est précisément l'accident qu'entraîne inévitablement à sa suite l'adhérence d'une portion du contour des valvules auriculo-ventriculaires. Cette adhérence, en effet, ne permet pas à la portion de la valvule qui en est le siége de se redresser pendant la systole ventriculaire pour concourir à l'occlusion de l'orifice auriculo-ventriculaire. Or, il est alors *physiquement* impossible qu'une partie de la masse sanguine, pressée de toutes parts par le ventricule contracté, ne reflue pas à travers l'orifice incomplétement fermé.

II. Si l'on nous demande maintenant comment on peut distinguer l'adhérence partielle des valvules sans rétrécissement bien notable des orifices, de l'induration de ces mêmes valvules avec rétrécissement, nous avouerons franchement que cette distinction n'est pas toujours facile, et qu'il nous est arrivé pour notre propre compte de diagnostiquer cette dernière maladie dans quelques uns des cas où il s'agissait de l'autre. Il est vrai qu'à cette époque l'adhérence des valvules était encore pour nous une maladie tout-à-fait nouvelle. La méprise est d'ailleurs fort innocente.

Depuis que les faits rapportés dans cet ouvrage nous ont permis de confronter exactement les signes de l'adhérence simple des valvules avec ceux du rétrécissement par induration de ces mêmes valvules, il nous a semblé que les différences suivantes, auxquelles des observations ultérieures en ajouteront sans doute de nouvelles, pouvaient, jusqu'à un certain point, empêcher de confondre, *au lit des malades*, ces deux lésions l'une avec l'autre : 1° dans l'adhérence, le bruit de soufflet est plus large, moins sec, moins *râpeux* que dans le rétrécissement un peu avancé; 2° dans l'adhérence, les battements du cœur sont moins irréguliers, moins inégaux, moins intermittents que dans le rétrécissement; et le frémissement cataire, quand il existe, est moins rude et plus diffus dans le premier cas

que dans le second ; 3° dans l'adhérence, le pouls est moins petit, moins étroit que dans un rétrécissement tant soit peu considérable ; 4° enfin, dans l'adhérence, l'étouffement, les congestions veineuses, les collections séreuses passives, toutes choses étant d'ailleurs égales, existent à un moins haut degré que dans le rétrécissement.

D. *Symptômes et diagnostic des végétations de la membrane interne du cœur, et spécialement des valvules.*

Les végétations de la membrane interne du cœur et des valvules ne se traduisent en quelque sorte à l'observation par aucun signe qui leur soit *exclusivement* propre. Les végétations qui n'occupent que la surface interne des cavités du cœur (et jusqu'ici elles n'ont été rencontrées que dans les oreillettes), sont entièrement *indiagnosticables*, qu'on me passe cette expression. Celles qui croissent sur les valvules elles-mêmes ne donnent réellement lieu à quelques symptômes un peu saillants qu'autant qu'elles sont assez multipliées pour gêner le jeu des valvules et produire un rétrécissement plus ou moins considérable des orifices. C'est une vérité que des observations nombreuses consignées dans cet ouvrage mettent hors de toute espèce de doute.

Il est bien rare d'ailleurs de rencontrer des masses de végétations un peu volumineuses sur les bords ou à la surface des valvules, sans qu'il existe en même temps une induration plus ou moins considérable de ces valvules, comme le démontrent plusieurs des observations de ce Traité. Dans le cas de cette co-existence, le rétrécissement est à la fois produit et par l'épaississement avec induration des valvules, et par les végétations dont celles-ci sont hérissées ou comme surchargées.

Quoi qu'il en soit, que les végétations existent seules, en masses assez considérables pour gêner le jeu des valvules et rétrécir les orifices du cœur, ou qu'elles soient compliquées avec un épaississement et un endurcissement des valvules,

capables de donner lieu par eux-mêmes à un rétrécissement, il est évident que leur diagnostic se confond avec celui de cette dernière lésion. Toutefois, si les végétations ne rétrécissaient que médiocrement les orifices, et que les valvules sur lesquelles elles se seraient développées conservassent encore un assez libre exercice de leurs mouvements, elles n'apporteraient pas à la circulation et à la respiration un aussi grand obstacle qu'une induration des valvules avec notable rétrécissement, ainsi que le prouvent quelques unes de nos observations.

Je ne sache pas qu'aucun observateur ait jamais diagnostiqué formellement l'existence de végétations valvulaires. J'ai été porté à en *soupçonner* l'existence chez certains malades, auxquels il n'était resté d'autre symptôme bien caractérisé d'une endo-péricardite rhumatismale qu'un bruit de soufflet très fort dans la région des orifices gauches du cœur, et déjà dans quelques cas l'autopsie cadavérique a justifié mon *diagnostic*. Mais je dois avouer que j'ai besoin de nouveaux faits pour approfondir ce point intéressant de l'étude des maladies du cœur. Quant au bruit de soufflet qui existe dans les cas de ce genre, il tient essentiellement au frottement qu'exerce la colonne sanguine sur la surface inégale et comme raboteuse des valvules, sur lesquelles se sont développées les végétations.

§ II. Appréciation rapide de quelques uns des symptômes de l'endocardite.

Je ne me propose point ici de revenir sur l'explication des *signes physiques* proprement dits de l'endocardite (voy. nos *Prolégomènes*), ni d'examiner le mécanisme des symptômes que cette maladie possède en commun avec toutes les autres phlegmasies, étudiées sous le rapport de leur *nature intime*. Mon unique objet est de montrer la liaison qui peut exister entre les produits appréciables, les altérations physiques, suites de l'endocardite, et quelques uns des symptômes ou des accidents éprouvés par les ma-

lades. Cette étude me paraît d'autant plus importante, qu'elle est généralement plus négligée par la plupart des praticiens, qui ne s'imaginent pas quelle utilité la *pratique* peut retirer de pareilles recherches, de ces *théories*, comme quelques uns le disent, d'un air de mépris on ne peut plus *philosophique*.

Eh bien ! quoi qu'on en dise, parmi les symptômes ou les accidents qui se développent pendant le cours d'une endocardite, les principaux, les plus formidables peut-être, se rattachent étroitement à certaines altérations anatomiques, physiques, mécaniques, produites par l'endocardite. Cela ne sera certainement contesté par aucun de ceux qui auront bien analysé les phénomènes de cette période de la maladie, où l'élément inflammatoire proprement dit ayant entièrement ou du moins presque entièrement disparu, pour faire place au travail d'évolution et de développement des produits inflammatoires, il ne reste plus que ces déformations diverses, ces *lésions organiques* des valvules, ces rétrécissements des orifices, enfin ces obstacles mécaniques à la circulation que nous avons pris soin de décrire avec tant de détails.

Mais, ainsi que nous l'avons déjà indiqué précédemment, dans l'endocardite aiguë elle-même, parcourant encore sa première période, sa période *d'augment*, pour parler le langage des écoles, l'état physique, anatomique, matériel des cavités du cœur et du sang qui les parcourt, joue quelquefois un très grand rôle dans la production des principaux phénomènes observés. Croit-on, par exemple, que les valvules puissent impunément éprouver une violente turgescence inflammatoire ? Les concrétions sanguines, que par un mécanisme encore peu connu, l'endocardite peut entraîner et entraîne quelquefois à sa suite, les productions pseudo-membraneuses qui peuvent se coller, s'accrocher en quelque sorte aux valvules, à leurs tendons, à leurs muscles tenseurs, etc., etc., toutes ces altérations, qui pour provenir

d'un travail vital n'en sont pas moins physiques et matérielles, ne seraient-elles absolument pour rien dans cette profonde gêne de la circulation, dans ces défaillances, ces lipothymies qui impriment à la première période d'une endocardite sur-aiguë un caractère si grave, j'ai presque dit si foudroyant? Quant à moi, je ne doute point que, dans beaucoup de cas, les altérations que je viens d'indiquer ne soient la cause réelle de la plupart des *accidents* observés pendant la première période d'une endocardite aiguë.

Au reste, je le répète, l'élément *physique* et *mécanique* de cette maladie n'est pas *tout* pour moi, et je le subordonne au travail *vital* comme on subordonne un effet à sa cause. Mais tout en accordant à l'élément dynamique et vital de certaines maladies l'importance qui lui est due, est-ce une raison pour ne tenir aucun compte de ce que les maladies ont de physique et de mécanique? Que dirait-on d'un mécanicien qui ne chercherait jamais dans les conditions matérielles des rouages de ses machines la cause de leurs dérangements fonctionnels?

ARTICLE TROISIÈME.

DEGRÉS, FORMES ET ESPÈCES DE L'ENDOCARDITE.

I. Comme toutes les autres inflammations, l'endocardite est susceptible de plusieurs degrés d'intensité; ces degrés peuvent néanmoins être ramenés à trois principaux, c'est-à-dire que l'endocardite peut être *légère*, *intense* ou *moyenne*.

L'endocardite légère peut être, jusqu'à un certain point, comparée à l'*érysipèle simple*, tandis que l'endocardite intense serait une sorte d'*érysipèle phlegmoneux*. Dans cette forme, en effet, non seulement l'endocarde, cette espèce de *tégument* interne du cœur, mais encore le tissu cellulaire sous-jacent et inter-musculaire du cœur, le tissu fibreux et le tissu musculaire lui-même participent au travail inflammatoire, et si l'on ne s'empresse d'attaquer la

maladie par la plus vigoureuse thérapeutique, c'est alors que, au bout d'un *certain* temps, surviennent ces graves désordres des valvules et ces grandes hypertrophies dont nous avons rapporté tant d'exemples. C'est particulièrement l'endocardite rhumatismale qui revêt trop souvent cette forme phlegmoneuse ou parenchymateuse, et nous devons rappeler ici ce que nous avons dit ailleurs (1) de la forme également phlegmoneuse de certaines arthrites rhumatismales, rapprochement d'autant plus naturel, que mollement combattue, cette forme d'arthrite rhumatismale entraîne aussi à sa suite dans les articulations qui en sont le siége, des épaississements, des hypertrophies, des indurations, *lésions organiques* qui, à la différence près de la structure des parties, sont essentiellement les mêmes que les *lésions organiques* du cœur signalées par nous tout-à-l'heure.

La forme phlegmoneuse de l'inflammation du cœur se présente également dans un bon nombre de cas où cette inflammation coïncide avec une violente pleurésie ou pleuro-pneumonie.

Cette même forme se rencontre bien rarement dans l'endocardite qui peut accompagner les maladies connues sous les noms de fièvres typhoïdes et fièvres éruptives. C'est particulièrement la forme *érysipélateuse* que l'on observe dans ces cas.

II. Les *formes* et les *espèces* de l'endocardite pourraient être multipliées d'une manière presque infinie, si l'on regardait comme autant de formes ou d'espèces différentes de cette maladie, les divers degrés qu'elle peut parcourir, sa coïncidence avec telle ou telle autre maladie, ses complications variées, etc., etc. Quant à nous, notre unique intention est de faire ressortir ici les seules formes ou espèces qui se distinguent par quelque trait important, quelque caractère tranché, quelque élément essentiel. Or,

(1) *Traité clinique du rhumatisme articulaire et de la loi de coïncidence des inflammations du cœur avec cette maladie.* Paris, 1840, in-8°.

considérée sous ce point de vue, l'endocardite nous apparaît sous deux grandes formes ou espèces, qu'il est vraiment utile de distinguer.

La première de ces deux *formes* ou *espèces* constitue une affection purement et franchement inflammatoire : telle est l'endocardite qui éclate sous l'influence des grandes vicissitudes atmosphériques, soit qu'elle se développe seule, ce qui est rare, soit qu'elle se manifeste comme coïncidence ou accompagnement d'un violent rhumatisme articulaire aigu ou d'une pleurésie, d'une pleuro-pneumonie. C'est là ce que nous pouvons appeler l'endocardite *simple*, l'endocardite exclusivement inflammatoire.

La seconde forme ou espèce d'endocardite est celle qui se rencontre dans les maladies dites typhoïdes (*putrides* ou *septiques*). Sans doute, dans cette forme, l'élément inflammatoire est, comme dans la précédente, l'élément *essentiel*. Mais cet élément est tellement modifié par l'élément typhoïde sur-ajouté, qu'il convient réellement de ne pas confondre l'endocardite de cette espèce avec l'endocardite *simplement* inflammatoire, et pour l'en distinguer, nous lui donnerons le nom d'*endocardite typhoïde*, ayant bien soin de prévenir les lecteurs que par cette dénomination nous entendons uniquement désigner une endocardite modifiée par sa coïncidence avec un état typhoïde, et non une endocardite qui donne lieu *par elle-même* à des phénomènes typhoïdes (1).

ARTICLE QUATRIÈME.

DES CAUSES ET DU MODE DE DÉVELOPPEMENT DE L'ENDOCARDITE ; DE SA COÏNCIDENCE AVEC LE RHUMATISME ARTICULAIRE, AINSI QU'AVEC LES INFLAMMATIONS DE LA PLÈVRE ET DES POUMONS.

I. Les causes prédisposantes de l'endocardite et la prédis-

(1) L'endocardite *gangréneuse* pourrait constituer cette espèce d'endocardite. Mais que savons-nous encore de bien positif sur l'endocardite gangréneuse ?

position organique nous ont paru être exactement les mêmes que celles du rhumatisme articulaire aigu, de la pleurésie et de la pleuro-pneumonie dont nous avons traité ailleurs. Je crois devoir seulement noter ici relativement aux âges, considérés comme causes prédisposantes, que l'enfance ne met pas à l'abri de l'endocardite. Je l'ai rencontrée un assez bon nombre de fois chez des sujets de huit à douze ans.

Comme toutes les autres phlegmasies, l'endocardite peut se développer sous l'influence de certaines causes déterminantes mécaniques ou traumatiques. Mais cet ordre de causes dont nous avons dit quelque chose à l'occasion de la péricardite, n'a besoin que d'être mentionné en passant, et ce n'est pas par ce mécanisme que l'endocardite a été produite dans les nombreuses observations consignées dans cet ouvrage (1).

II. En analysant exactement ces observations considérées sous le point de vue étiologique, nous voyons qu'elles se rangent en deux séries bien distinctes, savoir : celles relatives à l'endocardite que l'on rencontre chez les individus atteints des fièvres dites graves ou typhoïdes, de fièvres éruptives, et celles qui ont trait à l'endocardite qui accompagne ces maladies franchement inflammatoires que nos prédécesseurs appelaient, il n'y a pas très long-temps encore, des fièvres rhumatismales, des fièvres pleurétiques, des fièvres péripneumoniques, mais que nous désignons aujourd'hui sous les noms d'arthrite rhumatismale, de pleurésie ou de pleuro-pneumonie.

L'endocardite *typhoïde* reconnaît les mêmes causes que l'état fébrile du même nom avec lequel elle coïncide, et

---

(1) Quelques auteurs ont supposé que certaines des lésions dont l'endocardite est parfois suivie (végétations sous forme de poireaux, de choux-fleurs, de crête de coq, etc.), pourraient être l'effet du virus syphilitique. Je dois déclarer que je n'ai recueilli *jusqu'ici* aucun fait en faveur de cette hypothèse. Je ne dis rien de plus.

tout n'est pas dit encore, j'en conviens, sur ce problème d'étiologie. Nous ne croyons pas devoir y insister ici.

Que s'il existe une certaine obscurité sur les causes réelles, essentielles de la précédente espèce d'endocardite, il n'en est pas de même de celle qui coïncide avec le rhumatisme articulaire, la pleurésie et la pleuro-pneumonie. En effet, la cause déterminante de cette espèce est la même que celle des maladies avec lesquelles elle coïncide. Or, il est clair comme le jour que cette cause consiste dans les brusques alternatives de chaud et de froid, surtout lorsqu'elles surviennent à la suite d'exercices musculaires fatigants, tels que des courses rapides et prolongées, des excès de danse, etc., etc., exercices qui produisent dans les articulations, dans le cœur, etc., des secousses et des frottements d'où résulte une sorte d'excitation bien propre à favoriser l'action de la cause déterminante. On trouvera dans ma *Clinique médicale* (chapitres *de la pneumonie* et *de la pleurésie*) et dans mon Traité *du rhumatisme articulaire*, des recherches statistiques, bien propres à mettre hors de doute l'importance immense de la cause que nous signalons. Ce n'est que dans des cas très rares que cette cause se borne à produire une endocardite isolée de toute autre inflammation, fait qui suppose une *prédisposition* spéciale, impossible à déterminer *à priori*.

Quoi qu'il en soit, c'est bien en vain que certains modernes praticiens, se complaisant en quelque façon à couvrir de ténèbres les points les plus lumineux de l'étiologie, ont attaqué la doctrine que nous venons d'exposer. S'il fallait ajouter à l'autorité journalière des faits l'autorité des noms célèbres, nous pourrions, sans trop de désavantage, peut-être, opposer aux médecins dont il s'agit, les Hippocrate, les Sydenham, les Stoll, les Broussais et tant d'autres. C'est aux maladies dont nous parlons que s'applique, en effet, cet aphorisme de l'oracle de Cos : *Mutationes anni temporum maxime pariunt morbos, et in ipsis temporibus,*

MUTATIONES MAGNÆ, TUM FRIGORIS, TUM CALORIS. Sydenham, cet Hippocrate de l'Angleterre, les avait aussi en partie en vue, lorsque dans le langage énergique qui lui est familier, il proclame que *l'impression d'un air froid lorsque le corps est en sueur, a fait périr plus de monde que la peste, la guerre et la famine réunies.*

C'est ici le lieu de rappeler que, par une erreur bien étonnante dans un si grand observateur, ou plutôt par l'effet d'une simple *inadvertance*, Corvisart a professé une doctrine tout opposée à celle que nous venons d'établir, témoin le passage suivant de l'*Essai sur les maladies du cœur* (*Disc. prélim.*, pag. 25), tel que nous l'avons déjà cité à la page 307 de notre premier volume : « Le cœur, dans la région qu'il » occupe, est à l'abri de toute impression et de toute modifi- » cation immédiate de la part de l'air et de ses intempéries » variables, brusques et multipliées ; on peut affirmer, en » général, qu'il n'en est point sensiblement modifié, et » qu'il n'en contracte point de maladies. »

Certes, si Corvisart eût connu la fréquence de la coïncidence des inflammations aiguës du cœur avec la pleurésie, la pleuro-pneumonie et le rhumatisme articulaire également aigus, il se serait bien gardé d'écrire un tel passage. Pourquoi, d'ailleurs, en raisonnant *à priori*, pourquoi le cœur, *dans la région qu'il occupe*, serait-il, plus que les articulations, plus que les poumons et la plèvre, *à l'abri des brusques intempéries de l'air?* est-ce qu'il est plus profondément caché que les parties ci-dessus indiquées? est-ce qu'il n'entre pas dans sa composition les mêmes éléments organiques que nous trouvons dans les articulations et les organes de la respiration, et spécialement des tissus séreux et fibreux? est-ce que, comme nous l'avons déjà dit, à l'article de la péricardite, les cavités du péricarde et de l'endocardite, sous le rapport de la structure de leurs parois, ne représentent pas des espèces de cavités articulaires?

III. Cela posé, rapportons dans cet article les deux passages suivants, l'un extrait de notre *Clinique médicale*, l'autre de notre *Traité clinique du rhumatisme articulaire*, ouvrages où nous nous sommes expliqué catégoriquement sur la loi de coïncidence des inflammations du cœur avec la pleurésie, la pleuro-pneumonie et surtout le rhumatisme articulaire.

« La coïncidence de l'endocardite et de la péricardite avec la pleurésie ou la pleuro-pneumonie, et spécialement avec celles du côté gauche est beaucoup plus fréquente qu'on ne l'avait cru jusqu'ici. Je n'ai pas encore fait le calcul exact des cas où elle a été observée par nous, depuis que notre attention s'est portée d'une manière spéciale sur les maladies aiguës du centre circulatoire; mais je ne crois pas exagérer en disant que les membranes séreuses du cœur se prennent dans le tiers ou le quart des cas de violente pleurésie ou pleuro-pneumonie gauche.

» Chaque jour, je rencontre de nouveaux cas qui confirment la loi de fréquente coïncidence de la péricardite et de l'endocardite avec les deux phlegmasies indiquées tout-à-l'heure.

» Depuis que j'ai insisté d'une manière spéciale sur cette coïncidence, j'ai examiné avec le plus grand soin le péricarde et l'endocarde des individus que nous avons ouverts, et chez lesquels nous trouvions des traces d'une ancienne pleurésie. Or, dans la grande majorité des cas, nous avons trouvé aussi sur les deux enveloppes que nous venons de nommer les suites d'une ancienne phlegmasie, telles que plaques laiteuses, épaississement, adhérences, etc. Maintenant que mon attention s'est arrêtée sur ce rapport de la péricardite et de l'endocardite avec les phlegmasies de la plèvre et du poumon, je me rappelle que dans les nombreuses ouvertures de cadavres faites par moi-même ou faites par d'autres en ma présence, il est bien peu de cas où je n'aie rien noté qui annonçât la présence d'une ancienne péricardite ou d'une ancienne endocardite sur les

sujets à l'ouverture desquels on avait constaté l'existence d'une ancienne pleurésie (1). »

Voici maintenant comment, ailleurs (2), je résumais les recherches statistiques faites par moi sur la loi de coïncidence des inflammations du cœur avec le rhumatisme articulaire.

« En additionnant tous les cas que nous venons de citer, nous obtenons un total de 330 cas pour base de la loi de coïncidence entre le rhumatisme articulaire et l'inflammation du tissu séro-fibreux du cœur (endocardite et péricardite rhumatismales). Or, il me semble qu'une loi déduite d'une pareille masse de faits, recueillis dans l'espace de six à sept ans, n'a, malgré les assertions de certains auteurs, rien de *téméraire ni d'aventureux* (3).

» Précisons toutefois davantage et les faits ci-dessus et les résultats généraux ou les lois qui en dérivent.

» Sur 114 cas de rhumatisme articulaire aigu recueillis par nous avec les plus grands détails, dans un espace de six à sept ans, il y en a 74 d'une grande intensité ou d'une intensité moyenne, et 40 de légers. Or, parmi les 74 cas de la première catégorie, nous en comptons 64 dans lesquels s'est rencontrée la coïncidence *certaine* d'une endocardite ou d'une endo-péricardite (dans trois autres cas, la coïncidence fut douteuse), tandis que, dans les 40 cas de la seconde catégorie, il n'en est qu'un dans lequel la coïncidence dont il s'agit ait été constatée.

» Donc, d'après ces faits, qui se reproduisent d'ailleurs chaque jour dans tous les autres services où l'exploration des malades est faite avec soin par des observateurs consciencieux et exercés; donc, d'après ces faits, dis-je :

---

(1) *Clinique médicale de l'hôpital de la Charité.* Paris, 1837, t. II, p. 331.

(2) *Traité du rhumatisme articulaire.* Paris, 1840, p. 143 et suiv.

(3) Ne sont pas compris, d'ailleurs, dans la masse des faits ci-dessus résumés, ceux que j'ai recueillis dans ma pratique privée, lesquels s'élèvent à un nombre assez considérable.

» 1° Dans le rhumatisme articulaire aigu violent généralisé, la *coïncidence* d'une endocardite, d'une péricardite ou d'une endo-péricardite, est la RÈGLE, la LOI, et la *non-coïncidence* L'EXCEPTION;

» 2° Dans le rhumatisme articulaire aigu léger, partiel, apyrétique, la *non-coïncidence* d'une endocardite, d'une péricardite ou d'une endo-péricardite, est la RÈGLE, et la *coïncidence* L'EXCEPTION.

» Mais, pour qu'il ne manque rien à la solidité de la loi de coïncidence de l'endocardite, de la péricardite ou de l'endo-péricardite avec un rhumatisme articulaire aigu intense et généralisé, n'oublions pas cet autre ordre de cas dans lesquels nous avons constaté la préexistence de cette dernière maladie chez des individus qui nous présentaient les signes les plus positifs de *lésions organiques* du cœur évidemment consécutives à une endocardite ou à une péricardite *mal guéries* ou passées à l'état chronique. Dans le premier ordre de cas, nous avons acquis la preuve directe, immédiate, *flagrante*, de la coïncidence qui nous occupe, et nous avons pour ainsi dire pris cette coïncidence sur le fait; dans le second ordre de cas, au contraire, ce n'est que par voie d'induction, d'une manière indirecte et médiate, que nous saisissons la coïncidence de l'endocardite ou de la péricardite avec un rhumatisme articulaire aigu intense et généralisé; mais l'induction est ici tellement pressante, qu'elle équivaut en quelque sorte à la démonstration directe. Au reste, il ne faut pas perdre de vue que cette démonstration directe de la *loi* que nous étudions a précédé la démonstration indirecte, et que nous avons deviné, si j'ose ainsi parler, la préexistence d'un rhumatisme articulaire aigu chez un grand nombre d'individus affectés des suites d'une endocardite ou d'une péricardite, précisément parce que, chez les sujets actuellement atteints de ce même rhumatisme articulaire aigu, nous avions constaté la coïncidence d'une endocardite ou d'une péricardite.

» Quoi qu'il en soit, si l'on réfléchit que, depuis sept ans environ, sur 300 individus au moins, chez lesquels j'ai reconnu l'existence de lésions *chroniques-organiques* du cœur consécutives à une endocardite ou à une endo-péricardite, plus de la moitié, quand on les interrogeait avec toute l'exactitude suffisante, faisaient remonter les symptômes de ces lésions à une ancienne attaque de rhumatisme articulaire intense, qui s'était prolongée pendant plusieurs semaines ou même pendant plusieurs mois, on sentira combien cette nouvelle donnée contribue à la solution du problème que nous nous étions proposé. »

IV. Ajouterai-je encore que, depuis la publication du *Traité clinique du rhumatisme articulaire*, la nouvelle et assez nombreuse série de cas que nous avons recueillis (Clinique de 1840) a confirmé de la manière la plus exacte la loi par nous formulée?

Mais c'en est assez sur ce point. Concluons seulement que l'endocardite, maladie dont, il y a moins de huit ans, on ne savait pas même le nom, est cependant une des phlegmasies les plus communes et les plus graves, et qu'aujourd'hui il est peu de phlegmasies dont l'histoire, sous le rapport étiologique comme sous tous les autres rapports, soit plus avancée.

ARTICLE CINQUIÈME.

MARCHE ET DURÉE DE L'ENDOCARDITE.

I. Comme la péricardite, l'endocardite peut affecter une marche *sur-aiguë*, *aiguë*, *sub-aiguë*, ou bien une marche tout-à-fait lente et *chronique*. L'endocardite la plus aiguë peut d'ailleurs (et la chose n'est que trop fréquente), au bout d'un certain temps, ralentir sa marche et se transformer en une endocardite chronique. La nature et l'intensité des causes de la maladie, la disposition *individuelle* des sujets que celle-ci attaque, le mode de traitement qui lui est opposé,

sont autant de conditions propres à modifier la marche de l'endocardite. Les endocardites les plus aiguës que nous ayons eu occasion de rencontrer s'étaient manifestées à la suite d'un brusque refroidissement, chez des individus lymphatico-sanguins, se livrant à des exercices pénibles, et auxquels on avait prodigué quelquefois des excitants, du vin chaud en particulier, pour rappeler ce que le vulgaire appelle une sueur rentrée, etc.

II. Pour *calculer* d'une manière sinon rigoureuse, du moins approximative, la durée de l'endocardite, il faut avoir égard à un très grand nombre d'éléments ou de circonstances, tels que le degré et l'étendue de la maladie; son état de simplicité ou de complication, l'âge et la force des malades, les méthodes thérapeutiques mises en usage, et l'époque précise de la maladie à laquelle on a pu y recourir. Je ne possède pas encore un assez grand nombre de cas pour résoudre d'une manière complétement satisfaisante la question de la durée de l'endocardite. Voici les *calculs* qui me paraissent les plus probables. A l'état aigu, l'endocardite générale peut affecter une terminaison funeste dans l'espace de quelques jours, et le plus ordinairement alors la mort reconnaît pour une de ses principales causes la formation d'abondantes concrétions sanguines dans les cavités du cœur. Mais les résultats extrêmement avantageux que nous avons obtenus de l'application de la nouvelle formule des *saignées coup sur coup* au traitement de l'endocardite aiguë, nous autorisent à proclamer que, dans l'immense majorité des cas, la maladie attaquée par cette méthode se terminera d'une manière favorable dans l'espace d'une huitaine de jours, terme moyen. Nous calculons, au reste, la durée de cette maladie d'après des cas où elle était compliquée, soit avec une péricardite seulement, soit avec un rhumatisme articulaire aigu, soit avec une pleurésie ou une pleuro-pneumonie, soit même avec une péricardite à la fois et une pleuro-pneumonie.

Depuis cinq ans que j'écrivais les lignes qu'on vient de lire, j'ai recueilli un grand nombre d'observations nouvelles qui confirment pleinement les résultats par nous annoncés ici. On peut consulter à cet égard et notre *Clinique médicale* et notre *Traité du rhumatisme articulaire*.

III. A l'état *chronique*, la durée de l'endocardite est en quelque sorte illimitée. Sous cette forme, comme nous l'avons vu précédemment, il survient toujours diverses lésions *organiques* permanentes qui, lorsqu'elles sont portées très loin, et qu'elles affectent les valvules et les orifices du cœur, se terminent nécessairement d'une manière funeste. Toutefois, si le travail sourd, lent et caché qui a présidé à leur développement se dissipe complétement, soit par les seuls efforts de la nature, soit par le bénéfice de l'art, ces lésions peuvent rester long-temps stationnaires, et grâce à un sage emploi des moyens hygiéniques, plusieurs malades pourront prolonger pour ainsi dire indéfiniment leur carrière.

ARTICLE SIXIÈME.

PRONOSTIC ET MORTALITÉ.

I. Le pronostic de l'endocardite, comme sa durée, varie selon un grand nombre de circonstances relatives à la maladie elle-même ou bien aux conditions individuelles, aux complications, au mode de traitement surtout, etc. Lorsque la maladie appartient à la catégorie des cas *légers* ou des cas *moyens*, que l'individu est d'une bonne constitution, et qu'un traitement convenable est employé, on obtient une guérison assez prompte et assez facile. La mortalité est alors nulle, et la maladie ne passe point à l'état chronique.

II. Mais si l'endocardite rentre dans la catégorie des cas *graves*, si elle acquiert son plus haut degré d'intensité, elle constitue une des plus redoutables phleg-

masies, et c'est alors qu'à moins de la méthode énergique de traitement dont nous allons bientôt parler, elle se termine le plus souvent soit par une mort assez prompte, soit par le développement de ces altérations des valvules et de la substance même du cœur qui, au bout d'un temps variable, conduisent inévitablement les malades au tombeau. Dans notre Traité du rhumatisme articulaire, nous avons exposé, avec tous les détails nécessaires, les faits qui démontrent clairement cette double proposition. Notre méthode de traitement elle-même peut, dans quelques cas exceptionnels, heureusement très rares, ne pas triompher complétement de la maladie. Toutefois, dans ces cas mêmes, les lésions que celle-ci laisse à sa suite sont bien moins graves que celles qu'on observe chez tant d'individus qui, traités par les anciennes méthodes antiphlogistiques, n'ont pas succombé dans le cours de la période d'acuité.

III. Praticiens, pour qui le salut des malades est la suprême loi, ne croyez pas, je ne saurais trop le répéter, avoir tout fait en prévenant une terminaison funeste pendant la première période des grandes phlegmasies aiguës en général, et de l'endocardite en particulier. Il vous reste une autre condition à obtenir, un autre devoir à remplir, c'est de faire en sorte que la maladie ne passe point à l'état chronique, c'est-à-dire qu'elle ne se termine pas par une mort tardive au lieu d'une mort prompte; car, dans les phlegmasies chroniques des viscères importants, cette mort plus ou moins tardive en est le fatal résultat. Et pour en revenir à l'endocardite passée à l'état chronique, n'oubliez pas combien cette funeste terminaison est fréquente sous l'empire des anciennes méthodes de traitement, puisque les maladies organiques du cœur sont au rang des plus communes, et que les faits innombrables recueillis par nous depuis vingt ans ne permettent pas de douter que les maladies de ce nom ne soient, pour la plupart, des suites, des provenances, des produits d'une endocardite ou d'une endo-péricardite non

guérie à la période aiguë. Et pour juger combien l'endocardite rhumatismale *aiguë* en particulier, traitée par les anciennes méthodes, dégénère fréquemment en endocardite *chronique*, qu'on sache que sur plus de trois cents individus chez lesquels j'ai reconnu depuis sept à huit ans l'existence d'affections *chroniques-organiques* du cœur, et que j'ai interrogés avec le plus grand soin, plus de la moitié faisaient positivement remonter les premiers symptômes de leur maladie à d'anciennes attaques de rhumatisme articulaire, prolongées pendant plusieurs semaines, ou même pendant plusieurs mois.

ARTICLE SEPTIÈME.

TRAITEMENT DE L'ENDOCARDITE.

§ Ier. Exposition des préceptes généraux.

I. Le traitement de l'endocardite doit être essentiellement le même que celui formulé par nous à l'occasion de la péricardite. Plus encore que cette dernière, l'endocardite intense réclame impérieusement le prompt et puissant secours de cette nouvelle formule des émissions sanguines, dont huit années de la plus laborieuse et la plus consciencieuse expérience attestent les succès vraiment surprenants. Je dis que l'urgence d'un traitement énergique est plus grande et plus flagrante encore dans le cas d'endocardite que dans celui de péricardite, car la première de ces maladies, lorsqu'elle est très violente, entraîne des altérations immédiates bien plus dangereuses, bien plus prochainement mortelles que celles produites par la seconde, et telles sont, entre autres, des concrétions sanguines, des pseudo-membranes, avec gêne plus ou moins considérable dans le jeu des valvules, obstruction plus ou moins complète des orifices et des cavités du cœur, ce qui ne peut exister sans que la vie soit immédiatement compromise.

II. Le nombre et la dose des émissions sanguines générales

et locales seront déterminés par l'intensité de la maladie, la force, l'âge des sujets, les complications, etc. On trouvera, d'ailleurs, dans notre *Clinique médicale* et dans notre *Traité du rhumatisme articulaire*, tous les détails qui se rapportent au traitement de l'endocardite qui coïncide avec cette dernière maladie ou bien avec les grandes inflammations de la plèvre et des poumons, espèce la plus fréquente de toutes, ainsi que nous l'avons démontré par tant de faits. On verra, dans ces ouvrages, quelles sont les quantités moyennes et extrêmes de sang qu'on a retirées, dans un espace de temps donné, selon que la maladie appartenait à l'une des trois catégories admises par nous et comprenant les cas *graves*, *légers* et *moyens*.

III. Lorsque les émissions sanguines ont été poussées assez loin (et il ne faut jamais dépasser les bornes que prescrit la prudence, éclairée par la plus saine expérience), si la maladie n'est pas complétement enlevée, il faut avoir recours aux larges vésicatoires sur la région précordiale, que l'on panse ensuite avec vingt, trente ou quarante centigrammes de poudre de digitale, pour ralentir les battements du cœur, et donner ainsi à cet organe tout le repos compatible avec l'exercice des fonctions essentiellement vitales. Nous avons eu recours à ce moyen dans un très grand nombre de cas, et nous avons toujours eu à nous en louer. Nous le recommandons avec la certitude expérimentale de ses bons effets.

La diète la plus absolue et les boissons antiphlogistiques seconderont l'action des médications précédentes.

IV. En général, dans les cas où notre méthode de traitement a été commencée à temps, c'est-à-dire dès les premiers jours après la déclaration de la maladie, dans ces cas, vers la fin du premier septénaire après le début du traitement, et quelquefois même un peu plus tôt, la convalescence arrive, et le moment est venu de permettre du bouillon. On augmente ensuite graduellement la dose des aliments, et l'on

prend toutes les précautions nécessaires pour éviter ces recrudescences ou ces récidives, dont on a dit, non sans raison, qu'elles étaient pires que la maladie primitive.

V. Lorsque l'endocardite affecte la forme chronique, et qu'elle n'a pas encore entraîné de graves désordres *organiques*, on peut espérer d'en obtenir la guérison par une longue persévérance dans l'emploi des émissions sanguines mitigées, des révulsifs, des bains, du repos absolu, de la digitale et d'un régime sévère.

VI. L'induration et l'épaississement de la membrane interne du cœur et surtout des valvules avec rétrécissement des orifices, les adhérences, le *ratatinement* de ces mêmes valvules, etc., etc., ne sont, ainsi que nous l'avons déclaré déjà (Art. *Pronostic*), susceptibles d'aucune guérison radicale, puisque ces lésions mécaniques réclameraient l'intervention des moyens également mécaniques ou *chirurgicaux*, et que nulle opération chirurgicale n'est malheureusement praticable dans le cas qui nous occupe. Il ne reste donc plus au médecin d'autre ressource que la méthode dite palliative. Les saignées répétées à des intervalles plus ou moins éloignés, le repos, un régime ténu, la digitale, les diurétiques et les purgatifs, lorsque des collections séreuses se sont opérées, l'évacuation de la sérosité par des moyens chirurgicaux, lorsque les agents de la matière médicale sont impuissants, tels sont les éléments fondamentaux de la méthode dite palliative. Par ce système de traitement, nous avons soulagé un bon nombre de malades; plusieurs même qui semblaient menacés d'une prochaine suffocation et partant d'une mort inévitable, ont pu reprendre leurs occupations, quand elles n'étaient pas trop fatigantes.

Nous devrons, au reste, revenir sur ce point en traitant de l'hypertrophie et de la dilatation du cœur, lésions presque constantes, du moins à un certain degré, chez les individus atteints d'une ou de plusieurs des graves lé-

sions *organiques* qui peuvent *succéder* à l'endocardite chronique.

§ II. Observations d'endocardite aiguë terminée par la guérison.

REMARQUES PRÉLIMINAIRES.

Parmi les observations de péricardite terminée par la guérison, que nous avons rapportées précédemment, il en est plusieurs dans lesquelles la péricardite était compliquée d'endocardite. Nous y renvoyons les lecteurs. Les nouvelles observations que nous avons consignées dans ce paragraphe, à l'époque de la première édition de cet ouvrage, appartenaient toutes à l'espèce que nous désignons sous le nom d'endocardite *rhumatismale*, parce qu'elle coïncide avec un rhumatisme articulaire aigu. Nous insistions à dessein alors sur les faits de cette espèce, parce que notre expérience journalière nous en démontrait de plus en plus la fréquence, et que, par conséquent, on ne pouvait trop appeler l'attention des médecins sur un point de pratique avec lequel ils ne s'étaient pas encore suffisamment familiarisés. Mais ayant, depuis la première édition de cet ouvrage, publié un Traité *ex professo* sur le rhumatisme articulaire et ses accompagnements, j'ai cru devoir retrancher de ce paragraphe quelques unes des observations d'endocardite rhumatismale qui s'y trouvaient comprises (1). En revanche, on y trouvera trois cas qui m'ont paru se rapporter, d'une manière plus ou moins positive, à l'endocardite *solitaire*, c'est-à-dire isolée de toute coïncidence soit avec une arthrite rhumatismale, soit avec une fluxion de poitrine, espèce ou forme si rare que jusqu'à ces der-

(1) Les observations supprimées sont les 87e, 88e, 89e, 90e, 91e et 92e de la première édition du présent ouvrage. Elles étaient toutes relatives à des individus chez lesquels il était survenu des lésions organiques du cœur plus ou moins graves, à la suite d'attaques de rhumatisme articulaire traité par les anciennes méthodes.

nières années je n'en avais moi-même rencontré aucun exemple. Je n'ai pas besoin d'ajouter, je pense, qu'on en chercherait vainement dans les ouvrages de nos prédécesseurs.

J'ai toutefois conservé celles des observations d'endocardite rhumatismale contenues dans ce paragraphe, qui m'ont semblé offrir de l'intérêt, soit en elles-mêmes, soit sous le point de vue historique. Comme moi, je l'espère, la plupart de mes lecteurs attacheront quelque prix aux observations qui remontent aux premiers temps de la découverte de l'endocardite rhumatismale.

PREMIÈRE SÉRIE.

3 OBSERVATIONS D'ENDOCARDITE ISOLÉE, OU NE COÏNCIDANT PAS SOIT AVEC UN RHUMATISME ARTICULAIRE, SOIT AVEC UNE PLEURÉSIE, SOIT AVEC UNE PLEURO-PNEUMONIE NOTABLES.

OBSERVATION 135e.

Jeune homme de 22 ans. — A la suite de courses rapides et fatigantes, fièvre très forte (pouls à 140, plein et rebondissant); palpitations continuelles du cœur; bruit de soufflet absorbant le double claquement valvulaire (plus tard, cri de piaulement au premier temps); augmentation de l'étendue de la matité de la région précordiale, etc.—Point de pleurésie, de pleuro-pneumonie, de rhumatisme articulaire. — Traitement par la formule des saignées coup sur coup (le sang a présenté à un haut degré la couenne inflammatoire, puis la consistance glutineuse).— A la sortie, le souffle avec piaulement persiste.

Brancourt, âgé de 22 ans, menuisier, fut admis à la Clinique (n° 2, salle Saint-Jean-de-Dieu), le 25 mars 1837. Il était d'une forte constitution, d'un tempérament sanguin; ses cheveux étaient châtains.

A l'âge de 12 ans, ce jeune homme a eu un rhumatisme articulaire aigu et général qui l'a retenu six semaines au lit. (Pour tout traitement, on lui appliqua des cataplasmes et de la lie de vin sur les articulations douloureuses.)

Il y a quinze jours, à la suite de froid, il a été pris de rhume et d'enrouement; depuis huit jours, son état s'est

beaucoup aggravé; depuis quatre jours, palpitations et douleur au-devant et au milieu du sternum.

Il n'a subi encore aucun traitement actif; il a bu de la tisane de mauve, et il est venu en voiture à l'hôpital.

Le malade a fait des courses rapides et fatigantes, à la suite desquelles il a eu chaud et froid, et n'a commis, dit-il, aucun autre excès.

25 *mars*, *au soir*. Toux; voix enrouée; un peu de douleur et sentiment d'oppression au-devant de la poitrine; crachats séro-muqueux, peu abondants; nulle douleur à la gorge ou au larynx; la percussion et l'auscultation ne fournissent aucun signe de maladie des organes respiratoires; bruits du cœur très secs, le premier avec bruit de frottement très fort, dont le *maximum* d'intensité a lieu sous le sein et en remontant vers l'aorte; palpitations et essoufflement en montant un escalier; pouls à 100, régulier, assez développé et résistant; chaleur halitueuse de la peau; céphalalgie frontale; étourdissements et éblouissements lorsque le malade se lève; rêves pénibles; réveil en sursaut la nuit; point de douleur actuellement dans les membres (on pratique une saignée qui ne fournit qu'une palette, le sang s'étant arrêté par l'effet d'une syncope).

26. Crachats séreux et mousseux; respiration à 32-36; matité de la région du cœur; verticalement 3 pouces 3 lignes (91 mill.), transversalement 3 pouces (84 mill.); sensation de bruissement, de bouillonnement, quand on applique la main au-dessous du sein; bruit de soufflet très pur, tendant à devenir sibilant, remplaçant les deux bruits, semblant n'en constituer qu'un seul : on l'entend dans toute la partie antérieure de la poitrine à gauche; à la partie antérieure du côté droit, le bruit de soufflet est remplacé par un double claquement valvulaire assez pur, appartenant sans doute aux cavités droites; chaleur de la peau augmentée, un peu de moiteur; *pouls à* 140, *fort*, *plein*, *rebondissant*, *tendu*, *ce qui coïncide avec un état de palpitations continuelles*

et régulières du cœur (le bruissement de la région des cavités gauches ne se fait pas sentir au pouls); veines jugulaires non gonflées; visage rouge et animé; lèvres et narines sèches (éruption vésiculeuse à la lèvre supérieure); langue osée et humide; insomnie, que le malade attribue à sa douleur sous-sternale; intelligence intacte; réponses brusques.

Diagnostic. — *Endocardite sur-aiguë, sans rhumatisme articulaire, ni pleurésie, ni pneumonie.*

Prescription. — *Saig. 4 pal., matin et soir; vent. scarif. rég. précord. 4 pal.; viol. guim. sir. gom.; jul. dig. 3 décigr.; catapl. rég. du cœur; lav. émoll.; diète.*

27. Soulagement; la douleur sous-sternale a diminué ainsi que la *palpitation* (expression du malade); battements du cœur moins forts; persistance de la sensation de bruissement ou de frémissement vibratoire dans la région des cavités gauches au-dessous du sein; matité de la région précordiale: 2 pouces 7 lignes (72 mill.) verticalement, 2 pouc. 3 lignes (65 mill.) transversalement; même bruit de souffle absorbant le double claquement dans la région des cavités gauches, diminuant un peu en remontant vers la clavicule, où il est mêlé d'un peu de claquement; en tirant vers le côté droit, on entend, comme la veille, un double claquement; pouls à 120-124, encore rebondissant, moins fort et moins vibrant qu'hier; chaleur assez modérée avec légère moiteur; respiration calme, à 24-28; quelques crachats séreux, mêlés de grumeaux de sang venant de la gorge ou des fosses nasales.

Hier dans la soirée, il y a eu un moment de délire qui s'est dissipé dans la nuit; rêvasseries; deux heures environ de sommeil cette nuit; ce matin, les fonctions intellectuelles et sensoriales sont intactes.

Les deux saignées offrent un caillot recouvert d'une couenne (plus ferme et plus épaisse pour la deuxième que pour la première); le caillot est de consistance médiocre;

sérosité bien transparente, plus abondante pour la deuxième que pour la première saignée.

Le sang des ventouses est formé de rondelles glutineuses sans couenne et d'une sérosité un peu rougie. (*Saig. 4 pal.; vent. scarif. rég. du cœur 3 pal.; le reste idem.*)

28. Nuit et journée d'hier calmes; cessation de la douleur sous-sternale; expression du visage très bonne; moiteur de la peau; pouls à 96-100, beaucoup moins fort et moins rebondissant, d'un volume médiocre, assez souple, légèrement redoublé; respiration à 20-24; matité de la région du cœur: verticalement 2 pouces 5 lignes (67 mill.), transversalement 2 pouces 2 lignes (61 mill.); impulsion du cœur moins forte; la sensation de frémissement vibratoire, est toujours éprouvée par la main appliquée sur la région des cavités gauches; bruits du cœur un peu dégagés; le bruit de soufflet du premier temps est encore un peu plus prolongé que celui du deuxième temps, qui disparaît tout-à-fait vers la partie supérieure de la poitrine.

Sang de la saignée. — Sérosité claire et jaune; couenne de 2 lignes (5 mill.) d'épaisseur; caillot plus ferme que celui de la veille.

Sang des ventouses. — Sérosité à peine rougie; rondelles glutineuses, rouges à leur surface. (*Saign. 3 pal.; le reste idem.*)

29. Hier soir, le malade a été sondé (il n'avait pu uriner depuis le matin); on a retiré, à 9 heures du soir, un demi-litre d'urine, qui, le lendemain matin, était trouble comme du moût de raisin et acide; un peu de douleur dans la région de la vessie.

Sang de la saignée. — Caillot glutineux et couenneux.

Six heures de sommeil cette nuit; pouls à 92-96, moins fort et moins rebondissant; impulsion du cœur modérée; sensation de bruissement presque nulle; matité de la région du cœur: 2 pouces (56 mill.) seulement dans tous les sens; légère voussure dans la région précordiale, observée déjà

la veille; souffle distinct seulement au premier temps; au deuxième, bruit sourd et étouffé. (*Vent. scarif. rég. du cœur* 3 *pal.*)

30. Mieux; bon sommeil (le malade a été sondé deux fois hier à cause de la rétention d'urine); un peu de sueur cette nuit; chaleur douce; pouls à 96; nulle douleur dans le côté gauche; impulsion du cœur plus forte qu'hier, sans bruissement bien notable; le bruit de souffle absorbe encore les deux bruits, et se termine par un piaulement distinct, qui disparaît à mesure qu'on s'éloigne de la région des cavités gauches; pouls bien manifestement redoublé; veines jugulaires non gonflées; urine d'hier acide et trouble.

Sang des ventouses. — Sérosité un peu rougie; rondelles agglutinées. (*Saignée* 3 *pal.; catapl. à l'hypogastre; le reste idem.*)

31. *Sang de la saignée.* — Caillot sans couenne, glutineux, avec croûte rouge.

Visage bon, un peu pâle; sommeil tranquille (la rétention d'urine a continué hier, avec douleur dans la région de la vessie pendant les quintes de toux); chaleur douce au toucher; pouls à 96, médiocrement développé, assez ferme et redoublé; impulsion du cœur moins forte qu'hier; très peu ou point de bruissement; souffle au premier temps sans piaulement; deuxième bruit brusque, un peu étouffé; double claquement en s'élevant vers la partie supérieure du sternum.

L'urine d'hier matin exhale l'odeur de nougat, et est un peu trouble. (*Vésicatoire région du cœur; diète; lav.; digit.* 3 *décigr.*)

1er *avril.* Le malade se trouve bien ce matin; depuis hier à deux heures, il peut uriner volontairement; bon sommeil la nuit dernière; la respiration est calme, à 16; l'expression du visage est très bonne (un peu de pâleur); la température de la peau à peu près normale, sans sueur ni sécheresse; pouls à 84, encore redoublé, d'une force

moyenne; l'impulsion du cœur modérée; point de bruissement notable; le souffle du premier bruit est moins fort et moins prolongé, et se termine par un léger piaulement par intervalles; le deuxième bruit est aussi accompagné d'un peu de souffle; langue rosée, humide, nette; soif très modérée; un peu d'appétit; la région de la vessie est affaissée, non douloureuse à la pression.

L'urine d'hier, à deux heures de l'après-midi, est claire, à peu près neutre, d'une odeur fade, un peu nauséabonde.

Commencement de convalescence. (*Digit.* 3 *décigr. à la surface du vésicat.;* 1 *bouillon.*)

2 *et* 3. La convalescence se soutient. — Les palpitations des premiers jours ont entièrement disparu; pouls toujours redoublé, à 84-88. (*On continue la digitale.*)

4 *et* 5. Le malade peut uriner volontairement (urine trouble avec dépôt furfuracé, acide, exhalant l'odeur de petit-lait); pouls à 84, encore dur et résistant; moiteur générale; impulsion du cœur un peu forte, avec bruit de soufflet terminé par un piaulement; point de frémissement vibratoire. (*Bouill., lait, pruneaux; digit.*)

6. Le malade se trouve bien en tout; pouls à 72, moins redoublé; le *piaulement* du cœur est un peu plus étouffé.

7, 8, 9 *et* 10. Le pouls tombe à 64, et est moins redoublé; par intervalles, les bruits du cœur assez clairs, comme séparés l'un de l'autre par le *piaulement.* (*Le huitième, puis le quart d'aliment.*)

11. Le malade dit ne pas avoir eu de selle depuis son entrée; la palpation fait reconnaître un amas de matières fécales dans la région du colon descendant; pouls à 60. (60 *gram. d'huile de ricin.*)

12 *et* 13. Deux selles abondantes; pouls à 52-56; souffle et piaulement à peine distincts.

14. Pouls à 52; encore de la constipation. (*Un pot d'eau de Sedlitz.*)

16. Le bruit de soufflet au premier temps est aujourd'hui dégagé de piaulement.

17. Agitation la nuit dernière ; le malade s'est levé deux fois comme en délire (la digitale est supprimée depuis quelques jours seulement) ; cependant il est calme ce matin, et le pouls est à 56-60.

18. Point de nouvelle agitation.

19. Le malade se trouvant tout-à-fait bien, demande sa sortie. — Il ne reste plus rien autre chose qu'un bruit de soufflet au premier temps, se terminant aujourd'hui par le *piaulement* indiqué déjà si souvent.

OBSERVATION 136e.

Homme de 30 ans. — Douleur vers la région de l'hypochondre gauche, fièvre forte ; voussure de la région précordiale et augmentation de l'étendue de la matité de cette région ; bruits du cœur sourds, obscurs. — Guérison rapide par les saignées suivant la nouvelle formule, le vésicatoire et la digitale. — Fièvre quotidienne intercurrente guérie par le sulfate de quinine.

Gard (Joseph), âgé de 30 ans, cocher, d'une constitution forte, d'un tempérament lymphatico-sanguin, était malade depuis quinze jours, alité depuis douze, lorsqu'il fut admis à la Clinique, le 2 mars 1839.

Il avait ressenti une douleur qu'il rapportait à l'hypochondre gauche, avec toux sans expectoration notable. Trois jours avant son entrée, son visage était devenu bouffi, et ses jambes étaient déjà enflées quelques jours avant.

Dans les premiers jours, on lui fit deux applications de 20 sangsues, l'une à l'épigastre, et l'autre à l'anus ; il prit ensuite trois bains. Ces moyens ne le soulagèrent guère.

Il attribuait sa maladie à des alternatives de chaud et de froid.

État au 3 mars. — Visage pâle, bouffi ; infiltration de la partie inférieure des jambes.

Voussure bien sensible de la région précordiale, dont la matité est de 3 pouces 6 lignes (98 mill.); bruits du cœur très

sourds, obscurs dans la région des cavités gauches, devenant secs près du sternum; battements forts, précipités; pouls à 120, assez développé. Résonnance de la poitrine bonne en arrière et en avant; respiration accompagnée çà et là de râle sibilant et de quelques bulles de râle sous-crépitant en bas et en arrière.

Peau chaude, avec moiteur sur la poitrine et sueur au visage.

Diagnostic. — *Endo-péricardite aiguë; bronchite.*

Prescription. — *Saignée* 3 *palett.; vésicat. scarif. rég. précord.* 3 *pal. et catapl. émoll.; lim. cit. et solut. sir. gom.; diète.*

4. Le malade se trouve mieux; sa respiration lui paraît plus libre (elle est à 24) : il existe toujours un râle sonore, sibilant; la bouffissure du visage et l'infiltration des jambes ont notablement diminué.

Les bruits du cœur continuent à être sourds au niveau et en dehors du sein; en s'approchant du sternum, on les entend distinctement, mais ils sont sourds, comme accompagnés d'un souffle avorté; l'étendue de la matité a sensiblement diminué; pouls à 120, fort et résistant. Les urines sont troubles, et il existe au fond du vase un dépôt abondant, d'un blanc rosé; en y versant un excès d'acide nitrique, elles deviennent parfaitement limpides, et offrent une couleur d'un jaune d'ambre.

Le caillot de la saignée n'offre pas de couenne, mais il est glutineux et assez ferme pour être soulevé par les bords sans se rompre; il est entouré d'une sérosité très abondante et bien claire.

Les rondelles des ventouses, bien formées et assez glutineuses, sont entourées d'une sérosité abondante, non rougie. (*Vent. scarif. rég. précord.* 3 *pal.; pot. gom. avec poud. de digit.* 2 *décigr.; le reste ut suprà.*)

5. Bruits du cœur plus dégagés que la veille; pouls à 120; peau toujours chaude, sèche; les jambes sont complète-

ment désenflées; persistance du râle sibilant, auquel s'est joint un peu de râle muqueux.

Rondelles des ventouses d'une consistance moyenne. (*Vésicat. rég. précord.*)

6. Les bruits du cœur se dégagent de plus en plus, et sont secs; le pouls reste à 120, fort et vibrant; visage moins bouffi, encore du râle sibilant en arrière; urine d'un jaune d'ambre, très acide : l'acide nitrique y produit ce matin un précipité blanc, opaque, qu'un excès d'acide redissout au bout de quelque temps. (*Saignée* 3 *pal.; vésicat. rég. précord. :* celui de la veille n'a pas été appliqué.)

7. Le malade trouve sa respiration plus facile et les battements de son cœur moins forts; il se plaint d'une grande faiblesse; peau d'une chaleur assez élevée, plutôt sèche qu'humide; pouls à 104-108, bien régulier, médiocrement développé, roide, brusque, difficile à effacer, non redoublé; *bruits du cœur plus dégagés encore que la veille, plus rapprochés de l'oreille, secs et rudes; les battements se font sentir à la main, qu'ils frappent plus fortement et d'une manière plus rude; la matité est évidemment moins étendue.*

La sérosité de la saignée est un peu louche; le caillot, petit, d'un rouge très vif, sans couenne, mais glutineux.

L'urine rendue depuis 19 heures, dépose un sédiment briqueté; elle est assez fortement acide, d'odeur de bouc, et devient trouble comme du moût de raisin par l'agitation (le précipité ne se dissout pas immédiatement dans un excès d'acide nitrique). (*Panser le vésicat. avec* 3 *décigr. de poud. de digit.*)

8. *Bruits du cœur un peu sourds;* pouls à 84; la respiration est devenue presque parfaitement pure. — Les urines, rendues depuis 17 à 18 heures, sont rougeâtres, généralement un peu troubles; elles présentent un dépôt d'une teinte rosée, ayant 6 à 8 lignes (14 à 18 mill.) de hauteur; l'acide nitrique versé en excès n'y produit pas de changement notable.

9. Le malade ne se plaint plus que de faiblesse; il a dormi d'un sommeil tranquille; pouls encore un peu tendu et vibrant, à 88; peau moins chaude; *bruits du cœur à peu près comme la veille;* le visage est presque entièrement désinfiltré.

Les urines continuent à déposer et se troublent par l'agitation; elles sont acides.

Le malade demande des aliments. (1 *bouill. coupé.*)

10 *et* 11. Bruits du cœur à peu près comme les jours précédents; urines claires; sommeil bon; l'appétit revient de plus en plus; pouls à 84. (2 *bouill.*, 1 *soupe aux herbes.*)

12 *et* 13. *Pouls à* 80-84; chaleur modérée, avec un peu de sueur; sommeil et appétit bons. (1/8 *d'alim.*)

15, 16 *et* 17. Le pouls tombe à 80, 76, 72, et l'état du malade devient de plus en plus satisfaisant. (*On continue la digitale à la surface du vésicatoire.*)

19. Le malade s'est levé à une heure, et sur les deux heures il a ressenti un tremblement qui l'a forcé de se mettre au lit; le tremblement a duré pendant une heure, et a été suivi de chaleur et de sueur qui ont persisté une grande partie de la nuit; l'accès est complétement terminé le matin, et le pouls est à 60-64; peau fraîche; la rate ne fait aucune saillie au-dessous du rebord des fausses côtes.

20. Le malade dit avoir encore éprouvé un accès de fièvre. Le froid a commencé hier sur les quatre heures après midi, et a été suivi d'une sueur qui a duré une bonne partie de la nuit; ce matin, apyrexie (pouls à 72).

21. Accès sur les cinq heures; peu ou point de frissons, mais sueurs très abondantes (de beaux et nombreux sudamina existent dans les régions sus et sous-claviculaires; quelques uns aussi dans les régions des aisselles et des aines); pouls à 64-68. (*Chicorée sauvage et le quart d'alim.*)

22. La fièvre est venue à cinq heures de l'après-midi; vers neuf heures du soir, sueur qui a duré jusqu'à trois heures du matin (le malade trouve que cet accès a été moins

fort que le précédent) ; la rate n'est pas sensiblement développée.

23. L'accès n'est pas venu hier ; *pouls à* 72 ; battements du cœur et bruits à peu près normaux.

24. Point d'accès ; le malade s'est promené dans la journée, et il a un peu toussé dans la nuit.

25. L'accès n'est point venu.

26, 27 *et* 28. Point d'accès.

29. Sur les deux heures, le malade a éprouvé du froid avec un léger tremblement ; il s'est couché ; alors est survenu un peu de chaleur, de la sueur. A six heures, l'accès était terminé.

30. La fièvre est venue hier, vers une heure après midi ; l'accès a été léger, mais il s'est prolongé jusqu'à sept heures.

31. Hier, le malade a eu des frissons qui ont duré depuis une heure jusqu'à deux ; plus tard, il a eu chaud et a sué abondamment, et à cinq heures l'accès était terminé.

La rate n'est pas sensiblement développée ; ce matin, la peau est d'une chaleur à peu près normale, le pouls à 72. (*Pot. gom. avec* 5 *décigr. de sulf. de quinine.*)

1er *avril.* L'accès est venu vers cinq heures de l'après-midi : le frisson a duré 3/4 d'heure environ ; la chaleur et la sueur se sont prolongées jusque vers la nuit. (*Même potion.*)

2. L'accès est venu à midi : le froid a duré pendant 3/4 d'heure ; la chaleur et la sueur se sont prolongées jusque dans la nuit. (*Même potion.*)

3. L'accès n'est pas venu.

4. L'accès a encore manqué. (*Pot. avec* 3 *décigr. seulement de sulf. de quinine.*)

5 et 6 *avril.* Point d'accès ; peau fraîche ; pouls à 56, le 6. (1/2 *d'alim.; cessation du sulf. quin.*)

8. Les bruits du cœur, examinés de nouveau, sont bien purs.

Le malade est encore pâle, et il existe quelques vestiges

d'un souffle intermittent dans la carotide droite. Les forces, sans être entièrement revenues, sont pourtant dans un état passable.

Point de nouvel accès de fièvre. (3/4 *d'alim.*)

13. Le malade demande et obtient sa sortie.

Matité de la région du cœur : 2 *pouces* 3 *à* 4 *lignes* (63 à 65 mill.) *transversalement*, et 2 *pouces* 1 *ligne* (58 mill.) *verticalement*; *claquement valvulaire parfaitement frappé, bien distinct, sans la moindre trace de souffle;* point de douleur précordiale; battements du cœur d'une force normale, réguliers ainsi que le pouls, qui est assez gros et à 60; ni palpitations ni dyspnée; point d'infiltration; veines jugulaires sans distension.

Pas de souffle anémique notable dans les carotides ni dans les sous-clavières; le teint du malade s'est coloré sensiblement depuis quelques jours, néanmoins il est encore un peu pâle, et les veines sous-cutanées sont peu saillantes. Le malade se trouve parfaitement guéri.

OBSERVATION 137e.

Jeune homme de 17 ans. — A la suite de l'exposition au froid, roideur dans les jambes, douleur de tête et de cou, oppression, hémoptysie; bruits du cœur extrêmement sourds, ressemblant à une sorte de murmure plutôt qu'à un véritable claquement; augmentation considérable de l'étendue de la matité précordiale avec très légère saillie au niveau du sein gauche. — Trois émissions sanguines dans l'espace de vingt-quatre heures.—Guérison très rapide.

Féraud, âgé de 17 ans, commissionnaire, fut admis à la Clinique (n° 3, salle Saint-Jean-de-Dieu), le 20 juillet 1836).

Constitution de force moyenne; tempérament lymphatique; peau fine; teint pâle; cheveux châtains; à Paris depuis trois ans; bonne santé habituelle.

Il y a quatre jours, après avoir été frappé d'un coup de poing sur le côté gauche de la tête par son maître ivre, il fut mis à la porte au milieu de la nuit, vêtu d'un pantalon

seulement. Après avoir marché pendant long-temps (environ une demi-lieue), et s'être rendu chez une de ses cousines, où il passa le reste de la nuit, il fut pris de roideur dans les jambes, de douleur de tête et de cou, de crachement de sang et d'oppression. Ces accidents sont allés en augmentant jusqu'au moment de l'entrée.

Le malade a bu le second jour un canon de vin chaud sucré; il a pris de la tisane des quatre fleurs, du lait, du bouillon, de la soupe pour toute nourriture.

20 *juillet au soir.* Point de douleur dans les membres (le malade est venu à pied à l'hôpital et s'est arrêté deux fois en route pour se reposer); douleur dans toute la tête; conjonctive oculaire et palpébrale des deux yeux rouge et injectée; un peu d'empâtement sans douleur notable dans la région temporale gauche, suite du coup de poing que le malade a reçu; face rouge et animée; langue couverte d'un enduit jaune-verdâtre, humide; salive un peu acide; bouche amère; soif vive; appétit diminué; un peu de douleur en avalant; rougeur vive et générale du voile du palais et de la muqueuse pharyngienne, sans gonflement notable des amygdales; douleur à la pression sous les angles des mâchoires, et à la partie postérieure du cou (1); ni nausées ni vomissements; ventre souple; point de garderobe depuis sept jours; pouls à 100, développé, assez souple; bruits du cœur normaux avec impulsion forte; chaleur très vive de la peau sans moiteur; crachats séro-muqueux, peu abondants, au milieu desquels on en distingue trois à quatre autres d'un rouge vif, composés de sang presque pur; résonnance et respiration bonnes partout, excepté

(1) On peut bien, à la rigueur, considérer ces douleurs comme étant rhumatismales; mais il y a loin d'une telle affection à un violent rhumatisme articulaire aigu, et ce n'est pas avec de pareilles douleurs que coïncident ordinairement l'endocardite et la péricardite. Toutefois, il est possible que si la maladie eût été abandonnée à elle-même, ou moins énergiquement traitée, il se fût développé un *rhumatisme* bien caractérisé.

en arrière et tout-à-fait en bas, où elle est un peu faible ; le malade dit n'éprouver aucune gêne notable de la respiration, bien qu'on ait compté 60 inspirations par minute. (*Saignée de 3 palett.; lav. émoll.; diète.*)

21. Le malade se trouve un peu mieux; visage pâle; accélération considérable de la respiration (48 inspirations); une demi-douzaine de crachats de sang pur; d'autres crachats sont muqueux, demi-transparents, médiocrement aérés.

Point de douleur dans aucun point de la poitrine, résonnance bonne en avant; en arrière, résonnance bonne dans la moitié supérieure, nulle ou presque nulle dans la moitié inférieure des deux côtés; râle crépitant très fin, superficiel, surtout à gauche et en tirant vers la partie externe (à droite, ce râle ne s'entend que par intervalle et à bulles très rares); la fréquence des mouvements respiratoires produit un souffle analogue au souffle bronchique, mais qui se passe évidemment dans les petites bronches; respiration un peu âpre dans la moitié supérieure; point de résonnance notable de la voix; chaleur forte; sécheresse de la peau; température abdominale à 40°.

Les battements du cœur se font sentir dans une assez grande étendue, mais avec une impulsion médiocre; la matité de la région précordiale est de 3 pouc. 5 à 6 lig. (95 à 98 mill.) verticalement, et de 3 pouc. 8 lig. (102 mill.) transversalement; très légère saillie au niveau de la région du sein gauche; point de frémissement vibratoire sensible à la main; les deux bruits, extrêmement sourds, ressemblent à une sorte de murmure plutôt qu'au véritable bruit de claquement, et le second est à peu près aussi sourd que le premier; la respiration vésiculaire s'entend assez bien sur les limites de la matité; point de douleur dans la région précordiale, ni de palpitations notables.

Langue saburrale, d'un rouge assez vif à la pointe et aux bords; bouche mauvaise; haleine fétide, exhalant l'odeur de sang de l'hémoptysie; soif vive; yeux un peu moins rou-

ges ; rougeur de la muqueuse pharyngienne sans gonflement, ni exsudation ; ni nausées ni vomissements ; selle hier par le lavement ; pouls à 92, régulier, *peu développé;* encore de la douleur à la tête, surtout à la nuque ; étourdissements ; assez bon sommeil cette nuit.

Sang de la saignée. — Presque pas de sérosité ; rudiment de couenne sur les bords du caillot, qui est d'un rouge vif à sa surface, se casse net, et soutient environ le quart de son poids ; croûte rouge de deux lignes d'épaisseur à la surface de ce caillot.

Diagnostic. — *Soupçon d'endocardite avec concrétions polypiformes (cardite polypeuse de Kreisig?). — Congestion hémorrhagique des poumons (apoplexie pulmonaire).*

Prescription. — *Saignée 3 pal.; vent. scarif. partie postér. de la poit. 3 pal.; catapl.; solut. sir. de gom. et de gros.; pot. gom.; extr. de ratanhia 4 gram.; lavem.; diète.*

22. Le malade se trouve mieux ; chaleur moins considérable (température abdominale à 36°); pouls à 76, bien dégagé, régulier ; impulsion du cœur plus distincte ; bruits sensiblement plus clairs, le premier surtout ; la matité de la région précordiale est de 2 pouces 1/2 (70 mill.) verticalement, et de 2 pouces 9 lignes (77 mill.) transversalement ; la respiration est descendue à 24-28 par minute ; une demi-douzaine de crachats de sang presque pur, mêlé à une matière muqueuse, gélatiniforme ; le murmure respiratoire est partout à peu près normal.

Sang de la saignée. — Presque pas de sérosité ; caillot recouvert d'une croûte rouge d'une ligne d'épaisseur, se cassant net, supportant le quart de son poids.

Sang des ventouses. — Un peu plus de sérosité que dans le sang de la saignée ; rondelles rouges à leur surface. (*Solut. sir. tartareux; tasse bouill. poulet; reste idem.*)

23. Crachats gommeux, mêlés d'une petite quantité de sang mal combiné, qui leur donne cependant l'aspect de crachats péripneumoniques ; pouls à 68-72 ; peau moite

avec chaleur modérée ; 24 à 28 inspirations; impulsion du cœur modérée ; bruits normaux; résonnance bonne en arrière des deux côtés ; murmure respiratoire parfaitement pur partout. (*Lait coupé avec décoct. d'orge; 2 bouillons ; le reste idem.*)

24. Crachats gommeux, albumineux; pouls à 60, régulier, résistant ; encore un peu de céphalalgie ; moiteur de la peau ; 20 à 24 inspirations; bruits du cœur un peu moins clairs que la veille ; respiration bonne partout (à peine un peu humide dans quelques points). — (2 *tasses bouillon ; crème de riz ; lait coupé avec décoct. d'orge.*)

26. Pouls à 48-52 ; encore quelques crachats gommeux et mêlés d'un peu de sang. (1/8 *d'aliments.*)

27. Crachats encore un peu ensanglantés; pouls à 44-48; peau fraîche. (*Même prescription.*)

28. Rien de nouveau. (1/4 *d'aliments.*)

29. Les crachats ne contiennent plus de sang. (1/2 *d'aliments.*)

3 *août.* Guérison bien consolidée. — Sortie.

Réflexions. Je ne donne point ce cas comme un exemple d'endocardite parfaitement caractérisée ; aussi avons-nous *soupçonné* plutôt que *diagnostiqué* cette maladie. Mais s'il n'a point existé d'endocardite dans ce cas, à quelle autre maladie, je le demande, pourra-t-on attribuer les signes physiques fournis par l'exploration du cœur, et le mouvement fébrile qui les accompagnait ? La congestion hémoptoïque et la fréquence extrême de la respiration ne se rattachaient-elles pas à l'obstacle qui a momentanément existé au cours du sang à travers le cœur ?

DEUXIÈME SÉRIE.

4 OBSERVATIONS D'ENDOCARDITE COÏNCIDANT AVEC UN RHUMATISME ARTICULAIRE AIGU (FIÈVRE RHUMATISMALE DE QUELQUES ANCIENS AUTEURS).

OBSERVATION 138e.

Femme de 23 ans. — Rhumatisme articulaire aigu, avec symptômes d'endocardite (bruit de soufflet, battements violents du cœur). — Plus tard, symptômes de phlébite dans le membre inférieur gauche. — Émissions sanguines selon la nouvelle formule ; vésicat., digit. — Guérison.

Une nourrice, âgé de 23 ans, d'une forte stature, mais d'une constitution lymphatique, était affectée depuis dix jours d'un violent rhumatisme articulaire aigu, lorsqu'elle nous fut adressée par notre confrère, M. le docteur Harraque, le 5 janvier 1835. Elle fut couchée au n° 4 de la salle Sainte-Madeleine.

Il y avait alors six semaines qu'elle était accouchée. Sa maladie avait commencé par une *courbature* avec léger mal de gorge, suivi de douleur, de gonflement dans la plupart des articulations, et d'une fièvre très forte. Au moment de l'entrée, plusieurs articulations étaient encore prises; mais le genou droit était surtout affecté; il était très gonflé, et avait 15 pouces 10 lignes (400 mill.) de circonférence, tandis que la circonférence du genou opposé n'était que de 14 pouces (350 mill.).

La fièvre persistait avec violence; le pouls était fort, plein, tendu, vibrant.

Les battements du cœur étaient violents, étendus et accompagnés d'un bruit de soufflet distinct : il n'existait point de douleur notable dans la région précordiale, qui résonnait à peu près comme à l'état normal.

Malaise général; visage un peu anxié; immobilité complète.

Diagnostic. — *Rhumatisme articulaire aigu avec légère endocardite.*

Prescription *du 6 janvier. — Une saig. de 4 pal.; 20 sang-*

sues autour du genou. — Boisson diaphorét. ; lavem. ; catapl. ; diète.

7. Le caillot est recouvert d'une couenne épaisse, dense, élastique, résistante, tout-à-fait semblable à une membrane à demi organisée. — La circonférence du genou a diminué de 10 lignes (23 mill.). Les douleurs sont moindres ; sueurs abondantes, pouls fréquent et fort ; persistance du bruit de souffle. (*Ventous. scarif. autour du genou, 3 pal.*)

8. Peu de changement, si ce n'est que le gonflement du genou a encore diminué. (*Saig. de 3 pal.*)

9. Le caillot est recouvert d'une couenne comme celui de la précédente saignée. Le genou droit n'a plus que 14 pouces (350 mill.) de circonférence, c'est-à-dire qu'il n'est pas plus gros maintenant que le gauche. Mais le poignet gauche est gonflé et plus douloureux que les jours précédents. (*Saig. 3 pal. ; pot. gomm. sirop diacode ; le reste ut suprà.*)

10. Le bras gauche tout entier est très douloureux. (*Saignée de 4 pal.*)

11. Le poignet est bien dégonflé ; la malade a sué abondamment. — Le bruit de soufflet du cœur persiste (1). — Le genou malade est entièrement libre.

12. La malade a vomi un ver lombric ; son état est d'ailleurs très satisfaisant. Les battements du cœur sont beaucoup moins forts, et le souffle qui les accompagne très léger.

13. Bien. (*3 bouill. de poulet.*)

15. La malade s'est levée dans la nuit et a été prise peu de temps après d'une vive douleur dans le mollet gauche. Le matin, à la visite, le mollet est gonflé (14 pouces (350 mill.) de circonférence), et la sensibilité est telle que

---

(1) Il existe un léger bruit de diable dans les carotides, circonstance qui, comme nous l'avons dit ailleurs, est fort commune à la suite des grandes émissions sanguines.

la moindre pression est insupportable. Retour de la réaction fébrile. (36 *sangs. au mollet; catapl.; diète.*)

16. 9 sangsues seulement ont pris; fièvre très forte; visage altéré; l'état de la malade est on ne peut plus grave. — Le gonflement du mollet s'est étendu à la cuisse qui est infiltrée. Nous soupçonnons une phlébite de la veine crurale. (*Saig. de 3 pat.; ventous. scarif. à la jambe et à la cuisse 3 pal.; catapl.*)

17. *Facies* toujours très altéré; vomissement de matières aqueuses; pouls faible, à 112-116. La cuisse et le mollet sont moins enflés et moins douloureux; on ne sent point de cordon dur et tendu dans le trajet des veines; la fièvre a diminué. — Le sang de la saignée contient, au milieu d'une abondante sérosité, un caillot couenneux, à bords retroussés. (*Bain; catapl. émoll.* — 1 *bouill.*)

18. Le membre abdominal gauche est généralement enflé, infiltré, mais peu douloureux; il n'existe nulle part de fluctuation. — Continuation des vomissements.

Le bruit de soufflet du cœur existe encore, mais très faible. (*Eau de Seltz; solut. de sirop de groseilles; 1 kilog. de glace pour prendre en fragments.*)

19. Nausées sans vomissement; visage meilleur; diminution du gonflement; pouls à 100, mou, souple.

20, 21, 22, 23 et 24. Le visage se ranime, l'anxiété se dissipe; mais il reste toujours de la fréquence du pouls. On exerce une légère compression autour du membre infiltré, ce qui est suivi d'une résolution rapide. La malade supporte bien les bouillons et les potages. Elle dort assez tranquillement.

25 et 26. L'amélioration persiste; cependant la fréquence du pouls et le bruit de souffle du cœur continuent. (*Vésicatoire sur la rég. précord.*)

27. Un des deux bras est tellement douloureux, qu'on ne peut le remuer sans faire crier la malade; pouls à 124; langue lisse et sèche. (4 *décigr. de dig.; vésicat.; diète.*)

28. Amélioration. Le membre inférieur est complétement dégagé ; le bras est moins douloureux ; pouls à 100.

29. Pouls à 96. (*Continuation de la digitale.*)

30. La malade ne souffre plus nulle part ; pouls à 92 ; le bruit de soufflet du cœur diminue sensiblement chaque jour ; point de matité anormale dans la région précordiale. (2 *bouill.* ; 2 *potag.*)

Les jours suivants, la convalescence fait des progrès, et, le 7 février, il n'existait plus de bruit de soufflet dans la région du cœur. Le pouls était à 76. La respiration était naturelle. La malade mangeait le quart.

Dans le cours de la maladie, nous avons percuté et ausculté plusieurs fois la poitrine, et nous n'avons jamais rencontré aucun signe de maladie de la plèvre et des poumons.

La malade ne reste plus à l'hôpital que pour y guérir d'un engorgement du sein gauche, où se sont formés des abcès.

Réflexions. — Tous ceux qui ont suivi la malade dont nous venons de rapporter l'histoire ont regardé sa guérison comme un des plus beaux cas qui puissent déposer en faveur de la nouvelle formule des émissions sanguines. En effet, lorsqu'après la guérison du rhumatisme éclata le gonflement douloureux du membre inférieur gauche, avec fièvre violente, vomissements, altération des traits, plusieurs personnes crurent que c'en était fait de la malade, et qu'en tout cas il ne fallait plus songer aux émissions sanguines, après celles qui avaient été déjà pratiquées. Je n'étais pas moi-même sans inquiétude ; mais l'expérience m'avait appris que, s'il restait encore quelque espoir de salut, il fallait le chercher dans de nouvelles émissions sanguines pratiquées avec toute la prudence nécessaire. J'eus donc de nouveau recours à ce moyen, et un prompt soulagement en fut la suite. Tant il est vrai qu'avec notre méthode appliquée avec tout le soin convenable, il est bien peu de phlegmasies aiguës dont on

ne puisse triompher, quand elles ne sont pas prises trop tard !

Nous pensons que c'est au vésicatoire de la région précordiale et à la digitale qu'il est juste de rapporter l'achèvement de la guérison de l'endocardite valvulaire (*cardi-valvulite*) de cette malade.

OBSERVATION 139e.

Jeune homme de 24 ans. — Rhumatisme articulaire aigu. — Premier bruit du cœur obscur, voilé, comme remplacé par un souffle dans la région de l'orifice aortique et de l'aorte sous-sternale ; fièvre forte ; pouls à 116-120, peu développé, concentré, etc. — Guérison rapide par la nouvelle formule des émissions sanguines.— Rechute qui n'a pas de suite fâcheuse.

Berthault (Louis), âgé de 24 ans, menuisier, d'une constitution de force moyenne, d'un tempérament lymphatico-sanguin, ayant la peau assez blanche et fine, est reçu à la Clinique (n° 9, salle Saint-Jean-de-Dieu), le 1er juin 1840. Il s'était toujours bien porté jusqu'à la maladie actuelle.

Il y a 6 jours (le 26 mai), il s'aperçut en se levant de douleurs encore légères, fixées dans les genoux et dans le pli des aines des deux côtés, et gênant un peu la marche et la station. Le soir, après avoir travaillé pendant la journée, augmentation des douleurs indiquées qui l'obligèrent à se coucher 2 heures plus tôt que d'habitude.

Le 27, il voulut se lever, mais les douleurs furent assez vives pour l'obliger de se recoucher de suite. (La douleur du genou gauche n'existait plus, mais le pied du même côté était pris, et le genou droit restait affecté. Les douleurs inguinales avaient disparu.)

Le 28, rien de nouveau. Pendant la nuit de ce jour, ainsi que les suivantes, sommeil un peu interrompu par les douleurs et des sueurs assez abondantes.

Le 29, le pied gauche se dégage, mais les deux genoux sont douloureux, et les poignets se prennent ainsi que les deux mains. — Persistance de ces douleurs les jours sui-

vants ; le malade est obligé de rester au lit sous peine de syncopes par suite des douleurs dès qu'il voulait essayer de marcher. — Pendant les derniers jours, état stationnaire des genoux ; augmentation graduée des douleurs des mains.

Pour traitement tisane de mauve et de camomille ; rien autre chose sur les articulations que des compresses imprégnées d'eau de lavande.

Chaque jour, le malade mangeait de la soupe, de la viande, de la salade, etc.

Il attribue ses douleurs à ce que dans les journées des 23 et 24, il resta fort long-temps dans un bateau où il était entré dans un moment de sueur.

État actuel (1er juin). — Persistance des douleurs indiquées, occupant les deux poignets et les articulations métacarpo-phalangiennes (notamment pour la main gauche celles du pouce et des autres doigts, l'auriculaire excepté). Les deux poignets paraissent un peu tuméfiés (la mesure ne donne qu'une différence de 1 ligne ou 2 mill. entre eux au bénéfice du poignet gauche) ; on remarque aussi sur la face dorsale des deux mains un peu de rougeur diffuse, surtout à la main droite, qui est plus douloureuse, et particulièrement au niveau des articulations métacarpo-phalangiennes, celle du pouce entre autres ; les deux mains sont très sensibles au moindre mouvement, et au plus léger contact ; les deux genoux n'offrent rien de bien notable, si ce n'est une différence de volume de 2 lignes (5 mill.) environ en faveur du genou droit ; ils ne sont douloureux que dans la marche ou les contractions musculaires, supportent aisément la palpation et n'offrent point de fluctuation.

La peau est d'une chaleur assez forte, un peu moite, à 39°,5 sur l'abdomen ; soif assez vive ; pouls à 116-120, peu développé, comme concentré.

Pas de matité ni de voussure anormale dans la région précordiale ; l'impulsion du cœur assez modérée ; *le premier*

bruit sensiblement voilé est comme remplacé par un souffle dans la région de l'orifice aortique et en remontant vers la partie supérieure du sternum; pas de palpitations ni de dyspnée; un peu de toux sans expectoration; en avant la résonnance et la respiration sont bonnes. (On ne peut ausculter en arrière, la douleur des genoux s'opposant à ce que le malade se place à son séant.)

Le malade a été amené à l'hôpital sur un brancard. (*Saig. 4 palett., le 1er juin, au soir.*)

2 juin. Le malade se sent à peu près comme la veille; les deux mains plus prises encore que la veille; les doigts sont gonflés surtout à droite; les parties affectées sont le siége de rougeurs disséminées, correspondant aux articulations et séparées par des intervalles où la peau est de couleur normale; les veines sont développées, tendues, parcourues par un sang d'un bleu azuré; le moindre mouvement est empêché par la douleur; *pouls à* 100, non redoublé, assez résistant; état de moiteur pendant la nuit; température abdominale à 38-39°. — Pas de douleur dans la poitrine ni à la tête; la région précordiale en particulier est indolente.

Le cœur se fait sentir dans l'espace accoutumé, mais son *impulsion est brusque, forte; le premier bruit est un peu voilé, comme mat, dans la région de l'orifice aortique, notablement plus clair en tirant vers l'orifice auriculo-ventriculaire gauche; ce voilement, sans souffle bien caractérisé, se prolonge le long de l'aorte transversale*; le second bruit, bien clair dans cette région; point de souffle continu dans les artères du cou. Le caillot de la saignée est rétracté dans la moitié de sa circonférence; couenne de 5 à 6 mill. d'épaisseur, supportant bien le poids du caillot.

Diagnostic. — *Rhumatisme articulaire aigu avec endocardite et aortite légères. — Cas moyen.*

Prescription. — *Saig. 3 pal. matin et soir; vent. scarif. mains 3 palett.; catapl.; bourr. guim. édulc.; diète.*

3 juin. — Le malade se sent soulagé; les rougeurs ont

notablement diminué, et la main droite est bien dégagée; aucune articulation nouvelle ne s'est prise; *pouls à* 92, moins serré, résistant.

Pas de matité anormale dans la région précordiale (une lame de poumon recouvre les cavités gauches); *premier bruit mieux frappé, plus clair que la veille, sans souffle.*

Continuation des sueurs; urines libres, abondantes; pas de selles depuis deux jours.

Les deux caillots des saignées sont couverts de la *couenne rhumatismale;* leur consistance est ferme et à peu près égale pour les deux saignées (caillot de la première plus rétracté). Les rondelles des ventouses sont prises en une masse formant caillot, de consistance glutineuse et ferme. (*Saig.* 3 *pal.*; *vent. scarif. main gauche* 2 *palett.; le reste ut suprà.*)

4 juin. Bien. La main gauche exerce quelques mouvements; *pouls à* 84-88, assez développé, non redoublé.

Les deux bruits du cœur distincts, sans souffle; impulsion assez forte et brusque.

Sommeil bon; mains libres; pas de selles; caillot de la saignée rétracté, recouvert d'une belle couenne, un peu moins épaisse que la veille. — Rondelles des ventouses prises en une masse glutineuse, avec traces de couenne. (*Compression avec bandage aluminé main droite; catapl. laudan. main gauche.*)

5. Le malade se trouve encore mieux que la veille : la main et le poignet gauches sont dégonflés, et le malade les remue facilement; *pouls à* 80-84; chaleur modérée de la peau; bruits du cœur bien frappés, un peu forts.

6. Les poignets et les mains dégagés; pas de douleur dans les jointures; claquements valvulaires bien frappés : le cœur est entièrement dégagé; chaleur de la peau normale; *pouls à* 76-80.

Convalescence commençante. (*On prescrit quelques pruneaux.*)

8 *et* 9. *Pouls à* 68-72. Le malade s'est levé pendant une heure et demie environ. (1/8 *d'aliments.*)

18. Rechute dans les derniers jours de juin.

Le 27, *on applique* 15 *sangsues sur le poignet droit; on prescrit un liniment narcotique et* 5 *centigr. d'opium en pilules.*

Les jours suivants, les bruits du cœur s'obscurcirent de nouveau, et le pouls s'éleva à 112; mais la diète, les opiacés et les boissons émollientes, firent assez promptement justice de cette recrudescence, et, dès le 8 juillet, le malade mangeait le quart.

Il était parfaitement guéri le 13, jour de sa sortie.

Réflexions. — Sans doute, quelques unes des personnes qui ne sont point encore familiarisées avec l'étude pratique de l'endocardite seront disposées à douter de son existence dans le cas que nous venons de rapporter et dans tous ceux du même genre. Elles ne trouveront pas dans les signes que nous avons exposés plus haut les éléments d'un diagnostic positif et certain. Nous répondrons à ces personnes qu'il nous a fallu bien des recherches cliniques, poursuivies depuis huit ans avec une persévérance infatigable et journalière, pour pouvoir diagnostiquer, comme nous le faisons, les nuances légères de l'endocardite. C'est par de telles nuances que commencent souvent les endocardites qui, plus tard, si l'on n'a recours à un traitement suffisamment énergique, se dessineront dans toute leur intensité, et finiront par entraîner à leur suite les plus graves lésions organiques du cœur. Lorsque, au contraire, on emploie, dès le début de l'endocardite rhumatismale, la méthode qui nous est propre, et dont ce cas offre un nouvel exemple, on ne tarde pas à voir les phénomènes de la maladie disparaître.

J'ai tellement multiplié, depuis huit ans, les observations qui démontrent la vérité des doctrines ci-dessus établies, que je puis me dispenser d'y insister plus longuement en ce moment; mais, en telle matière, la conviction

réelle et profonde ne s'acquiert que par une expérience personnelle *long-temps* répétée, et cette conviction coûte plus cher que ne le pense le vulgaire des médecins. Au reste, les deux observations suivantes vont nous offrir des exemples d'endocardite bien caractérisée, et qui malheureusement s'est terminée par le développement d'une *lésion organique* des valvules et du cœur.

OBSERVATION 140e.

Jeune homme de 17 ans. — Rhumatisme articulaire aigu. — Endocardite (battements violents du cœur, bruit de soufflet, etc.). — Plus tard, pleurésie, avec épanchement. — Nouvelle formule des saignées (elle n'est pas assez exactement appliquée); vésic., digit. — Guérison incomplète.

Un élève en pharmacie, âgé de 17 ans, d'une constitution lymphatique, peau mince et fine, cheveux châtains, nous fut adressé par M. le docteur Cottereau, pour être traité d'un violent rhumatisme articulaire. Il fut admis à la Clinique (n° 4, salle Saint-Jean-de-Dieu), le 13 septembre 1834. Il était malade depuis le 8 du même mois, à la suite d'alternatives de chaud et de froid. (Le malade attribuait lui-même sa maladie à la cause ci-dessus indiquée. M. Cottereau, nous apprit qu'il arrivait souvent à ce jeune homme, après des courses qui l'avaient mis dans un état de sueur, de descendre à la cave, d'y rester long-temps, et même de s'y coucher.)

Au moment de l'entrée, les genoux, les pieds, les épaules, les coudes et les mains, étaient pris, gonflés, et la fièvre était d'une grande violence (pouls à 108, fort, plein, développé; peau sudorale); le moindre mouvement était impossible.

Il n'existait pas de douleur à la région précordiale, non plus que de matité anormale. L'impulsion du cœur se faisait sentir avec force, et les bruits de cet organe étaient masqués par un souffle léger, très sourd.

Prescription. — 2 *saign. de* 4 *pal. chacune;* 15 *sangs. à la main droite; catapl. émoll.; lavem. huil.; diète.*

14. Le caillot est recouvert d'une couenne très épaisse, ferme, dense, et retroussé sur ses bords. — Urines rougeâtres.

Les douleurs rhumatismales sont un peu calmées; pouls à 100; peau chaude.

Le malade accuse une légère douleur à la région précordiale (il dit avoir été refroidi, par suite de la maladresse de l'infirmier, qui a laissé tomber sur ses draps des pots remplis de tisane). Un bruit de soufflet très distinct accompagne les battements du cœur, qui sont très forts; la matité de la région précordiale occupe une médiocre étendue.

Diagnostic. — *Rhumatisme articulaire avec endocardite aiguë.*

Prescription. — *Saign. de* 4 *pal.; vent. rég. précord.* 3 *pal.; looch avec digit.* 6 *gr.*

15. Cessation de la douleur précordiale (la main gauche seule est encore prise). — Le bruit de soufflet du cœur est moins fort. Les urines déposent abondamment. — Le malade se trouve très bien; il a dormi. (Le sang tiré de la veine présente une très belle couenne.)

16. Le rhumatisme est presque entièrement dissipé; cependant le pouls est à 100-104; les bruits du cœur sont accompagnés d'un léger râpement. (1 *saign.* 3 *pal.*)

Dans la nuit, le malade, au milieu d'une espèce de *transport*, se lève et fait une chute.

17. Persistance du bruit de soufflet; pouls à 100, fort et plein; les urines sont jumenteuses, analogues à du moût de raisin. — Le malade demande en pleurant des aliments. (*On lui accorde* 2 *tasses d'eau de poulet.*)

18. Les bouillons ont été pris avec plaisir, le malade a dormi tranquillement, et demande s'il pourra marcher aujourd'hui. — Cependant la peau est chaude; le pouls plein, fort, large, tendu, vibrant, à 104, et le bruit de souffle de

la région précordiale est très prononcé. (*Saign.* 3 *pal.*; 20 *sangs. rég. précord.*; *diète.*)

16. Sang recouvert d'une couenne très ferme. — Il ne reste aucune douleur articulaire, tous les mouvements sont libres; mais les battements du cœur sont toujours très étendus, très forts, et accompagnés d'un bruit de souffle. (Ce souffle ressemble à celui qui a lieu quand on souffle pour éteindre une bougie.)

20, 21, 22 et 23. Le malade se trouve très bien, mais le pouls reste à 100-104.

Le bruit de souffle est plus prononcé pendant le premier bruit du cœur que pendant le second. Moins obscur dans la région des orifices artériels que dans celle des orifices auriculo-ventriculaires, le second bruit devient tout-à-fait clair dans la région sous-claviculaire, où il imite vraiment un claquement de soupape. Il existe une matité assez étendue dans la région précordiale, mais elle dépend simplement de l'augmentation du volume du cœur (cette matité est de 4 pouces 4 lignes (121 mill.) transversalement, et de 3 pouces 8 lignes (102 mill.) verticalement. (*Vent. rég. précord.* 2 *palett.* — *Bouillons.*)

24 et 25. Peu de changement. Articulations tout-à-fait libres.

26. Le pouls persiste à 100, 104, 108, toujours fort et vibrant. (*On applique un vésicatoire sur la région précordiale.*)

27 et 28. A peu près même état. (*Poudre digit.* (3 *décigr.*) *sur le vésicatoire.*)

29 et 30. Le malade s'affaisse, maigrit et s'écorche dans la région du sacrum.

Jusqu'au 4 octobre, il ne survient rien de nouveau. La fréquence du pouls persiste. Le malade ne se plaint d'aucune douleur de la poitrine, ni d'oppression. Cependant la respiration étant évidemment accélérée (32-36 inspirations par minute), j'explore attentivement la poitrine et je reconnais bientôt l'existence d'un épanchement dans le côté

gauche : matité, souffle bronchique, égophonie des plus belles, absence de vibration des parois pectorales pendant que le malade parle. (*Ventous. scarif. sur le côté 2 palett.; vésicat.; chiend. nit.; digit. sur le vésicat. — Bouill. et lait.*)

Sous l'influence de ces moyens, l'épanchement diminue et la respiration perd de sa fréquence (28 inspirations). — Le bruit de soufflet du cœur persiste toujours, le pouls descend de 112 à 96.

La mère de ce jeune homme arrive à Paris et n'attend que le moment où il pourra supporter le voyage pour le ramener dans son pays (Arras). Il quitte l'hôpital, le 1er novembre, dans l'état suivant :

Bon appétit, sommeil tranquille ; le malade ne se plaint de rien. La respiration est à 20-24 par minute. L'égophonie a complétement disparu. La résonnance et le murmure vésiculaire sont revenus partout, si ce n'est dans le tiers inférieur du côté gauche.

Bien que le malade affirme ne pas les sentir, les battements de son cœur sont très forts dans une étendue égale à celle de la paume de la main, et toujours accompagnés d'un bruit de soufflet tellement prononcé, qu'on l'entend en tenant l'oreille à quelque distance de la région précordiale. On entend aussi le bruit dont il s'agit en appliquant l'oreille à la partie postérieure de la poitrine. En appliquant la main sur la région précordiale, on sent un frémissement, une sorte de bouillonnement, semblable à celui d'un liquide qui passerait par une ouverture trop étroite.

Réflexions. — Chez ce jeune malade, on ne saurait attribuer le bruit de soufflet et la force et l'étendue des battements du cœur, survenus pendant le cours d'une affection aiguë de cet organe, à autre chose qu'à une endocardite, occupant spécialement les valvules. Il est à craindre que la lésion de ces dernières ne fasse de nouveaux progrès et que plus tard le sujet ne soit atteint de ce que les auteurs ont

désigné vaguement jusqu'ici sous le nom de *maladie organique, ou d'anévrisme du cœur.* Je pense que si nous eussions insisté sur les émissions sanguines, le 15, 3e jour après l'entrée, sans préjudice de celle du 16, nous aurions été plus heureux dans le traitement de ce jeune malade. Mais il nous a fallu quelques cas de ce genre pour nous enhardir suffisamment dans l'emploi de notre formule.

OBSERVATION 141e.

Femme de 28 ans. — Rhumatisme articulaire aigu, compliqué d'endocardite ou de rhumatisme de l'enveloppe interne du cœur (bruit de soufflet du cœur, battements violents de cet organe). — Émissions sanguines selon la nouvelle formule, mais appliquée avec trop peu d'énergie. — Guérison un peu lente. — Nouvelle attaque de rhumatisme, avec nouveaux accidents du côté du cœur, suivis de lésion organique des valvules, etc.

Lefebvre (Marie), âgée de 28 ans, couturière, d'une constitution délicate, nerveuse, ayant la peau fine, les cheveux châtains, habitait Paris depuis quatre ans, lorsqu'elle fut admise à la Clinique, le 24 août 1833 (n° 8, salle Sainte-Madeleine). Avant son arrivée à Paris, elle se livrait aux travaux de la campagne qui la fatiguaient beaucoup. Il y a trois ans environ qu'elle est accouchée. Sa grossesse a été laborieuse, et pendant sa durée, il est survenu de temps en temps des palpitations. Depuis l'accouchement, cette jeune femme, mal réglée, ne jouit pas d'une bonne santé. Quelque temps après ses couches, elle fut admise à l'Hôtel-Dieu, pour des *douleurs rhumatismales*, siégeant dans diverses articulations.

Il y a trois mois, elle fut reçue à l'hôpital Necker, pour une maladie de poitrine qu'elle désigne sous le nom de rhume. Elle y fut saignée du bras et on lui appliqua des sangsues. Elle était de nouveau malade depuis onze jours, lorsque je l'examinai le lendemain de son entrée à la Clinique (25 août).

Des douleurs existaient dans la plupart des articulations

des membres supérieurs et inférieurs, dont quelques unes avaient été gonflées avant l'entrée à l'hôpital. Comme à l'époque où elle fut traitée, à l'Hôtel-Dieu, pour de semblables douleurs, elle éprouvait de l'oppression et un sentiment de gêne dans la région précordiale. (La malade a pris chez elle un grain d'émétique dans du bouillon de veau. Elle a vomi, mais n'a point été soulagée.)

Prescription du 25. *Une saignée de 3 palett. ; solut. de sir. de gomme ; diète ; lav. émoll.*

26. Les douleurs des membres inférieurs ont diminué, mais celles des membres supérieurs sont plus vives. Le poignet droit est un peu enflé, la peau qui le recouvre est tendue, luisante ; le moindre contact arrache des cris à la malade.

Pouls développé, de 108 à 112 par minute.

Les battements du cœur sont très forts est très étendus, tumultueux. Le bruit qui les accompagne est confus et mêlé de souffle ou de râpement ; il existe un léger frémissement cataire dans la région précordiale.

La coïncidence de ces derniers symptômes avec un rhumatisme articulaire nous porte à soupçonner une inflammation de la membrane interne du cœur et des valvules. (*Une saignée de 3 palettes ; 12 sangs. et catapl. sur la rég. préc. ; inf. de viol. édulc. avec le sirop de gomme ; diète.*)

Le caillot de cette seconde saignée n'est pas relevé sur ses bords, en forme de champignon, comme celui de la première, et la couenne est moins épaisse.

27. Les douleurs sont un peu moins vives ; le pouls est à 116-120 ; les battements du cœur sont toujours très forts, et ils sont accompagnés d'un bruit de *râpe* assez distinct ; la chaleur de la peau est forte ; la malade se sent très faible. (12 *sangs. sur la région précordiale.*)

28. Les douleurs sont encore très fortes ; dyspnée, toux, douleur dans le côté gauche. Le murmure respiratoire est faible, ce qui tient au peu d'étendue des mouvements res-

piratoires. — Langue rouge, parsemée de quelques plaques caséiformes. — Visage abattu, affaissé, exprimant la souffrance. — Même état du cœur. (*Une saignée de 2 palettes; pot. gomm.*)

29. Bruit de râpe très prononcé; 104 à 108 pulsat.; peau chaude, tendue, luisante, autour des articulations douloureuses; visage un peu moins affaissé; la rougeur de la langue est moindre, les plaques caséiformes se détachent. (*Ventous. scarif. sur la région précordiale.*)

30. Les épaules sont encore fort douloureuses; peau moins chaude, pouls à 96-100, conservant de la force; les battements du cœur sont si violents que la malade leur donne le nom de palpitations; persistance du bruit de râpe ou de soufflet et léger frémissement cataire.

31. Peau moins chaude, douleurs moins vives, palpitations encore très fortes. (10 *sangs. à la région précordiale.*)

1er et 2 septembre. Le pouls est descendu à 84; l'état général est bon, le rhumatisme articulaire presque entièrement dissipé. Un changement notable s'est opéré dans l'état du cœur. Les battements de cet organe sont moins forts et moins étendus, d'une régularité parfaite; le frémissement cataire est presque nul et le bruit de râpe beaucoup moins prononcé. (*Bouill. et potages.*)

3, 4, 5, 6 septembre. Les battements du cœur reviennent de plus en plus à leur état normal. Le second bruit est un peu plus âpre que dans l'état ordinaire, mais le bruit de râpe ou de soufflet proprement dit a complétement disparu. La région précordiale ne rend un son mat que dans une étendue égale à celle d'une pièce de six francs. Les battements du cœur repoussent la main avec une certaine dureté, mais dans un espace beaucoup moins considérable que précédemment. (*On augmente graduellement la quantité des aliments.*)

7. La malade mange le quart. Elle est tout-à-fait bien.

8. Elle demande sa sortie.

Les battements du cœur sont encore un peu forts. Les deux bruits sont clairs. Le souffle a entièrement cessé, ainsi que le frémissement *cataire*.

Réflexions. — Il est clair que les symptômes fournis par l'exploration du cœur dépendaient bien d'une lésion aiguë. Or, quelle autre maladie aiguë qu'une inflammation aurait pu donner lieu aux symptômes que nous avons indiqués? Cette inflammation avait, selon moi, son siége, non dans le péricarde, mais dans l'*endocarde*, c'est-à-dire dans la membrane interne du cœur, et spécialement dans la portion qui se déploie sur les valvules. Cette phlegmasie, cause principale de la force et de l'étendue des battements du cœur, a déterminé un gonflement plus ou moins considérable dans les valvules, en a gêné le jeu, et de là le bruit de râpe ou de soufflet et le frémissement cataire. C'est à la complication dont il s'agit qu'il faut aussi rapporter le sentiment d'oppression et d'anxiété dont se plaignait la malade.

S'il existait réellement une péricardite en même temps que l'endocardite, elle n'était pas accompagnée d'un épanchement notable (1).

---

(1) Une nouvelle attaque de rhumatisme, accompagnée de violents battements du cœur, eut lieu huit jours environ après la sortie, et ne fut combattue par aucun traitement méthodique.

La malade rentra à l'hôpital, le 19 novembre, deux mois et demi environ après sa sortie. Le cœur se faisait sentir dans l'étendue de 4 à 5 pouces (112 à 140 mill.) verticalement, et de 5 à 6 pouces (140 à 168 mill.) transversalement. Il existait un frémissement vibratoire, et un bruit de râpe très prononcé dans la région précordiale; plus tard, nous distinguâmes nettement d'abord trois, puis quatre bruits au lieu du double claquement normal. (Dans la partie de nos Prolégomènes relative aux bruits anormaux du cœur, nous avons indiqué d'une manière précise les trois et quatre bruits observés chez cette malade.) — A cette époque, il n'existait plus de douleurs dans les membres.

La poudre de digitale à l'intérieur et à l'extérieur (on en saupoudrait la surface d'un vésicatoire placé à la région précordiale), l'hydriodate de potasse et un régime sévère améliorèrent considérablement l'état de la malade. Elle avait repris un embonpoint assez marqué, lorsqu'elle sortit le 4 mai. Les battements du cœur étaient cependant encore très étendus, et dans les

CHAPITRE IV.

DE L'INFLAMMATION DU TISSU ADIPEUX OU CELLULO-GRAISSEUX DU COEUR.

Il est assez probable que le tissu cellulo-graisseux du cœur, malgré le peu de développement de son appareil vasculaire, n'est pas entièrement à l'abri des atteintes d'une inflammation, soit aiguë, soit chronique ; mais j'avoue ne posséder aucune observation précise sur ce sujet, et tous ceux qui ont écrit avant moi sur les maladies du cœur ne sont pas plus avancés.

Il me semble, d'ailleurs, assez extraordinaire qu'on n'ait encore jamais constaté positivement l'existence de

---

cavités gauches on entendait trois bruits au lieu de deux (c'était le second bruit du cœur qui se partageait en deux, comme si le ventricule gauche se fût dilaté à deux reprises pour aspirer le sang de l'oreillette correspondante). — Dans l'état de repos, la malade se trouvait très bien.

Le 21 mai, cette malade rentre pour la troisième fois, atteinte d'un rhumatisme aigu, avec réaction fébrile très forte. A ce rhumatisme se joignit plus tard un épanchement pleurétique droit. L'état de cette malheureuse nous paraissait presque désespéré ; néanmoins, grâce à de petites saignées générales et locales, aux vésicatoires sur la poitrine, nous fûmes assez heureux pour la voir se rétablir dans le même état où elle se trouvait à sa seconde sortie. Il nous sembla même que la circulation s'opérait un peu plus librement à travers les orifices du cœur. Toutefois, un bruit de souffle persistait, et le cœur conservait un volume énorme (on observait encore trois battements et trois bruits). Pendant la systole, la région précordiale était fortement frappée par le cœur, et ce choc faisait entendre à l'oreille appliquée immédiatement sur la région indiquée un tintement argentin des plus marqués.

En janvier 1835, M. le docteur Lafère, alors pharmacien interne attaché à notre clinique, a eu occasion de voir la malade : son état est assez satisfaisant ; toutefois, lorsqu'elle se livre à quelque exercice un peu fatigant, elle éprouve de fortes palpitations et de l'oppression.

Enfin, nous avons encore revu cette malade en 1840, offrant les mêmes signes d'une maladie organique du cœur. Le bruit de soufflet avait pris le caractère de *piaulement*.

cette phlegmasie dans les cas de violente péricardite. Il serait curieux de savoir quelles modifications peut apporter dans les caractères anatomiques des productions consécutives à la péricardite simple ou compliquée de cardite, la présence des matières morbides sécrétées par le tissu cellulo-adipeux du cœur, frappé d'inflammation chronique. Les recherches que j'ai faites sur les différentes causes qui entraînent tant de modifications dans les divers produits morbides accidentels, et particulièrement dans ceux qui ont été désignés sous le nom vague de *cancer*, me conduisent à présumer que les altérations du tissu adipeux et des produits anormaux qu'il sécrète jouent un certain rôle dans les modifications dont il s'agit. Ainsi, par exemple, il m'a semblé que cette espèce de cancer, à laquelle on donne le nom d'*encéphaloïde*, se développait plus particulièrement dans les organes abondamment fournis d'un tissu graisseux ou médullaire, et la matière *suiffeuse* liquide qu'on exprime par la pression de certaines masses encéphaloïdes, *m'a paru* pouvoir être considérée, comme provenant, du moins en partie, du *secretum* accidentel auquel donne lieu un état morbide, encore peu connu, du tissu cellulo-adipeux. Cet état morbide pourrait bien, si je ne me trompe, ne pas différer essentiellement de celui qu'on connaît dans les autres tissus sous le nom d'*inflammation chronique*.

Mais c'est trop s'arrêter sur de simples conjectures.

CHAPITRE ADDITIONNEL

AUX QUATRE PRÉCÉDENTS CHAPITRES DU LIVRE PREMIER.

LES PRODUCTIONS CARTILAGINEUSES ET OSSEUSES DU COEUR PEUVENT-ELLES SE DÉVELOPPER SANS INFLAMMATION PRÉALABLE DE CET ORGANE?

LE CANCER, LES TUBERCULES, LES KYSTES SÉREUX DU COEUR, CONSTITUENT-ILS DES PRODUCTIONS ACCIDENTELLES ESSENTIELLEMENT DIFFÉRENTES DE TOUTES CELLES DÉCRITES DANS LES PRÉCÉDENTS CHAPITRES?

La solution des deux problèmes qui sont l'objet de ce chapitre est d'une trop haute importance pour ne pas exciter toute la sollicitude des vrais observateurs. J'ai, pour ma part, j'oserai le dire, un trop grand amour de la vérité pour n'avoir pas consacré à l'examen de ces problèmes tous les moyens qui sont en mon pouvoir, et je vais exposer ici, avec la plus entière franchise et l'indépendance la plus complète, le résultat de mes observations et de mes réflexions.

PREMIER PROBLÈME.

LES PRODUCTIONS CARTILAGINEUSES, OSSEUSES OU CALCAIRES DU COEUR PEUVENT-ELLES SE DÉVELOPPER SANS INFLAMMATION PRÉALABLE?

Tous les médecins qui ont fait de l'anatomie pathologique une étude assidue et approfondie, savent que rien n'est plus commun que de rencontrer des productions osseuses ou calcaires dans les artères et dans les valvules gauches du cœur des personnes avancées en âge. Frappés de la fréquence de ce genre d'altérations, quelques auteurs en ont conclu que les ossifications dont il s'agit étaient uniquement dues aux progrès de l'âge, à la vieillesse. En supposant que les ossifications des vieillards ne fussent, en effet, qu'une de ces nombreuses modifications organiques, de ces irré-

parables dégradations, de ces *rides profondes* que le progrès des ans entraîne fatalement à sa suite, il n'en resterait pas moins démontré que telle n'est pas l'origine de toutes les ossifications du cœur et des artères, à moins de soutenir que la vieillesse commence quelquefois à seize ou vingt ans, puisque nous avons rapporté dans le cours de cet ouvrage un très grand nombre d'exemples d'ossifications chez des individus appartenant à l'âge ci-dessus indiqué (1). Ces exemples prouvent incontestablement que des ossifications du cœur et des artères se développent très fréquemment chez des jeunes sujets, et que dans ces cas elles ont été précédées d'un travail inflammatoire, lequel a pour ainsi dire fait les frais de leur matière première. Il s'agirait donc de déterminer si réellement les ossifications des vieillards sont le pur effet des progrès de l'âge, ou si, au contraire, elles ne reconnaissent pas pour point de départ la même opération morbide que celles des jeunes sujets.

Les auteurs ont trouvé plus commode de trancher le nœud que de le dénouer, c'est-à-dire qu'ils ont affirmé le fait sans le prouver. La scrupuleuse attention avec laquelle j'ai longuement étudié ce point litigieux d'*organogénie* morbide ne me permet pas de me prononcer avec autant d'assurance. Les vrais observateurs reconnaîtront d'abord avec moi que la vieillesse ne préserve pas de la maladie à laquelle les ossifications doivent leur origine chez les jeunes sujets, bien qu'elle lui imprime de notables modifications. La première difficulté qu'il fallait résoudre, c'était donc de montrer, par des observations précises, que les vieillards affectés d'ossifications n'avaient point éprouvé, *à une époque quelconque de leur vie*, de phlegmasie chronique,

(1) Ce serait un très beau sujet à étudier que les altérations dont la vieillesse amène naturellement avec elle le développement. L'usure des organes, triste condition de leur exercice poussé jusqu'à l'extrême vieillesse, mériterait en particulier de nouvelles recherches.

sourde, *latente* dans les parties où résidaient les productions accidentelles. (Et qu'on n'oublie pas que ces productions, dans le cœur et dans les artères, comme sur la plèvre et le péricarde, peuvent se rencontrer de longues années après l'inflammation qui en aurait été la cause productrice.) Or, je déclare que je n'ai trouvé dans aucun auteur la solution de cette première et très grave difficulté.

Admettons toutefois que parmi les ossifications des vieillards il en soit qui n'ont point été précédées d'un travail inflammatoire quelconque. Qu'on nous apprenne au moins à distinguer celles-là de celles qui auraient pu procéder du mode inflammatoire; qu'on nous dise en quoi le travail qui produit de toutes pièces les ossifications chez les vieillards, diffère de celui qui les engendre chez les jeunes sujets, et qu'on nous explique pourquoi on ne trouve pas toujours ces mêmes ossifications chez tous les vieillards (1).

Quant à moi, je pense, en définitive, que parmi les ossifications du cœur et des artères chez les vieillards, quelques unes ont certainement été précédées d'un travail inflammatoire comme chez les jeunes sujets. Mais je déclare n'avoir pas encore toutes les preuves nécessaires, pour être convaincu qu'il en est d'autres dans la production desquelles ce travail n'a joué absolument aucune espèce de rôle. Attendons.

Ce qui me paraît probable, c'est que le perpétuel frottement auquel les valvules et les parois artérielles sont soumises, est réellement une condition physiologique ou fonctionnelle qu'il ne faut pas négliger, quand il s'agit de déterminer toutes les circonstances propres à favoriser le développement de certaines indurations, soit cartilagineuses, soit osseuses de ces parties.

---

(1) J'ai fait avec le soin le plus minutieux l'examen cadavérique d'un homme octogénaire, qui mourut à l'hôpital Cochin, en 1822. Il n'existait point d'ossifications dans le cœur ni dans les artères. J'avoue que de pareils faits sont très rares, et c'est précisément pour cela que je pris note de celui-ci.

Aucun médecin n'ignore que la pression et les frottements habituels qui s'exercent sur d'autres parties entraînent à la longue diverses espèces d'induration. Qui ne connaît, entre autres, ces excroissances cornées que produisent la pression et le frottement exercés sur les orteils par des chaussures trop étroites ? Qui ne connaît les *callosités* des mains de ceux qui se livrent aux professions manuelles les plus fatigantes ? Qui ne sait enfin que les tendons et les tissus fibreux soumis à de longs et violents frottements s'ossifient assez fréquemment ? Certes, ce n'est pas moi qui nierai l'intervention de pareilles causes ; mais dire vaguement que la vieillesse produit des ossifications, et rejeter ensuite l'origine inflammatoire de celles qui ont lieu chez les jeunes sujets et chez les adultes, voilà, en vérité, une logique qui n'est pas à mon usage.

DEUXIÈME PROBLÈME.

LES TUBERCULES ET LE CANCER DU COEUR CONSTITUENT-ILS DES PRODUCTIONS ESSENTIELLEMENT DIFFÉRENTES DE CELLES QUE L'INFLAMMATION CHRONIQUE DE CET ORGANE PEUT ENTRAÎNER A SA SUITE?

La solution de ce nouveau problème suppose d'abord une connaissance claire et précise, une exacte description des tubercules et du cancer du cœur. Car comment pouvoir décider si une production quelconque est une simple modification d'une autre, ou si elle en est essentiellement différente, quand on ne connaît pas bien les caractères de l'une et de l'autre de ces productions ? Commençons donc par l'exposition de l'état actuel de la science, sur la partie purement descriptive ou monographique du sujet de notre second problème.

ARTICLE PREMIER.

CANCER DU COEUR.

§ I. Exposition des faits particuliers.

Le cancer du cœur paraît avoir été décrit pour la première fois par M. Carcassonne, dans les *Mémoires de la Société royale de médecine* pour les années 1777-1778.

Les mémoires de cette société pour l'année 1776 contiennent un cas de cette affection qui doit trouver sa place ici.

1er *fait.*—Une fille de 22 ans, que sa mauvaise conduite avait fait renfermer à l'*Hôpital du refuge*, à Perpignan, se plaignit, à son entrée, d'une pesanteur dans l'intérieur de la poitrine, qui répondait vis-à-vis de la mamelle gauche. Elle était en même temps atteinte d'un écoulement, de chancres à la vulve, de rhagades et de condylomes près de l'anus. — Les symptômes syphilitiques cédèrent à un traitement antivénérien ; mais les accidents du côté de la poitrine persistèrent, et il s'y joignit une douleur pongitive qui occupait toute la région précordiale. Le pouls était petit, fréquent, irrégulier ; dans les vives douleurs, il se suspendait pendant quelques secondes. Il y avait de fréquentes syncopes. Il arriva un moment où la malade ne put se coucher : elle restait assise, un peu penchée en arrière, sur le côté gauche ou sur le devant de la poitrine. La mort survint au bout de deux ans.

Ouverture du cadavre. — Une espèce de carcinome avait envahi une partie du cœur. On ne trouvait plus que quelques lambeaux du péricarde. Extérieurement, *un large ulcère occupait la face postérieure du cœur, dans toute l'étendue des deux ventricules.* Au fond de cet ulcère, on ne trouvait plus que quelques fibres musculaires, qui formaient une toile très mince, et qui furent rompues par une légère pression du doigt. Tout autour de l'ulcère, LA SUBSTANCE

DU CŒUR ÉTAIT NOTABLEMENT INDURÉE ET COMME SQUIRRHEUSE.

Il est probable que l'auteur de cette observation n'était pas très versé dans les recherches d'anatomie pathologique, et que la description qu'il nous a donnée de l'état du cœur et de l'*ulcération* de toute la face postérieure des parois de cet organe ne doit pas être prise trop à la lettre.

MM. Récamier, Rullier, Cruveilhier, Ferrus, ont rencontré quelques cas de cancer du cœur. Malheureusement, ces cas sont indiqués plutôt que décrits. L'observation de M. Rullier, que nous allons rapporter, a été insérée dans les *Bulletins de la Faculté de médecine, pour l'année* 1813.

2e *fait.* — Un homme, âgé de 35 ans, rachitique, et sujet à de fréquents catarrhes pulmonaires, fut pris, peu après une péripnémonie jugée incomplétement, d'une douleur au côté gauche de la poitrine, avec oppression vive ; à la même époque, le ventre était douloureux, surtout à droite où l'on sentait une tumeur peu résistante. Le malade se couchait toujours sur le côté gauche, qui ne résonnait pas lorsqu'on le percutait. Il survint insensiblement un œdème des membres inférieurs, et ce malheureux expira après une longue agonie.

Autopsie cadavérique.

Le cœur était un peu volumineux, ses cavités un peu agrandies, ses membranes et ses vaisseaux non loin de l'état naturel. Le tissu de cet organe offrait à peine quelques traces de son organisation primitive ; la totalité de la substance musculaire ne faisait qu'un douzième de la masse ; le reste était composé d'une substance nouvelle, squirrheuse et en partie carcinomateuse, formant des bosselures irrégulières, dont le plus grand nombre s'étendait de la face externe à l'interne.

On trouva aussi une transformation squirrheuse du pancréas, de l'intestin grêle et du mésentère.

Les poumons étaient sains.

3e *et* 4e *faits.* — Deux observations de cancer du cœur

ont été publiées par M. Andral (1). « Dans la première » de ces observations, le malade, âgé de 56 ans, n'avait » offert d'autres symptômes que ceux d'une hypertrophie » des parois du ventricule gauche du cœur. L'ouverture » du cadavre montra effectivement un état d'hypertrophie » considérable de ce ventricule, avec rétrécissement de » son orifice par des ossifications. Mais, de plus, existait » une autre altération qu'aucun signe particulier n'avait » révélée pendant la vie. Sur les parois du cœur droit » existaient de nombreuses bosselures. En incisant ces bos- » selures, je les trouvai formées d'un tissu très dur, gris » bleuâtre, et comme demi-transparent en quelques points; » ailleurs, d'un blanc plus opaque, et sillonné par des lignes » rougeâtres. Ce tissu occupait presque en totalité la paroi » externe du ventricule droit : sa couleur blanche était ap- » parente à travers la membrane interne. En un petit nom- » bre de points seulement se voyaient encore quelques » faisceaux de fibres musculaires décolorées et comme atro- » phiées. Ces fibres étaient plus prononcées du côté de la » face interne du ventricule... Les parois de l'oreillette » droite présentaient, dans toute leur étendue, excepté dans » l'appendice auriculaire, la même dégénération.

» Dans le second cas, la lésion, également bornée au » côté droit du cœur, était moins étendue. Le malade, âgé » de 37 ans quand il mourut, avait joui d'une bonne santé » jusqu'à l'âge de 35 ans. Alors, il devint légèrement asth- » matique. Pendant les cinq ou six mois suivants, il ne sen- » tit qu'un peu de gêne dans la respiration. Au bout de ce » temps, il fut pris un jour, après son déjeuner, d'une atroce » douleur qui, se faisant d'abord sentir à la région précor- » diale, s'étendit bientôt à tout le côté gauche du thorax. En » même temps, force palpitations du cœur; augmentation » de la dyspnée habituelle; vomissement des aliments;

(1) *Précis d'anatomie pathologique*. Paris, 1829, t. II, pag. 327.

» perte momentanée de connaissance. Pendant l'année qui » suivit cet accident, la gêne de la respiration augmenta peu » à peu, et sept ou huit fois le malade fut pris de la même » douleur, qu'il comparait à la douleur par élancement que » produit une dent cariée. Lorsqu'il entra à la Charité, il » était dans un état de dépérissement évident; sa face avait » une teinte jaune paille fort remarquable; chaque soir, il » y avait un léger mouvement fébrile sans sueur. Pendant le » mois qui suivit son entrée, le malade ressentit plusieurs » fois à la région du cœur des douleurs passagères, mais » très vives. De temps en temps il avait d'assez fortes palpi- » tations; mais, dans leurs intervalles, l'*auscultation ne dé- » couvrait dans le cœur, non plus que dans les poumons, aucune » altération*. Au bout de six semaines de séjour à la Charité, » les membres inférieurs, puis les supérieurs, et enfin la » face, s'infiltrèrent, et le malade succomba tout-à-coup » sans agonie.

» A l'ouverture du cadavre, on trouva la paroi externe du » ventricule droit occupée par une tumeur bosselée, qui, » par sa forme et sa saillie considérable, semblait comme un » cœur surnuméraire... S'étendant de la pointe du ventricule » à la base, et dépassant même ce dernier point, pour en- » vahir, dans l'espace de quelques lignes (mill.), le tissu de » l'oreillette, cette tumeur avait remplacé presque en totalité » les fibres musculaires, dont on ne voyait plus qu'une cou- » che mince à la surface interne du ventricule. En quelques » points, elle faisait une saillie notable à l'intérieur de la » cavité ventriculaire; elle était formée par la matière dite » encéphaloïde, dure en quelques points, molle et comme » diffluente en d'autres points. »

5e *fait*. — Chez un homme mort dans un état d'imbécillité (1), M. Bayle trouva le cœur altéré ainsi qu'il suit: Cet organe offrait au toucher plusieurs duretés consi-

(1) *Revue médicale*. Mai 1824.

dérables. Les parois de l'oreillette droite, épaisses de 1 ligne 1/2 (3 mill.), très consistantes, avaient une couleur grisâtre, une structure lardacée. Le pourtour de l'orifice auriculo-ventriculaire était transformée en une matière lardacée d'un pouce et demi (42 mill.) d'épaisseur. L'oreillette gauche offrait la même altération. Les ventricules étaient sains, mais leur cloison était cancéreuse (1).

6e *et* 7e *faits.* — Laënnec dit avoir rencontré deux cas de cancer encéphaloïde du cœur. Dans l'un, la matière cancéreuse formait de petites masses de la grosseur d'une aveline, ou moindres, dans la substance musculaire des ventricules. Dans l'autre, elle était disposée en forme de couches épaisses de 1 à 4 lignes (2 à 9 mill.), le long des vaisseaux coronaires, entre le feuillet séreux du péricarde et le cœur lui-même.

8e *fait.* — Dans une observation de M. Trélat, les parois de l'oreillette droite, épaisses de 1 ligne 1/2 (3 mill.), étaient très consistantes, grisâtres, lardacées. Toute la masse charnue intermédiaire à cette oreillette et au ventricule correspondant, était entièrement transformée en matière squirrheuse de 1 pouce 1/2 (42 mill.) environ d'épaisseur. La même dégénérescence se remarquait sur l'oreillette gauche. Les ventricules étaient à peu près sains, mais leur cloison était cancéreuse.

9e *fait.* — Dans le *cas remarquable de maladie cancéreuse,* publié en 1825 par M. Velpeau, le cœur contenait une douzaine de masses cancéreuses de grosseur variable, mais dont la plus grosse ne dépassait pas le volume d'un œuf de pigeon.

10e *fait.* — On trouve dans l'ouvrage de M. Ollivier, sur la moelle épinière, le fait suivant : Une femme, âgée de

---

(1) L'auteur de cette observation dit qu'on n'observa aucun symptôme local, et que la nutrition elle-même demeura intacte, ce qui n'empêcha pas le malade de mourir.

56 ans, succombe à une attaque d'apoplexie; aucun symptôme particulier n'avait décelé l'existence d'une affection du cœur. « Les fibres musculaires des parois du ventricule » droit étaient changées en tissu blanc jaunâtre, cérébri- » forme, offrant tous les caractères de l'encéphaloïde; cette » dégénérescence n'occupait que la moitié inférieure des » parois musculeuses de ce ventricule. Le ventricule gauche » était sain. »

11e *fait.* — Billiard a fait représenter un cas de squirrhe au cœur. L'enfant chez lequel existait ce squirrhe n'était âgé que de trois jours. Trois masses squirrheuses occupaient les parois du cœur (1).

Aux cas précédents j'en ajouterai quatre autres, dont les trois premiers me sont propres, et dont le quatrième appartient à Bertin.

12e *fait.* — Une femme de 45 à 50 ans, malade depuis cinq à six mois, cachectique, ayant le teint d'un jaune paille, offrant les symptômes d'une péritonite chronique, succomba dans notre service clinique, et fut ouverte le 13 décembre 1835.

La cavité du péritoine contenait une sérosité citrine, avec flocons rares, *muciformes*, déposés dans les parties les plus déclives.

Le péritoine pariétal était parsemé de petites tumeurs, les unes dures, lardacées, les autres fibro-cartilagineuses. Le péritoine hépatique, le bord postérieur des intestins, le grand épiploon et tous les mésentères étaient indurés, lardacés; en divers points, ces parties offraient d'admirables réseaux vasculaires. Le tissu cellulo-adipeux, si abondant dans les épiploons et les mésentères, me parut être le principal siége de la dégénérescence lardacée et comme *suiffeuse*, tandis que le tissu cellulaire proprement dit était

(1) *Traité des maladies des enfants.* Paris, 1837, pag. 734; — atlas in-8° color., pl. VIII.

particulièrement le siége des tumeurs dures comme du cartilage, lesquelles purent être suivies par moi jusque dans le tissu cellulaire de la vessie elle-même, dont la membrane interne était épaissie (toutes ces altérations étaient bien réellement consécutives à une péritonite chronique).

De petites tumeurs lardacées se rencontraient dans l'épaisseur du foie qui était hypertrophié.

Vers la vésicule biliaire et à la face inférieure-postérieure du foie, on trouvait de grosses masses *cancéreuses*, cérébriformes, qui se propageaient vers le diaphragme, lequel adhérait à la portion voisine du foie.

Derrière l'estomac et le duodénum existaient d'énormes masses également lardacées, au milieu desquelles ces organes étaient en partie comme enfouis et comprimés : ces masses allaient se joindre à celles de la partie postérieure-inférieure du foie.

Le cœur, atrophié, *offrait dans son épaisseur deux tumeurs cancéreuses, lardacées. L'une d'elles, du volume d'une aveline, occupait la face antérieure du ventricule droit. Il me fut assez facile de l'énucléer, et je reconnus alors qu'elle avait déprimé, sans l'altérer, la substance musculaire où elle était logée. La seconde, un peu moins volumineuse,* LARDAIT *pour ainsi dire le côté externe du ventricule gauche. La substance de ces tumeurs s'écrasait à la manière du lard à demi cuit, et ainsi écrasée, ressemblait assez à la substance cérébrale, si ce n'est qu'elle était plus ferme et moins glutineuse;* ON N'Y RENCONTRAIT POINT DE VAISSEAUX.

13e *fait.* — Chez le sujet de notre 27e observation, dont nous avons aussi parlé à l'occasion de l'induration du cœur, *cet organe, surtout en arrière, offrait au toucher une consistance squirrheuse. Les deux feuillets* du péricarde adhéraient de toute part entre eux. Celui qui recouvre le cœur, généralement épais d'une ligne (2 mill.), avait une épaisseur plus considérable encore à la face postérieure de l'organe. Là, le tissu du cœur était moins distinctement fibreux et charnu

que partout ailleurs ; il était décoloré et *semblait avoir participé à la dégénérescence lardacée du péricarde. Les parties indurées criaient sous le scalpel qui les divisait.*

14e *fait.*— J'ai vu, avec M. le docteur Dalmas, à la Charité, un malade chez lequel existait une tumeur cancéreuse du médiastin antérieur qui avait envahi les parois voisines. *Le péricarde, singulièrement épaissi, était lardacé comme la tumeur. La portion du poumon en contact avec le péricarde semblait avoir été atteinte elle-même par la dégénérescence cancéreuse. De plus, la veine cave supérieure était oblitérée par une concrétion volumineuse, très solide, grisâtre, et presque entièrement semblable à la matière cancéreuse du médiastin. La concrétion adhérait solidement, et comme par continuité de tissu, à l'une des faces de la veine.*

15e *fait.*— Le cas qui appartient à Bertin n'est autre que notre observation 132e (*bis*), et a beaucoup de rapports avec la précédente. Chez le sujet de cette observation, qui succomba à une péricardite chronique, le *péricarde faisait partie d'une tumeur lardacée, carcinomateuse, développée entre les lames du médiastin. — La portion du poumon en contact avec le péricarde semblait participer à la maladie du médiastin.*

§ II. Discussion des faits particuliers.

Voilà l'état, et si l'on ose le dire, l'inventaire de nos connaissances actuelles sur le cancer du cœur, étudié sous le point de vue purement clinique. Certainement, ces connaissances sont trop incomplètes pour qu'on puisse fonder sur elles une théorie satisfaisante du cancer du cœur. Ce qu'il nous importe de noter pour le moment, c'est que, en conscience, de pareils faits ne sauraient démontrer que, sous les rapports *étiologique*, *symptomatologique* et même *anatomico-pathologique*, le *cancer* du cœur constitue une lésion *essentiellement* différente de l'*induration* de cet organe, au lieu d'en constituer une *espèce*, un *mode* particulier. Que si le cancer du cœur n'est qu'un *mode* particulier de l'indura-

tion simple ou combinée des divers tissus élémentaires du cœur, quelles que soient d'ailleurs les différences qui le distinguent des autres modes d'induration, nous devons lui reconnaître un certain nombre de ressemblances avec ces derniers.

Il s'agirait surtout de savoir maintenant si le cancer qui se développe *idiopathiquement* dans le cœur a été précédé ou non d'un travail inflammatoire chronique, ainsi que cela a lieu pour les autres modes d'induration que nous avons étudiés précédemment. Sous ce rapport, comme sous tous les autres, nous reconnaissons que les quinze faits rapportés plus haut ne fournissent que des données très incomplètes. En attendant que de nouvelles observations nous procurent les lumières nécessaires pour résoudre directement la question actuelle, il ne nous reste d'autre ressource que d'appliquer, par induction, à la nature du cancer du cœur, la *théorie* que nous avons adoptée en traitant d'autres cancers mieux étudiés. C'est pourquoi nous terminerons cette discussion par le passage suivant de l'article *Cancer* que nous avons composé pour le *Dictionnaire de Médecine et de Chirurgie pratiques*. Et comme ce passage suppose la connaissance des idées de M. le professeur Andral sur le même sujet, nous allons commencer par les exposer ici.

« *Qu'est-ce que le cancer, et dans quelle classe de maladie* » *faut-il le ranger?* A mon avis, *le cancer n'est pas une altération à part. Toutes les lésions, soit de nutrition, soit de* » *sécrétion, arrivées à ce terme où on les voit se terminer par* » *une ulcération qui étend de plus en plus ses ravages, soit en* » *superficie, soit en profondeur; voilà le cancer* (1). — Cette » expression, toute métaphorique, qui appartient à l'enfance » de la science, comme celle d'inflammation, n'indique que

(1) C'est là une espèce de cancer, mais non le cancer en général, car il est des productions dites cancéreuses sans ulcération.

» la terminaison commune d'altérations très différentes les » unes des autres. Je ne crois pas que l'on puisse maintenant » répéter avec Bayle et Laënnec que le cancer est une altération *sui generis*, caractérisée par la présence des tissus » squirrheux et encéphaloïde, soit isolés, soit combinés. » D'une part, en effet, il n'est nullement rare de constater » sur le cadavre l'existence de ces deux productions, bien » qu'on n'ait observé pendant la vie aucun des accidents qui, » d'après les auteurs, accompagnent le cancer, de telle sorte » qu'en pareil cas on a les caractères anatomiques de la » maladie, sans en avoir les symptômes. D'une autre part, » on rencontre ces symptômes dans plus d'un cas où, par » l'anatomie, on ne peut découvrir ni squirrhe ni encéphaloïde. En effet, le simple développement d'un réseau vasculaire insolite à la surface ou dans la trame de la membrane tégumentaire externe ou interne, une ancienne » fluxion vers une portion de membrane muqueuse, sans qu'il » y ait changement réel dans sa texture ; l'hypertrophie d'un » point de cette membrane ou du derme ; un bouton, une » excroissance, qui s'élèvent des surfaces muqueuse ou cutanée, et qui ne sont formés que par une simple expansion du tissu propre des membranes, sans traces de formation nouvelle ; l'épaississement du tissu cellulaire, » l'infiltration de ses mailles par une matière albumineuse » ou gélatineuse ; l'INDURATION rouge ou blanche des ganglions lymphatiques, induration dans laquelle il n'y a pas » plus de tissu accidentel qu'il n'y en a dans le poumon en » hépatisation rouge ou grise ; voilà autant de lésions qui, » aussi bien que la matière encéphaloïde et le squirrhe » peuvent toutes se terminer par la destruction de la partie » où elles se sont développées, et par la production d'une ulcération qui tend sans cesse à s'agrandir en tous sens... » (*Précis d'anatomie pathologique*, t. I, p. 501.)

Rapportons maintenant le passage de mon article CANCER du *Dictionnaire de médecine et de chirurgie pratiques*.

Après y avoir établi que, dans l'état actuel de la science, une obscurité profonde règne sur le mode de production du *cancer*, comme sur le mode de production d'une foule d'autres matières morbides, sans en excepter le pus lui-même, je poursuis ainsi : « Mais notre ignorance sur la » nature intime du travail anormal qui préside au dévelop- » pement des affections cancéreuses une fois avouée, il » reste à examiner si ce travail ne serait pas un mode de » celui qui a lieu dans la maladie que l'on désigne sous le » nom d'*inflammation chronique*... Quant à nous, considérant » que nous avons vu un très grand nombre de fois les pro- » ductions cancéreuses se développer dans des parties où » avait existé manifestement une phlegmasie, et que d'ail- » leurs ces productions coïncident très souvent avec d'autres » altérations, que l'on est généralement convenu de regarder » comme une suite de phlegmasie, nous déclarons formel- » lement et de bonne foi qu'on ne saurait tracer une ligne » de démarcation distincte entre les produits qui peuvent » naître à la suite des *phlegmasies dites chroniques*, et ceux » qu'on appelle *cancéreux*. Si l'on objecte que c'est un » vice de logique que de rapporter à l'inflammation des pro- » duits d'aspect et de forme différents, nous répliquerons » que le mot *générique* inflammation indique seulement ce » qu'il y a de commun dans le mode de formation de ces » produits, et que, pour exprimer leurs différences, il im- » porte de joindre au mot inflammation un certain nombre » d'adjectifs, méthode qui a d'ailleurs été généralement » suivie...

» Mais qu'on n'oublie pas qu'en faisant intervenir ainsi » l'inflammation chronique dans le développement des pro- » ductions cancéreuses, nous ne prétendons pas en expli- » quer la nature intime (on sait assez que rien n'est plus » obscur que la nature intime de l'inflammation, soit aiguë, » soit chronique). La seule chose que nous nous proposions » d'établir, c'est que, parmi les produits qui peuvent se ma-

» nifester dans une partie qui a été frappée d'inflammation, » on aurait tort de ne jamais compter ceux qui portent le » nom de *squirrhe* ou de matière encéphaloïde... Reste en- » suite à déterminer quelles sont les conditions quelconques » (la prédisposition comprise) en vertu desquelles les pro- » duits primitifs du travail inflammatoire affectent telle ou » telle forme, telle ou telle apparence, se modifient, s'altè- » rent de diverses manières, etc. C'est là, sans contredit, » un grand sujet de recherches, et la science sera profondé- » ment reconnaissante envers ceux qui dissiperont les ténè- » bres dont il est enveloppé.

» M. Andral ne considère pas la présence des matières » dites *squirrheuses* ou *encéphaloïdes* comme un caractère es- » sentiel du *cancer*. Sans discuter cette opinion, subversive » de celle généralement adoptée par les anatomo-patholo- » gistes qui ont précédé M. Andral, je ferai seulement re- » marquer qu'elle constitue pour ainsi dire le pendant de » l'opinion de Broussais sur la cause productrice d'une » foule de lésions dites organiques. En effet, Broussais at- » tribue à l'*irritation* l'origine des lésions dont il s'agit, et » M. Andral, de son côté, considère toutes ces mêmes lésions, » quelque différentes qu'elles soient, sous le point de vue » anatomique, comme pouvant avoir pour commune termi- » naison *une ulcération qui, au lieu de marcher à la cicatrisa- » tion, tend à s'agrandir dans tous les sens*, c'est-à-dire le » *cancer*, d'après la définition qu'en a donnée M. Andral.

» Comme il ne me paraît pas moins important de tenir » compte des différences des maladies, que de signaler leurs » analogies et leurs *communautés*, je crois que, tout en adop- » tant ce qu'il y a de philosophique dans la manière de voir » de M. Andral, il faut cependant continuer à désigner sous » des noms différents les diverses altérations dont l'ulcéra- » tion indiquée peut être la terminaison, et il me semble » que donner le nom de cancer à cette ulcération, au lieu de » le conserver pour l'affection caractérisée par la présence

» des tissus dits *squirrheux* ou *encéphaloïdes*, ce serait jeter » une nouvelle confusion dans la science. Mieux vaudrait, à » mon avis, renoncer entièrement à cette vicieuse expression » de cancer, que de l'employer pour désigner une foule de » choses différentes. En effet, détourner sans cesse les mots » de leur acception ordinaire, c'est s'exposer à donner nais- » sance à d'interminables disputes. »

J'ajouterai à ce qui vient d'être rappelé, que j'ai publié, il y a déjà plusieurs années (*Journal complémentaire des sciences médicales*), des cas de dégénérescence cancéreuse ou squirrheuse, évidemment consécutive à une inflammation de cause externe ou traumatique.

Plus récemment, j'ai lu à l'Académie royale de médecine l'observation d'une induration squirrheuse du pylore, consécutive à une gastrite provoquée par un empoisonnement avec l'acide nitrique. On ne pouvait raisonnablement, dans ce cas, supposer au cancer une autre origine. Cette observation a été publiée dans le *Journal hebdomadaire de médecine*, et M. le professeur Andral l'a insérée dans sa *Clinique médicale*, en y joignant les réflexions suivantes :

« Ce fait nous paraît *démontrer de la manière la plus ma- » nifeste* qu'un cancer peut se développer dans l'estomac à » la suite de l'ingestion dans cet organe d'une certaine quan- » tité d'acide nitrique. *Il est évident qu'en pareil cas un travail » phlegmasique a précédé la formation du cancer.* » (*Cliniq. médic.*, t. II, p. 99, 3e édit.)

On sait d'ailleurs que M. Andral est arrivé à découvrir que le squirrhe n'était souvent autre chose qu'une hypertrophie avec induration du tissu cellulaire. Or, il est reconnu que l'induration et l'hypertrophie du tissu cellulaire sont au nombre des *caractères anatomiques* les plus communs, des *suites* les plus ordinaires de l'inflammation chronique de ce tissu.

Les chirurgiens ont de fréquentes occasions de s'assurer de l'influence de l'inflammation chronique sur le dévelop-

pement de l'*induration squirrheuse ou cancéreuse* des organes. Il est vrai que quelques uns ont essayé de distinguer l'induration pure et simple de l'induration cancéreuse, en disant que l'une se reproduisait après l'ablation, tandis que cela n'avait pas lieu pour l'autre. Mais ils ne savent pas *à priori* distinguer l'une de l'autre ces deux espèces d'induration, et de là le cercle vicieux suivant : telle tumeur ou induration est cancéreuse, car elle a *repullulé* après extirpation ; et cette tumeur a repullulé, parce qu'elle était cancéreuse.

Quoi qu'il en soit, revenant à notre question, nous concluons :

1° Que les faits actuellement connus sur les productions cancéreuses du cœur ne sont pas assez nombreux, ni surtout assez *bien observés* pour qu'on puisse en déduire directement une doctrine rigoureuse sur l'origine et la nature de cet état morbide;

2° Que, par conséquent, en les ralliant aux productions et transformations dont l'inflammation des divers tissus du cœur peut être le point de départ, en les considérant enfin comme un mode *spécial* des terminaisons que cette maladie peut affecter, nous procédons par voie d'*induction* et de *généralisation*, c'est-à-dire que nous appliquons au cancer du cœur la doctrine qui nous a paru dériver de l'étude d'autres affections cancéreuses mieux *connues*.

ARTICLE DEUXIÈME.

TUBERCULES DU COEUR.

§ I. Exposition de quelques faits particuliers.

Nous possédons moins de faits encore sur les *vrais* tubercules du cœur que sur son cancer. Laënnec dit avoir rencontré trois ou quatre fois seulement des tubercules dans la substance musculaire du cœur. Malheureusement, Laënnec ne donne aucun détail sur les cas qu'il a observés. Ces trois

ou quatre cas sont les seuls que M. le professeur Andral ait indiqués dans son *Précis d'anatomie pathologique.* Il ajoute que le cœur *est un des organes où la matière tuberculeuse se développe le plus rarement.* Pour ma part, je n'ai jamais eu occasion de rencontrer un véritable état de tuberculisation du cœur lui-même; mais j'ai trouvé plusieurs fois des granulations et quelques masses tuberculeuses à sa surface, et j'en ai inséré trois cas dans cet ouvrage : c'est la forme granuleuse ou tuberculeuse de la péricardite.

On trouve dans le *Journal des sciences chimiques ou médicales de Dublin* (1833) une observation ayant pour titre : MASSE TUBERCULEUSE DÉVELOPPÉE DANS LES PAROIS DE L'OREILLETTE GAUCHE DU CŒUR, ET DÉTERMINANT L'OCCLUSION PRESQUE COMPLÈTE DES TRONCS DES VEINES PULMONAIRES. Le sujet de cette observation était un homme de 62 ans, chez lequel on avait reconnu les signes de la phthisie pulmonaire. A l'ouverture du cadavre, on trouva, entre autres altérations, les *parois de l'oreillette gauche converties en une masse solide de matière tuberculeuse de près d'un pouce* (28 *mill.*) *d'épaisseur. Cette production morbide était développée entre les membranes externe et interne de l'oreillette.*

Il est fâcheux que l'auteur n'ait pas précisé les caractères anatomiques de la masse qu'il a rencontrée dans l'oreillette gauche. La manière dont cette observation a été recueillie n'est pas propre à nous convaincre positivement de la nature tuberculeuse de cette tumeur.

Dans une thèse soutenue, en 1834, à la Faculté de Paris, par M. *Sauzier,* on trouve le cas suivant : « Le 19 décembre 1833, entra à l'hôpital Saint-Éloi de Montpellier » le nommé Pierre-Jacques, charretier, âgé de 34 ans, » d'une constitution faible et lymphatique. Vers le mois de » novembre 1833, en traversant un ruisseau avec un fagot » sur la tête, il avait fait une chute, pendant laquelle le » menton avait frappé la partie supérieure et antérieure du » sternum; là se développa peu à peu un vaste abcès dont

» la marche fut très lente. Le malade eut également un ab-
» cès au-dessous du sein, abcès qui, après son ouverture,
» paraissait communiquer avec la cavité thoracique, car la
» toux faisait sortir une matière écumeuse par la plaie. Le
» 20 décembre, une ouverture fut pratiquée à l'abcès qui
» était au-devant du sternum ; il s'en écoula une sérosité
» jaunâtre, mêlée à une matière semblable à du lait
» caillé. Alors une toux sèche s'empara du malade, ainsi
» que le dévoiement et les sueurs colliquatives, et, le 26 jan-
» vier, il expira dans le dernier degré du marasme.

» *L'autopsie cadavérique* montra des tubercules en grand
» nombre dans les poumons, le pancréas, dans les plèvres
» diaphragmatique et pulmonaire. Les poumons offraient
» de toutes parts des adhérences. Les ganglions bronchi-
» ques étaient engorgés. On trouva aussi des tubercules
» dans un tissu nouveau qui unissait les deux feuillets de la
» plèvre.

» *Le sternum était carié ; plusieurs cartilages des côtes avaient*
» *été brisés. Deux tubercules à l'état de crudité existaient dans*
» *la substance des oreillettes du cœur, et là où se trouvaient les*
» *tubercules il y avait adhérence du péricarde.* »

L'auteur de cette observation pense que le même travail morbide qui avait été suivi de l'adhérence du péricarde, avait déterminé la formation des tubercules du cœur. Cette opinion nous paraît juste et conforme à ce qu'on observe dans le développement des tubercules d'autres organes. Au reste, ce cas paraît se rapprocher de ceux que nous avons rapportés comme des exemples de péricardite granuleuse ou tuberculeuse.

§ II. Discussion générale.

Ce n'est pas assurément d'après le petit nombre de cas incomplets que nous venons de faire connaître, qu'on peut résoudre la question de savoir si la tuberculisation du cœur diffère essentiellement de toutes les altérations que

l'inflammation chronique de cet organe peut entraîner à sa suite, ou si, au contraire, elle ne constitue qu'un mode particulier de suppuration. A défaut d'une solution directe, et en attendant les faits qui pourront la donner, nous croyons devoir appliquer aux tubercules du cœur la *théorie* des tubercules développés dans les autres organes en général, et dans les poumons ou le tissu cellulaire en particulier. Or, d'après des arguments qu'il ne nous est pas possible d'exposer ici, nous considérons les tubercules de ces parties comme constituant une des modifications que peut présenter, dans le cours de son évolution, le produit ou le *secretum* inflammatoire.

Quelques observateurs ont donné le nom de tubercules aux *granulations* que l'on rencontre si souvent, *surtout chez les sujets lymphatiques ou scrofuleux*, à la surface des membranes séreuses chroniquement enflammées, et dont nous avons rapporté des exemples dans les chapitres consacrés à la péricardite et à l'endocardite. D'autres auteurs ont dit qu'entre les granulations dont il s'agit et les granulations pulmonaires des phthisiques, il n'y avait de commun que le nom. Si l'on veut donner le nom de tubercules aux granulations qui peuvent se produire à la surface du péricarde ou de l'endocarde, certes, c'est une étrange doctrine de nier toute espèce de connexion entre les tubercules et l'inflammation chronique, et d'aller presque jusqu'à soutenir que cette maladie préserve des tubercules.

Je ne connais encore aucun auteur qui ait formellement placé parmi les tubercules proprement dits les granulations développées à l'extérieur ou à l'intérieur du cœur, pour en conclure ensuite que ces granulations n'étaient point une conséquence de l'inflammation. Je sais seulement qu'un élève très distingué de l'école que nous combattons a soutenu que les granulations de l'arachnoïde n'étaient point l'effet d'une arachnitis chronique, mais bien un produit *tuberculeux*. En procédant ainsi, les adversaires de l'opinion

que nous enseignons finiront par en rendre la vérité évidente aux esprits les moins clairvoyants.

ARTICLE TROISIÈME.

HYDATIDES ET KYSTES SÉREUX.

§ I. Hydatides.

Je n'ai jusqu'ici recueilli que trois cas d'hydatides dans les enveloppes du cœur (voy. les obs. 95, 120 et 132 de ce *Traité*). D'autres auteurs en ont parlé. Corvisart et Laënnec ne paraissent pas avoir observé de cas de ce genre; mais Laënnec rapporte aux vers vésiculaires du cœur le cas suivant, recueilli par Morgagni. « Chez un vieillard, mort » d'une maladie aiguë, un kyste, de la grosseur d'une petite » cerise, implanté à moitié dans les parois du ventricule » gauche, faisait saillie à sa surface. Ce kyste, incisé, laissa » échapper une petite membrane contenant de la mucosité » blanche, et dans laquelle on distinguait une *particule* dure » comme un tendon. » Il est impossible, selon Laënnec, de méconnaître dans cette description les caractères du genre *cysticerque*. La petite *membrane* pleine de mucosité était la vessie caudale, et le *point dur*, le corps replié sur lui-même. D'après le volume du ver, on peut présumer, ajoute Laënnec, que c'était le *cysticercus finus* (Rudolphi); d'autant plus que c'est presque le seul que l'on ait trouvé jusqu'ici chez l'homme.

« Le développement du *cysticerque* dans le cœur de » l'homme ne m'est démontré, dit M. le professeur Andral, » que par un seul fait qui m'est propre. Une fois, à la » Charité, j'ai trouvé, dans le cœur, trois petites vésicules, » ayant chacune la grosseur d'une noisette, transparentes » dans toute leur étendue, et présentant à leur intérieur » un point blanc, plus dur que le reste de la vésicule, que » par la pression on faisait sortir de l'intérieur de la vésicule

» comme une tête. » (*Précis d'anat., pathol.*, t. II, p. 331-332.)

M. Andral dit aussi avoir trouvé le *cysticerque* dans le cœur de plusieurs porcs ladres.

Quelques anciens observateurs prétendent avoir trouvé de véritables vers, des poux, et même des serpents ou des vipères dans le cœur.

Ces observations, qui prouvent que l'anatomie pathologique elle-même a eu son époque *fabuleuse*, ne valent pas la peine d'être réfutées.

§ II. Kystes séreux.

Ni Corvisart, ni Laënnec ne rapportent aucune observation de kystes séreux du cœur qui leur soit propre. Ces kystes, selon Laënnec, se développent très rarement dans le cœur. Il ajoute que cependant Baillou, Houlier, Cordœus, Rolfinckius, Thébésius, Fanton, Valsalva et Morgagni en ont donné des exemples.

On lit dans le *sepulchretum* de Th. Bonet un cas qui paraît se rapporter aux kystes séreux du cœur : « *Epiploum, mesaræum, hepar, lien, pulmones*, COR QUOQUE IPSUM, *et peritonæum erant obsita vesiculis aqua purissima plénis et limpidissima.* »

Dupuytren a trouvé des kystes séreux développés dans l'épaisseur de l'oreillette droite, dans la cavité de laquelle ils faisaient saillie, et qu'ils distendaient de manière à lui donner un volume égal à celui du reste du cœur.

Dans un cas recueilli par M. Andral, il existait au milieu des parois du ventricule gauche un kyste du volume d'une noix ordinaire; le liquide transparent qui le remplissait jaillit à plus de six pouces de hauteur, au moment où le kyste fut incisé.

Dans un autre cas, M. Andral a vu un kyste séreux développé à la surface libre de la membrane interne du cœur. « D'un des points des parois de la cavité du ventricule droit » assez près de l'orifice auriculo-ventriculaire, se détachait

» un petit kyste séreux, du volume d'une noisette, et qui » tenait à la membrane interne du ventricule par un pédi- » cule mince, dont la texture ressemblait à celle de la » membrane elle-même. »

Je crois qu'on peut rapprocher de ce dernier fait le cas suivant de *maladie du péricarde chez un chien*, publié par M. Duvernoy, dans les *Bulletins de la Faculté de médecine de Paris.*

« Un chien mâtin de la Ménagerie du Jardin des Plantes » est mort âgé d'un an, avec les symptômes d'une hydro- » pisie ascite et d'un hydrothorax.....

» Le péricarde, extraordinairement distendu, renfermait » une grande quantité de sérosité. La portion de ce sac qui » enveloppe immédiatement le cœur était couverte d'une » foule innombrable de vésicules ovales, pressées les unes » vers les autres, de manière à masquer toute la surface du » cœur. La plupart tiennent à un pédicule aussi fin qu'un » cheveu, et long de quatre à cinq millimètres. Les vésicules » s'affaissent par une légère compression. Elles forment » avec leurs pédicules une sorte d'enveloppe au cœur, qui » peut avoir environ cinq millimètres d'épaisseur, et qui » en augmente beaucoup le volume apparent. On voit aussi » quelques vésicules semblables sur la face interne de la » partie *libre* du péricarde, laquelle, examinée de près, en » offre un grand nombre de plus petites, qui se seraient » probablement développées, si l'animal avait vécu plus » long-temps (1). »

J'ai récemment (1840) rencontré un kyste séreux adhérent au péricarde, mais je n'ai pas en ce moment sous les yeux l'observation détaillée de ce cas. Des kystes de ce genre coexistaient avec les hydatides dont nous avons rap-

(1) M. Duvernoy ne pense pas qu'on ait jamais fait d'observation semblable chez l'homme, du moins dans la même membrane séreuse. M. Meckel, présent à la dissection de ce chien, dit que son père avait vu quelque chose de semblable dans l'articulation du genou d'un goutteux.

porté précédemment trois exemples (obs. 95, 120 et 132).

Quelle est l'origine des kystes séreux qui peuvent ainsi se développer, soit à la surface interne, soit à la surface externe, soit dans l'épaisseur même du cœur? Nous ne possédons point encore assez de faits *bien observés* pour répondre à cette question. Le kyste développé autour d'une collection purulente du cœur peut-il ultérieurement se transformer en un kyste séreux? Un épanchement sanguin circonscrit dans le tissu du cœur ne peut-il pas aussi être remplacé par un kyste séreux, comme il arrive dans l'hémorrhagie cérébrale? Les kystes ne se développent-ils pas, pour ainsi dire, de toutes pièces dans certaines concrétions sanguines qui se forment à l'intérieur des cavités du cœur, ou bien au sein du liquide que contient le péricarde, à la suite d'une péricardite ou d'un simple hydro-péricarde? Avant de trancher toutes ces questions, il est très sage d'attendre de nouvelles observations.

LIVRE DEUXIÈME.

DE L'AUGMENTATION ET DE LA DIMINUTION DE SÉCRÉTION DES TISSUS SÉREUX ET CELLULAIRE DU COEUR.

CONSIDÉRATIONS PRÉLIMINAIRES.

Dans le livre précédent nous avons exposé les lésions que l'état morbide, désigné sous le nom d'inflammation, déterminait et dans la *quantité* et dans la *qualité* des liquides sécrétés par divers tissus du cœur. Il s'agit maintenant d'étudier la simple augmentation ou diminution d'activité de la sécrétion normale dont ces tissus sont les agents.

Avouons d'abord que la diminution de la sécrétion dont il s'agit n'a point jusqu'ici occupé l'attention des observateurs, et que, pour notre part, nous en parlons plutôt comme d'un état morbide *possible* que comme d'un état morbide sur lequel nous ayons recueilli des observations précises. Nous n'avons même absolument rien à dire sur ce sujet, sinon que dans les inflammations commençantes des membranes séreuses, il est assez généralement admis que la sécrétion purulente ou pseudo-membraneuse est ordinairement précédée d'une sorte de sécheresse de ces membranes, et partant d'une diminution ou même d'une suppression complète de leur sécrétion normale.

Quant à la supersécrétion pure et simple (1) des tissus séreux et cellulaire du cœur, elle constitue une sorte d'état intermédiaire entre l'état normal et l'état inflammatoire. Nous avons exposé ailleurs l'idée que nous nous formions de l'augmentation de sécrétion des membranes séreuses et du tissu cellulaire en général (2). Ce n'est pas ici le lieu

(1) *Hypercrinie* de M. le professeur Andral.

(2) Voy. l'art. *Hydropisies* du *Dictionnaire de médecine et de chirurgie pratiques*. Paris, 1833, t. X, pag. 174.

d'approfondir cette question. Bornons-nous donc à rappeler que pour signaler les rapports qui existent entre les *flux* séreux *actifs* et les *fluxions inflammatoires* proprement dites, Dupuytren et les élèves de son école, tels que Marandel, MM. Breschet, Cruveilhier, etc., en ont fait deux genres d'un seul et même travail pathologique, savoir, l'irritation (1). D'autres pathologistes ont donné le nom d'*hydrophlegmasies* aux hydropisies *actives*.

M. Andral a donné le nom d'*hypercrinie par stimulation* à l'*irritation* sécrétoire de Dupuytren et de Marandel, et le passage suivant du *Précis d'anatomie pathologique* prouve que son auteur rapproche l'*hypercrinie par stimulation* de l'inflammation à un certain degré : « La stimulation qui a été » le point de départ de l'hypercrinie, dit M. Andral, peut » s'être ensuite dissipée, laissant comme trace de son an- » cienne existence une accumulation de sérosité là où a eu lieu » le stimulus... Dans ce cas, la maladie, INFLAMMATOIRE à » son début, ne l'est plus à une époque plus avancée. » (*Tom.* Ier, *pag.* 319.)

Le mode d'*excitation*, de *stimulation*, d'*irritation*, sous l'influence duquel se produisent les hydropisies *actives*, nous paraît, ainsi que nous l'avons dit plus haut, tenir le milieu entre l'action sécrétoire normale et la sécrétion inflammatoire. Ce qui distingue formellement la simple irritation sécrétoire de l'inflammation proprement dite, c'est que dans celle-ci le produit sécrété est du pus ou un liquide pseudo-membraneux, tandis que dans l'autre le liquide sécrété surabondamment conserve ses qualités ou sa *nature* normales. Tissot et Géromini ont comparé l'action qui produit l'hydropisie *active* à celle qui caractérise la vésication

(1) Digne disciple du grand maître dont la médecine et la chirurgie déploreront long-temps la perte prématurée, Marandel établit quatre ordres naturels d'irritations : 1° *nutritives*, 2° *sécrétoires*, 3° *hémorrhagiques*, 4° *inflammatoires*. (Voy. l'excellente Dissertation inaugurale de cet auteur, intitulée : *Essai sur les irritations*. Paris, 1807.)

modérée. Les flux séreux *actifs* trouvent plus exactement encore leurs analogues dans ces sueurs abondantes que provoquent les exercices violents, dans cette salivation copieuse qui suit l'application d'un stimulant sur la muqueuse buccale, dans cet écoulement de larmes que provoque une légère irritation de l'œil, dans ces diarrhées aqueuses ou séreuses qui surviennent par l'ingestion de certains médicaments, etc. En somme on peut facilement transformer une simple irritation sécrétoire en une irritation inflammatoire, en augmentant la dose de l'irritation, et par contre, on voit de véritables irritations inflammatoires dégénérer, en perdant de leur intensité, en une simple *irritation sécrétoire*. Cela n'empêche pas, j'en conviens, qu'il ne faille étudier à part le mode morbide qui porte ce dernier nom. Mais revenons maintenant à ce mode morbide considéré spécialement dans les tissus séreux et cellulaire du cœur.

Des deux membranes séreuses du cœur, il en est une, l'endocarde, où l'on ne peut admettre que par analogie et induction l'existence de l'état morbide qui nous occupe. L'accumulation de sérosité qui, dans les autres membranes séreuses, constitue le caractère anatomique de la maladie, ne saurait se rencontrer ici, pour des raisons que tout le monde devine.

Le tissu cellulaire du cœur peut-il devenir le siége d'une infiltration séreuse? Aucun des auteurs qui ont écrit sur les maladies du cœur n'a parlé de cette maladie, que l'on peut désigner sous le nom d'*œdème* du cœur. J'en ai dit quelques mots dans le *Traité des maladies du cœur de* 1824, ainsi que dans l'article Œdème du *Dictionnaire de médecine et de chirurgie pratiques* (1). Mais comme dans les cas d'œdème du cœur que j'ai eu occasion d'observer, il n'en est aucun que je puisse rapporter d'une manière certaine à la

(1) J'ai quelquefois aussi rencontré une infiltration séreuse du tissu cellulaire accidentellement formé à la suite d'une péricardite.

catégorie des hydropisies *actives* pures, c'est-à-dire produites par simple *stimulation ou irritation*, je ne crois pas devoir lui consacrer ici un chapitre particulier.

L'hydropisie active ou l'*irritation sécrétoire* du péricarde est donc la seule maladie dont nous ayons à traiter pour le moment dans ce second livre de notre ouvrage.

CHAPITRE UNIQUE.

DE L'HYDROPÉRICARDE ACTIF, OU DE L'IRRITATION SÉCRÉTOIRE DU PÉRICARDE.

ARTICLE PREMIER.

REMARQUES PRÉLIMINAIRES ET CAS PARTICULIERS.

Dans le chapitre qu'il a consacré à l'hydropéricarde, Corvisart ne dit absolument rien sur les diverses espèces que peut offrir cette maladie, étudiée sous le point de vue de son mécanisme ou de son mode de production. Il importe cependant de ne point confondre l'un avec l'autre, et l'hydropéricarde qui fait l'objet de ce chapitre, et l'hydropéricarde *passif* qui résulte d'un obstacle à l'absorption et à la circulation veineuse. D'ailleurs, bien que Corvisart commence par dire que « l'hydropisie du péricarde pour» rait être considérée comme un des résultats de l'inflam» mation de cette membrane, » il ne manque pas de faire observer que *la collection de liquide trouble, coloré, purulent, qui se forme dans le péricarde à la suite de la péricardite, diffère, sous plusieurs rapports, de l'amas de sérosité limpide et presque incolore qui constitue particulièrement l'hydropéricarde.* Cependant, chose assez digne de remarque, des deux observations d'hydropéricarde rapportées par Corvisart, l'une, de l'aveu même de cet illustre médecin, pourrait être ralliée aux observations de péricardite (1), tandis

(1) Voici quelle était la lésion constatée après la mort : *Le péricarde avait*

que l'autre est un exemple d'hydropéricarde *passif*, consécutif à une ossification des valvules mitrale et aortique, chez un individu âgé seulement de 33 ans. D'où il suit que Corvisart n'a consigné dans le chapitre de l'hydropéricarde aucun cas où cette maladie se soit développée primitivement sous la simple influence d'une pure augmentation de sécrétion ou d'une *irritation sécrétoire* du péricarde.

Laënnec n'a guère plus insisté que Corvisart sur les différentes espèces d'hydropéricarde, et il ne rapporte aucune observation sur cette maladie. Il considère comme très rare l'hydropéricarde *idiopathique ou essentiel*. Je partage complétement l'opinion de Laënnec à cet égard, et j'avoue qu'à moins de rattacher à l'hydropéricarde actif l'accumulation de sérosité limpide qui semble succéder à l'épanchement purulent ou pseudo-membraneux chez les individus qui ont été affectés d'une péricardite aiguë, passée à l'état chronique, je ne possède aucun cas indubitable de cette maladie. Le cas suivant m'a paru digne d'être rapporté :

Une jeune femme, affectée de variole, s'étant refroidie imprudemment, et ayant fait un grand excès de régime (1) pendant le cours de la période de suppuration, fut prise tout-à-coup d'accidents cholériques, et mourut en moins de 24 heures, foudroyée par les évacuations alvines et les vomissements (21 juin 1833). Outre les altérations que présentait le tube digestif (c'étaient celles du véritable choléra), je trouvai *un quart de verre environ de sérosité limpide dans le péricarde*.

Comme il est très rare de rencontrer de la sérosité dans

---

plus d'épaisseur que dans l'état naturel. La superficie du cœur paraissait avoir été le siége d'une inflammation chronique. La cavité du péricarde contenait environ quatre pintes, ou huit livres (4 kilogr.), de sérosité claire et verdâtre.

(1) La malade se lève en chemise, se promène ainsi dans la salle, sans se garantir du froid. Une de ses compagnes, vaincue par ses instances, lui cède sa portion d'aliments, consistant en une poire, du bouilli et du pain. La malade mange le tout avec avidité.

le péricarde des individus emportés par un violent choléra, et que, d'un autre côté, cette femme s'était exposée à un refroidissement propre à provoquer des congestions séreuses internes, j'ai cru pouvoir attribuer ici l'épanchement séreux du péricarde à une augmentation de sécrétion de cette membrane, plutôt qu'à un obstacle à l'absorption ou à la circulation. Toutefois, cette manière de voir ne me paraît que probable et non rigoureusement démontrée.

A l'article HYDROPÉRICARDE du *Dictionnaire de médecine et de chirurgie pratiques*, j'avais rapporté un cas qui paraissait devoir se rattacher à l'hydropéricarde *actif* proprement dit (ce cas m'avait été communiqué par M. le docteur Casimir Broussais); mais le malade ayant succombé depuis, on trouva des traces de péricardite terminée par un énorme épanchement.

En dernière analyse, dans l'état actuel de la science, on serait fort embarrassé de citer un seul cas incontestable d'hydropéricarde *actif* non précédé d'une péricardite qui de l'état aigu est passée à l'état chronique. Mais les hydropéricardes de ce dernier genre doivent-ils être classés dans la catégorie des hydropéricardes actifs proprement dits? Cela n'est pas démontré, et je dois pourtant déclarer que c'est sur eux que repose en partie l'histoire générale que nous allons tracer ci-après.

ARTICLE DEUXIÈME.

HISTOIRE GÉNÉRALE DE L'HYDROPÉRICARDE ACTIF.

§ I. Caractères anatomiques.

Sous le point de vue des caractères anatomiques, l'hydropéricarde *actif* ne diffère pas sensiblement de l'hydropéricarde *passif*.

Les auteurs ne sont pas d'accord sur la quantité de sérosité nécessaire pour constituer une hydropéricarde, soit

actif, soit *passif*. Par exemple, Corvisart nous enseigne que si la sérosité que l'on trouve ordinairement dans le péricarde excède 6 à 7 onces (180 à 210 gram.), il existe une hydropisie de ce sac membraneux (1). Laënnec ne s'explique pas nettement sur la question qui nous occupe. Il dit seulement que « *le plus souvent l'hydropéricarde idiopathique se réduit à quelques onces.* » Il me paraît certain qu'il suffit d'une quantité de sérosité moindre que celle indiquée par Corvisart, pour constituer un véritable hydropéricarde. En effet, la quantité de sérosité qui peut s'accumuler dans le péricarde par le seul effet d'une longue agonie, ne s'élève pas ordinairement au-delà d'une à deux onces (30 à 60 gram.).

Quoi qu'il en soit, la présence de six, sept ou huit onces (180, 210, 240 gram.) de sérosité dans le péricarde ne caractérise qu'un hydropéricarde assez peu copieux. Il n'est pas très rare, en effet, de voir cette quantité s'élever à deux ou trois livres (1,000 à 1,500 gram.). Dans un cas observé par Corvisart, et que nous avons déjà rappelé un peu plus haut, le péricarde contenait huit livres de sérosité (4 kilo.)

Le liquide de l'hydropéricarde est d'une limpidité parfaite, tantôt incolore, tantôt fauve, verdâtre ou jaunâtre (s'il existe une complication d'hémopéricarde, le liquide est rougeâtre et quelquefois même noirâtre). La couleur jaune offre quelquefois la teinte qui caractérise les dissolutions d'or.

Le péricarde est quelquefois épaissi en même temps que distendu proportionnellement à la quantité de sérosité épanchée. Je l'ai trouvé souvent sensiblement plus blanc

(1) « Si l'observation prouve, dit Corvisart, que la quantité de 6 onces » (180 gram.) soit la plus considérable qu'on ait trouvée dans le péricarde » d'un grand nombre d'individus morts des suites de toute espèce de ma- » ladies, autres que celles qui peuvent déterminer l'hydropéricarde, ne » suis-je pas en droit de conclure que, lorsque cette sérosité excède 6 à » 7 onces (180 à 210 gram.), il existe une hydropisie de ce sac membraneux? »

que dans l'état normal, comme s'il eût été lavé, ou pour mieux dire macéré par la sérosité. La couleur d'un blanc mat ou légèrement lactescente est surtout très marquée sur le feuillet viscéral.

Laënnec ne paraît pas avoir observé cette particularité, et si c'est à elle que s'applique le passage suivant de l'article *Hydropéricarde* du *Traité de l'auscultation médiate*, j'oserais affirmer que Laënnec est tombé dans une légère erreur : « Quelques auteurs, dit-il, rapportent avoir trouvé le cœur » comme macéré ; mais ces observations, énoncées plutôt » que décrites, peuvent être rangées au nombre des faits mal » vus et plus mal exprimés encore. »

Je ne sais si le simple épanchement de sérosité dans le péricarde peut amener à la longue un état d'atrophie du cœur, comme il arrive pour le poumon à la suite d'un épanchement séreux dans la plèvre, mais j'ai vu cette atrophie du cœur survenir par l'effet de la compression prolongée qu'avait exercée sur lui un épanchement pseudo-membraneux.

La tumeur qui résulte de l'amas d'une énorme quantité de sérosité dans le péricarde agit aussi mécaniquement sur les organes voisins, tels que les poumons, le diaphragme, la rate et le foie ; elle les refoule, usurpe en quelque sorte leur place, et soulève la région précordiale.

§ II. Signes et symptômes de l'hydropéricarde actif (1).

I. Les signes certains de l'hydropéricarde ne peuvent être fournis que par les méthodes de l'*inspection*, de la *palpation*, de la *percussion* et de l'*auscultatton*. Cependant Lancisi, et après lui plusieurs autres observateurs, comptaient parmi

(1) Quelle que soit l'espèce de l'hydropéricarde, ses signes *physiques* sont toujours essentiellement les mêmes. On peut donc appliquer à l'hydropéricarde passif ce que nous dirons ici des signes *physiques* de l'hydropéricarde *actif*.

les signes les plus certains de cette hydropisie le *sentiment d'un poids énorme sur la région du cœur*. Reimann et Saxonia prétendent que *les malades sentent leur cœur nager dans l'eau* (1). Mais c'est avec raison que Morgagni fait remarquer que de tels signes regardés comme *pathognomoniques* méritent à peine de figurer même parmi les symptômes équivoques de l'hydropéricarde.

II. Sénac assure avoir vu dans les intervalles des troisième, quatrième et cinquième côtes gauches, le *flot* du liquide épanché dans le péricarde. Mais il est probable qu'il se sera fait illusion. Corvisart, tout en avouant qu'il n'a pas *vu strictement* le phénomène indiqué par Sénac, déclare avoir constaté par le *toucher* l'existence de la fluctuation. Cet illustre observateur reconnaît toutefois qu'il peut se faire que les *ondulations qu'il a senties avec la main chez un seul malade dépendissent des battements du cœur*. J'ai eu occasion de rencontrer un cas qui semble appuyer la remarque de Corvisart. Nous avions cru, au premier abord, avoir constaté l'existence de la fluctuation dans la région précordiale, chez un de nos malades; mais un examen attentif nous convainquit bientôt que le phénomène pris pour la fluctuation n'était autre chose que la contraction du cœur, lequel avait été éloigné de sa place accoutumée et appliqué en quelque sorte contre la paroi thoracique par une énorme tumeur située dans le côté gauche de la poitrine (2).

III. Corvisart a signalé, le premier, la *voussure* que présente la région précordiale, dans certains cas d'hydropéricarde : « Dans quelques cas, dit-il, cette région est plus

---

(1) Un malade chez lequel existait un énorme épanchement dans le péricarde, et dont M. Cas. Broussais m'a communiqué l'observation, *était fort effrayé de ne plus sentir battre son cœur*, mais il ne le *sentait pas*, d'ailleurs, *nager dans l'eau*.

(2) Il ne faut pas confondre le phénomène que nous venons d'étudier avec le *bruit de fluctuation* dont il sera question à l'article de l'*hydro-pneumopéricarde*.

élevée, plus arrondie, plus bombée que le reste de la poitrine. »

Le même auteur n'a pas négligé de mettre au rang des signes de l'hydropéricarde la matité de la région précordiale. L'étendue de cette matité est en raison directe de la masse de l'épanchement. Chez le malade dont M. Cas. Broussais m'a communiqué l'observation, *à partir de deux pouces* (56 *mill.*) *au-dessous du bord supérieur du sternum jusqu'à l'appendice xyphoïde, et même au-dessous, de haut en bas, et transversalement du sein du côté droit au sein du côté gauche, existait un son mat très prononcé.*

La main appliquée sur la région précordiale, dans le cas d'hydropéricarde considérable, ne distingue plus les battements du cœur, du moins lorsque le malade garde la position horizontale. Dans le cas de M. Cas. Broussais, par exemple, *les contractions du cœur ne produisaient aucune impulsion sensible à la main.* Cependant Corvisart insiste beaucoup sur un signe qui semble en contradiction avec ce que nous venons de dire. Ce signe, qui s'est offert deux fois à l'observation du célèbre auteur que nous venons de nommer, consiste en ce que *les battements du cœur se font sentir, tantôt à droite, tantôt à gauche, ou, pour s'exprimer plus clairement, dans différents points d'un cercle assez étendu.* Ce phénomène dépend, ajoute Corvisart, de ce que le cœur nage pour ainsi dire, ou erre assez librement dans le liquide, pour aller frapper des points d'autant plus éloignés les uns des autres, que l'épanchement et la dilatation sont plus considérables (1).

IV. Après avoir rapporté les divers signes exposés par Corvisart, Laënnec s'exprime ainsi sur leur valeur : « On peut » les rencontrer réunis en plus ou moins grand nombre

(1) La contradiction dont nous parlions plus haut est, comme on voit, plus apparente que réelle ; car ce n'est pas dans la position horizontale que les *battements du cœur se font sentir dans différents points d'un cercle assez étendu.*

» *avec ou sans hydropéricarde*, » assertion qui nous paraît manquer d'exactitude. Laënnec ajoute : « Le stéthoscope » aidera sans doute à établir le diagnostic, mais *je ne puis* » *dire quels signes il fournira*, parce que je n'ai pas eu assez » d'occasions d'observer l'hydropéricarde idiopathique. »

V. L'auscultation fournit les mêmes données séméiologiques dans le cas de simple hydropéricarde, que dans le cas d'épanchement *péricarditique* (1). Lorsque l'hydropéricarde est très abondant, les bruits du cœur sont lointains, obscurs, et ils ressemblent, jusqu'à certain point, à ceux du cœur du fœtus. Dans le cas déjà cité de M. Cas. Broussais, *on n'entendait que des contractions faibles et obscures du cœur, et d'autant plus obscures, que l'on s'écartait davantage de la région correspondante à la base du cœur, de sorte qu'en ce point les deux contractions étaient distinctes* (2), *tandis qu'aux extrémités de la région occupée par le son mat, on n'entendait plus qu'une sorte de murmure, assez analogue à celui que perçoit l'oreille lorsqu'on en approche un coquillage.*

Les autres signes de l'hydropéricarde consistent en des lésions des fonctions de la respiration et de la circulation, produites mécaniquement par la pression qu'exerce le péricarde distendu sur toutes les parties voisines. Comme ces lésions sont communes à plusieurs autres maladies du cœur, et que nous en avons déjà parlé en traitant de l'épanchement consécutif à la péricardite, nous n'y reviendrons pas ici.

VI. Les signes physiques exposés plus haut permettent-ils de diagnostiquer sûrement l'hydropéricarde ? Après avoir dit que l'ensemble des signes qu'il avait présentés *étaient*

---

(1) Il est bien compris cependant que, vu l'absence de fausses membranes sur les feuillets du péricarde, dans les cas de simple hydropéricarde, on n'entendra pas les divers bruits de frottement péricardique dont nous avons parlé ailleurs.

(1) Les bruits que M. Cas. Broussais désigne ici sous le nom de *contractions du cœur*, sont pour nous, comme on sait, les *bruits valvulaires*.

bien propres à combattre l'opinion de quelques médecins qui ont regardé le diagnostic de l'hydropéricarde comme étant toujours impossible à établir, Corvisart ajoute : *Il faut pourtant convenir que cette maladie, assez facile à reconnaître quand elle est isolée, devient, dans la plupart des cas, par ses nombreuses et fréquentes complications, d'une obscurité très grande.*

Laënnec croit pouvoir assurer que les épanchements peu abondants dans le péricarde (au-dessous d'une livre ou 500 gram., par exemple) *ne donneront jamais aucun signe*, et que probablement on ne pourra jamais reconnaître que ceux qui sont beaucoup plus considérables : mais il pense que ceux qui passent 2 ou 3 livres (1,000 à 1,500 gram.) pourront être QUELQUEFOIS reconnus à l'aide des signes donnés par la percussion, l'auscultation et l'inspection. Au reste, dit Laënnec, les hydropéricardes *essentiels* sont tellement rares, que l'on doit peu regretter de n'avoir pas de signes plus sûrs de cette affection. (*Op. cit.*, t. II, pag. 670.)

Notre expérience personnelle nous autorise à poser en fait, que tout observateur exercé qui fera un usage attentif des méthodes d'exploration indiquées plus haut parviendra presque toujours à reconnaître l'existence d'un abondant épanchement dans le péricarde. Mais il ne sera pas aisé, dans tous les cas, de déterminer quelle est l'*espèce* de l'épanchement; pour parvenir à résoudre ce problème, il faut avoir une connaissance exacte des antécédents, et s'être livré à une étude approfondie des diverses maladies à la suite desquelles un liquide quelconque peut s'épancher dans le péricarde. Ce n'est réellement que par une assidue et longue exploration des malades, qu'on acquiert le *tact* et l'habileté nécessaires à la solution de ces délicates questions de diagnostic.

§ III. Traitement de l'hydropéricarde.

I. On devra combattre l'hydropéricarde *actif* primitif, si

jamais on a l'occasion de le constater, par les moyens préconisés contre les autres hydropisies actives en général, tels que les saignées, les diurétiques, les sudorifiques, les purgatifs, les révulsifs extérieurs, etc.

II. Mais lorsque les divers agents de la thérapeutique *médicale* proprement dite ont échoué contre l'hydropéricarde, convient-il de recourir aux secours de la chirurgie ? Faut-il, en un mot, donner issue au liquide épanché, en pratiquant une opération qu'on pourrait appeler la *paracentèse* du péricarde ? (Et ici, que l'hydropéricarde soit primitif, ou qu'il ne soit autre chose que la transformation d'une péricardite en une simple hypercrinie ou irritation sécrétoire, la question reste à peu près la même.)

Les praticiens ne sont pas tous d'accord, ni sur l'indication de cette opération, ni sur son mode d'exécution. Sénac a proposé d'appliquer particulièrement à l'hydropéricarde l'opération de la ponction avec le trois-quarts. Corvisart pense, contre l'opinion de cet auteur, que les avantages qu'on peut retirer de l'ouverture du péricarde, contre-balanceront rarement le danger auquel elle expose le malade. Mais si l'on se décidait à la faire, l'incision par le bistouri devrait être préférée, selon lui, à la ponction par le trois-quarts, qu'il considère comme dangereuse sous plusieurs rapports, sans justifier, d'ailleurs, par aucun fait, l'idée défavorable qu'il en a conçue. De son côté, Sénac n'a rapporté aucune observation à l'appui de son procédé. Il cite seulement un cas d'*hydrothorax*, pour lequel il a fait une ponction à la poitrine avec le plus heureux succès.

Notons ici que, dans certains cas, on a cru avoir ouvert le péricarde, tandis qu'on avait pénétré seulement dans la plèvre. En voici la preuve.

Dans un cas où *Dubois*, *Dumangin*, *Sue* et *Desault*, rassemblés en consultation, crurent reconnaître, les uns une *hydropisie de poitrine*, les autres un *amas d'eau dans le pé-*

ricarde, Desault, pour accorder les consultants, proposa une opération qui convenait à l'une et à l'autre affection : c'était d'ouvrir la poitrine entre la sixième et la septième côte gauches, vis-à-vis la pointe du cœur. Ce projet fut exécuté le lendemain. L'incision ayant été faite, *Desault* porta les doigts dans la poitrine, et sentit une espèce de poche pleine d'eau, qu'il prit pour le péricarde. Cette poche ayant été ouverte avec un bistouri mousse, il s'en écoula une chopine d'eau environ, avec une espèce de sifflement à chaque expiration. L'écoulement étant fini, tous les assistants ayant porté tour à tour le doigt dans l'ouverture, sentirent un corps uni, pointu, conique, qu'ils *prirent pour le cœur à nu* (1).

Le malade ayant succombé le quatrième jour, l'ouverture du cadavre fit voir que la poche incisée et prise pour le péricarde, *était une membrane qui unissait le bord du poumon gauche au péricarde. Le corps conique et pointu qu'on avait jugé être le cœur était, en effet, cet organe, mais enveloppé du péricarde, auquel il adhérait en grande partie.*

Dans un second cas à peu près semblable à celui-ci, Corvisart rapporte que la même opération a été pratiquée depuis Desault (2) ; il ajoute que l'erreur a été la même : on croyait avoir pénétré dans le péricarde, et l'ouverture du corps prouva que le liquide que l'on supposait venir de la cavité de ce sac membraneux s'était échappé de la poitrine, qui avait été ouverte par l'opération.

III. Selon Laënnec, « il ne serait peut-être pas impossible » de remédier efficacement à l'hydropéricarde au moyen de » l'opération chirurgicale. » Il pense que l'opération la plus utile et la moins dangereuse que l'on pût faire serait la *tré-*

---

(1) *Œuvres chirurgicales* de P.-J. Desault. Paris, 1830, t. II, pag. 304.

(2) Laënnec dit que l'incision entre les sixième et septième côtes a été pratiquée *deux fois* par Desault. Il est probable que Laënnec aura, par mégarde, pris le cas indiqué par Corvisart, pour un cas où Desault avait fait l'opération.

panation du sternum au-dessus de l'appendice xyphoïde. Il ajoute que peut-être il faudrait exciter une péricardite par des injections légèrement stimulantes pour obtenir la guérison de l'hydropéricarde. Mais les conseils de Laënnec n'ont encore en leur faveur que les présomptions de ce praticien.

Au reste, c'est à Richerand, et non à Laënnec, qu'appartient la première idée de la méthode des injections pour la cure radicale de l'hydropéricarde (1), méthode qui, comme tout le monde le sait, n'est que l'application d'un mode de traitement usité avec tant de succès contre une autre hydropisie, savoir : l'hydrocèle ou l'hydropisie de la tunique vaginale.

Dans l'état actuel de la science, ce serait, à notre avis, faire acte de témérité et non de prudence que de recommander sans restriction d'appliquer au traitement de l'hydropéricarde la méthode adoptée pour la cure radicale de l'hydrocèle. Mais il nous semble qu'on s'est peut-être exagéré les dangers de la péricardite à laquelle il faudrait donner lieu pour obtenir l'adhérence réciproque des feuillets opposés du péricarde, seul moyen de prévenir le retour de l'amas de sérosité à laquelle on aurait ouvert une issue par la ponction, l'incision ou la trépanation indiquées plus haut. Les faits nombreux contenus dans notre chapitre *Péricardite* sont bien propres à calmer un peu l'inquiétude qu'aurait pu causer jusqu'ici l'existence d'une péricardite adhésive, telle que celle qu'on produirait par des injections irritantes. La péricardite, provoquée par des injections irritantes, serait aussi simple que possible. Or, nous avons vu ailleurs que les graves accidents observés dans certains cas de péricardite tenaient surtout aux complications dont

(1) Ce n'est pas ici le lieu de rapporter le cas remarquable d'extirpation des côtes gauches, qui fournit à Richerand l'occasion de concevoir et de proposer la méthode dont nous venons de faire mention.

celle-ci était accompagnée. Toutefois, nous répèterons ce que nous avons dit à l'article du traitement de la péricardite : la pratique dont il s'agit est un de ces problèmes dont une expérience directe et suffisamment répétée n'a pas encore donné la solution. Nous ne pouvons donc nous prononcer formellement ni pour ni contre une tentative de ce genre.

M. Lhomme, de Château-Thierry, a proposé de guérir l'ascite en faisant pénétrer dans la cavité péritonéale une certaine quantité de vapeur vineuse. Depuis cette époque, MM. les docteurs Jobert (de Lamballe) et Vassal ont guéri chacun un cas d'ascite, en provoquant, après la sortie du liquide, une péritonite adhésive. M. le docteur Vassal se servit, pour irriter le péritoine, de l'instrument au moyen duquel il avait retiré la sérosité. La guérison eut lieu à travers de si graves accidents, qu'il serait peut-être plus que hardi de répéter en pareille occasion le procédé de notre honorable confrère.

Dans une dissertation présentée à la Faculté de médecine, en 1833 ou 1834, il est question d'une ascite qui fut guérie par des injections composées d'un mélange d'eau et de décoction de quinquina.

Ces faits et quelques autres analogues sont certainement bons à connaître ; mais ils ne sont pas assez nombreux pour qu'on puisse décider aujourd'hui l'importante question de thérapeutique que nous avons soulevée plus haut, et à laquelle ils ne se rapportent d'ailleurs que d'une manière médiate. Toutefois, il est bien clair que la péricardite artificiellement produite serait moins grave que la péritonite également artificielle, et que, partant, il serait moins dangereux d'essayer la méthode qui nous occupe dans les cas d'hydropéricarde que dans ceux d'ascite.

LIVRE TROISIÈME.

DE L'AUGMENTATION ET DE LA DIMINUTION D'ABSORPTION DES TISSUS SÉREUX ET CELLULAIRE DU CŒUR.

CONSIDÉRATIONS PRÉLIMINAIRES.

Nous avons vu, au commencement du livre IIe, que la diminution de sécrétion des tissus séreux et cellulaire du cœur constituait un état morbide sur lequel on ne possédait encore que fort peu de données positives. Il n'en est pas de même de la diminution du pouvoir absorbant de ces mêmes tissus. Des faits très nombreux démontrent, en effet, la réalité de cet état morbide. Mais on peut appliquer à l'augmentation d'absorption des tissus séreux et cellulaire du cœur ce que nous avons dit de la diminution de la sécrétion de ces mêmes tissus, savoir, que c'est un état morbide jusqu'ici peu étudié. Néanmoins, on aurait tort de révoquer en doute, je ne dis pas seulement sa possibilité, mais son existence; car, dans les cas fort communs où l'on voit disparaître des épanchements séreux ou autres, il est de toute évidence que cela n'a lieu qu'à la faveur d'une augmentation dans le travail normal de l'absorption. Il est vrai que, dans les cas dont il s'agit, l'augmentation de l'acte de l'absorption mérite moins d'être considéré comme un état morbide que comme une sorte d'*opération médicatrice*. Notre intention n'est pas, au reste, de disputer ici sur le nom qui convient à l'acte que nous signalons, mais bien d'en prouver la réalité.

Nous ne consacrerons point un chapitre particulier à l'étude de l'augmentation d'absorption des tissus séreux et cellulaire du cœur. Content d'avoir signalé ici ce phénomène, nous allons entrer en matière par l'histoire de l'hy-

dropéricarde passif, à laquelle nous joindrons celle de l'œdème passif du tissu cellulaire du cœur.

On trouve quelquefois dans le péricarde un liquide séreux ou aqueux qui, au lieu de provenir d'une augmentation de la sécrétion ou d'une diminution de l'absorption de cette membrane séreuse, s'y est introduit à la faveur de la rupture d'un kyste séreux ou hydatique dans sa cavité. D'autres fois, on rencontre dans cette même cavité une certaine quantité de sang ou de gaz (1). Nous avons cru convenable de parler de ces diverses affections, à la suite des épanchements dans le péricarde produits par un défaut d'équilibre entre la sécrétion et l'absorption qui s'exercent à la surface de cette membrane séreuse.

CHAPITRE PREMIER.

DE L'HYDROPÉRICARDE PASSIF, ET DE L'ŒDÈME PASSIF DU TISSU CELLULAIRE DU COEUR.

§ I. Caractères anatomiques.

L'hydropéricarde *passif* ne différant point sensiblement de l'hydropéricarde actif, sous le point de vue des caractères anatomiques, nous n'ajouterons rien ici à ce que nous avons dit plus haut de ces derniers.

Quant aux caractères anatomiques de l'œdème du cœur, les voici : le tissu cellulo-graisseux qui enveloppe cet organe se présente sous forme d'une masse tremblotante, gélati-

(1) Un abcès enkysté ou non enkysté, développé dans le tissu cellulaire qui avoisine le péricarde ; un épanchement pleurétique circonscrit, un abcès du poumon ; pourraient aussi s'ouvrir dans le péricarde ; et donner lieu à une collection purulente, dont une péricardite n'aurait pas été la source. On a écrit dans plusieurs ouvrages, par exemple, que le fils de J.-L. Petit avait succombé à un abcès du médiastin qui s'était fait jour dans le péricarde. Mais ce n'est pas moi qui me constituerai le garant de l'exactitude de ce fait, recueilli à une époque où l'art de recueillir les observations médicales était encore à son enfance.

niforme, et la pression en fait sortir un liquide séreux, transparent, tantôt incolore, tantôt légèrement coloré en jaune ou en jaune verdâtre. Ainsi pénétré, infiltré, et comme imbibé de sérosité, le tissu cellulaire offre une teinte opaline ou d'un blanc mat, comme il arrive quand on le fait macérer dans l'eau pendant un certain temps.

§ II. Diagnostic.

Les signes *physiques* de l'hydropéricarde *passif* sont essentiellement les mêmes que ceux de l'hydropéricarde actif (voy. pag. 456 et suiv.). C'est surtout par la considération des causes différentes sous l'influence desquelles ils se développent l'un et l'autre, que l'on peut parvenir à les distinguer entre eux.

Il n'est aucun signe qui puisse nous faire reconnaître positivement l'œdème *passif* du cœur. On peut tout au plus en soupçonner l'existence chez les individus atteints d'une hydropisie générale *passive*.

§ III. Causes.

La double hydropisie qui fait le sujet de ce chapitre reconnaît les mêmes causes que toutes les autres hydropisies *passives* en général, savoir les nombreux obstacles au cours du sang, qu'ils soient purement mécaniques et physiques, ou qu'ils soient, comme on le dit, vitaux.

L'oblitération des veines cardiaques serait, sans doute, une cause d'hydropéricarde *passif et d'œdème passif du cœur*, mais je ne sache pas qu'elle ait encore été constatée. J'ai souvent rencontré chez les individus atteints de cette double hydropisie, une dilatation considérable, une sorte d'état variqueux des principaux rameaux et du tronc des veines coronaires, ce qui était un indice de la difficulté avec laquelle ces veines se dégorgeaient dans l'oreillette droite.

§ IV. Traitement.

L'hydropéricarde *passif* réclame les mêmes moyens que

toutes les hydropisies *passives* en général, tels que les diurétiques, les purgatifs, les sudorifiques, etc. Tous ces moyens, en dégorgeant, chacun à leur manière, le système sanguin, favorisent la résorption de l'épanchement. Mais ce n'est pas assez que de combattre l'épanchement lui-même, il faut attaquer la *cause* sous l'influence de laquelle il s'est opéré. Si l'on ne parvient pas à faire disparaître celle-ci, l'épanchement ne manquera pas de se reproduire. Malheureusement, dans la plupart des cas, la lésion *organique* à laquelle se rattache l'hydropisie qui nous occupe est au-dessus de toutes nos ressources.

CHAPITRE II.

ARTICLE PREMIER.

DE L'HYDROPÉRICARDE PRODUIT PAR LA RUPTURE D'UN KYSTE SÉREUX OU HYDATIQUE DANS LE PÉRICARDE.

Aucun des auteurs de traités sur les maladies du cœur n'a signalé l'espèce d'hydropéricarde dont il est ici question. Je n'en connais moi-même qu'un exemple, qui a été publié dans le t. XIe du *Journal hebdomadaire de médecine*, par M. le docteur Alibert, alors interne des hôpitaux. Voici cette curieuse observation.

OBSERVATION 142e.

Homme de 39 ans. — Voussure de la partie inférieure du côté droit de la poitrine; matité dans la même région, ainsi que dans la région précordiale. — Battements de la pointe du cœur, à trois pouces (81 mill.) en dehors de l'articulation des trois dernières côtes sternales gauches. — Rupture d'une poche hydatique très volumineuse dans la cavité du péricarde.

« Un homme, âgé de 39 ans, était malade depuis trois » ans, lorsqu'il entra à l'hôpital Necker, le 16 février 1828. » Il éprouvait une douleur sourde dans le côté droit de la » poitrine, avec toux et dyspnée. Le côté droit de la poi- » trine, sur lequel le malade se couchait de préférence,

» était plus développé que le gauche, surtout inférieure-
» ment; là, les espaces intercostaux étaient élargis, et jus-
» qu'au niveau de la quatrième côte sternale, la percussion
» ne donnait aucun son, l'auscultation aucun bruit respi-
» ratoire.

» Le cœur semblait avoir éprouvé un déplacement, car
» c'était à 3 pouces (84 mill.) au moins en dehors de l'ar-
» ticulation des cinquième, sixième et septième vraies côtes,
» que l'on sentait le mieux son impulsion. Ses battements
» s'entendaient, du reste, très bien au-devant du sternum
» et dans tout le côté droit de la poitrine, principalement à
» sa partie inférieure.

» Le 30 mars, au matin, le malade dit avoir passé une
» nuit très pénible. Son anxiété était extrême, et il ne pou-
» vait rester couché. La douleur s'était étendue à la région
» précordiale, laquelle, comme les jours précédents, ne
» résonnait plus lorsqu'on la percutait. Les battements du
» cœur étaient tumultueux, et, quoique faibles, s'enten-
» daient dans une plus grande étendue. On entendait aussi
» dans la région du cœur, surtout à droite, vers le sternum,
» un bruit particulier, clair, qui se renouvelait à chaque
» mouvement respiratoire, et assez semblable à celui que
» l'on produit en déchirant un petit morceau de papier
» bien sec.

» Mort dans la matinée.

» *Autopsie cadavérique*, 20 heures après la mort.

» En divisant les cartilages costaux à gauche, le bistouri
» pénètre dans la cavité du péricarde, *d'où il s'écoule une*
» *assez grande quantité de sérosité inodore, citrine et tout-à-*
» *fait limpide du reste. Le péricarde conserve sa couleur, son*
» *épaisseur et sa transparence naturelles*. Dans le côté droit du
» thorax, entre le diaphragme, le poumon, qui est refoulé
» vers sa racine, et le cœur, considérablement déjeté à
» gauche, il existe une hydatide de la grosseur de la tête
» d'un enfant d'un an. Les parois de cette vaste poche ont

» environ 1 ligne (2 mill.) d'épaisseur; elles sont homo-
» gènes, d'un blanc laiteux, fragiles, et résultent de la juxta-
» position de plusieurs feuillets très minces... *Le liquide que*
» *cette poche contient est limpide et en tout semblable à celui qui*
» *se trouvait dans le péricarde. La cavité du kyste hydatique*
» *communique avec le péricarde, au moyen d'une ouverture*
» *toute récente, étroite, longue de 4 lignes* (9 *mill.*) *et située*
» *derrière l'oreillette droite, au-devant de la veine cave infé-*
» *rieure. Cette ouverture permet au liquide contenu dans l'hyda-*
» *tide de passer librement dans la cavité du péricarde*, et vice
» versâ. »

ARTICLE DEUXIÈME.

DE L'HÉMOPÉRICARDE, OU DE L'ÉPANCHEMENT DE SANG DANS LA CAVITÉ DU PÉRICARDE (1).

Nous avons vu, en traitant des caractères anatomiques de la péricardite, que l'épanchement qu'elle entraîne à sa suite pouvait contenir une certaine quantité de sang. Ce n'est pas des cas de ce genre que nous avons à nous occuper ici. Il s'agit des épanchements de sang pur que l'on rencontre quelquefois dans la cavité du péricarde.

La source des épanchements de cette espèce est variable: ils peuvent, en effet, provenir de la rupture des vaisseaux veineux ou artériels du cœur, de la rupture des parois de cet organe ou de celles des gros vaisseaux qui s'insèrent à sa base. Le sang qui constitue ces épanchements est donc tantôt artériel et tantôt veineux. Il est ordinairement coagulé, du moins en très grande partie.

L'hémopéricarde n'étant qu'un accident, qu'un effet d'une autre maladie, il nous suffit de le signaler ici en passant. Les signes physiques de cet épanchement doivent

(1) Je possède quelques observations d'hémorrhagie dans la substance musculaire du cœur elle-même et au-dessous du feuillet séreux qui la revêt. Plus tard, peut-être, réunis à plusieurs autres, ces faits me permettront de tracer une histoire générale de ce qu'on pourrait appeler l'*apoplexie du cœur*.

être essentiellement les mêmes que ceux d'un épanchement séreux. Nous manquons, au reste, de faits sur ce sujet.

Lorsque cet épanchement est le résultat d'une rupture du cœur, de l'origine de l'aorte ou de l'artère pulmonaire, il est suivi d'une mort subite, aussi prompte que l'éclair, et c'est là l'hémorrhagie foudroyante par excellence.

ARTICLE TROISIÈME.

DU PNEUMOPÉRICARDE ET DE L'HYDRO-PNEUMOPÉRICARDE.

Le développement d'une certaine quantité de gaz dans la cavité du péricarde est un phénomène qui n'a pas encore été suffisamment étudié. La quantité et la qualité ou la nature chimique des gaz rencontrés dans le péricarde, n'ont pas, jusqu'à présent, été indiquées d'une manière précise. Distendu par ces gaz, le péricarde résonne à la percussion comme un ballon; si l'on incise ses parois, les gaz s'en échappent avec sifflement.

Le pneumopéricarde coïncide ordinairement avec un épanchement liquide. Laënnec dit néanmoins avoir rencontré le péricarde distendu seulement par de l'air.

Les causes du pneumopéricarde ne sont pas encore bien connues. Dans les cas où il coexiste avec un épanchement de pus fétide, c'est à la décomposition de celui-ci qu'il convient de le rapporter (1). Suivant Laënnec, *le gaz du péricarde semble quelquefois dégagé du liquide séreux contenu dans le péricarde, ou mêlé avec lui par suite des derniers mouvements du cœur, car il forme des bulles à la surface du liquide.* Cette *physique médicale* est bien peu satisfaisante.

Laënnec dit aussi, mais sans preuves suffisantes, que *l'épanchement liquide et aériforme à la fois du péricarde, peut avoir lieu dans l'agonie de toutes les maladies.*

---

(1) Il peut se développer des gaz dans le péricarde comme dans une foule d'autres parties, par suite de la décomposition putride des sujets dont on pratique l'ouverture. Mais ce n'est pas, bien entendu, de ce pneumopéricarde cadavérique, et en quelque sorte posthume, qu'il est ici question.

Le diagnostic de l'hydro-pneumopéricarde repose sur deux signes principaux, savoir une résonnance tympanique et un bruit de fluctuation dans la région du péricarde.

« Il m'est arrivé quelquefois, dit Laënnec, d'annoncer » le pneumopéricarde, à une résonnance plus claire du bas » du sternum, survenue depuis peu de jours, ou à un bruit » de fluctuation déterminé par les battements du cœur et » par les inspirations fortes. ».

Dans un cas d'hydro-pneumopéricarde observé récemment par M. le docteur Bricheteau, il existait dans la région précordiale *un bruit qui ressemblait assez bien à celui que fait l'eau agitée par la roue d'un moulin*, et dû évidemment aux mouvements alternatifs du cœur.

A l'ouverture du cadavre du malade chez lequel M. Bricheteau avait entendu le bruit dont il s'agit, on trouva un épanchement consécutif à une péricardite chronique. La matière purulente exhalait une odeur extrêmement fétide. La percussion du péricarde, non encore incisé, donnait un bruit de flot. A l'ouverture de ce sac, un gaz se détacha avec sifflement.

On ne peut réellement confondre l'hydro-pneumopéricarde avec aucune autre maladie.

Il est vrai que lorsque l'estomac est distendu à la fois par des liquides et des gaz, et qu'il remonte vers la région précordiale, le son clair que rend à la percussion la région correspondante à cet organe et le bruit de fluctuation que l'on produit par une secousse brusque de cette même région, pourraient, au premier abord, donner l'idée d'un hydro-pneumopéricarde, comme aussi d'un hydro-pneumothorax. Mais il suffit de quelque habitude clinique et d'un peu d'attention pour ne pas commettre une erreur aussi grossière. L'agitation *rhythmique* du liquide par les mouvements alternatifs du cœur, et par suite le *bruit de roue de moulin*, pour me servir de la comparaison de M. Bricheteau, sont en quelque sorte la clef du diagnostic de l'hydro-pneumopéricarde.

LIVRE QUATRIÈME.

DE L'AUGMENTATION ET DE LA DIMINUTION DE NUTRITION, OU DE L'HYPERTROPHIE ET DE L'ATROPHIE DU COEUR.

CHAPITRE PREMIER.

DE L'HYPERTROPHIE DU CŒUR.

CONSIDÉRATIONS PRÉLIMINAIRES.

Passer de l'étude de l'hypercrinie du cœur à celle de l'hypertrophie du même organe, ce n'est pour ainsi dire pas changer de sujet. Qu'est-ce, en effet, que la nutrition, sinon une véritable sécrétion nutritive ?

Dupuytren et les élèves de son école ont rattaché l'*hypertrophie* en général à la grande classe des *irritations*, sous le titre d'*irritation nutritive*. Notre intention n'est pas de nous engager ici dans de vaines disputes de mots : nous prévenons donc les lecteurs que lorsqu'il nous arrivera de désigner l'hypertrophie sous le nom d'*irritation nutritive*, nous n'attacherons à cette dernière expression d'autre sens que celui d'une augmentation pure et simple de nutrition, sans *altération dans les qualités chimiques ou dans la composition intime des tissus hypertrophiés.*

Jusqu'ici, les auteurs n'ont traité que de l'hypertrophie du tissu musculaire du cœur. Cependant, tous les autres tissus qui concourent à la structure de cet organe sont susceptibles de ce mode morbide. En traitant des *suites* de la péricardite, de l'endocardite et de la cardite, nous avons rapporté un très grand nombre d'observations dans lesquelles il existait une hypertrophie des tissus séreux, fibreux, et cellulaire du cœur. Il est vrai que dans la plupart des cas

les tissus dont il s'agit étaient à la fois hypertrophiés et transformés en des tissus anormaux; mais dans quelques cas l'hypertrophie était pure et simple. Les valvules en particulier, ainsi que nous l'avons vu, se présentent chez un grand nombre de sujets avec tous les caractères d'une véritable hypertrophie. Nous pourrions donc consacer ici un article spécial à l'hypertrophie de chacun des tissus du cœur. Mais l'hypertrophie du tissu séro-fibreux et du tissu cellulaire du cœur se développant le plus ordinairement, à la suite des inflammations dont ils peuvent être le siége, nous en avons suffisamment traité en nous occupant de la *péricardite*, de l'*endocardite* et de la *cardite*.

C'est pourquoi l'hypertrophie du tissu musculaire est la seule qui nous occupera désormais d'une manière spéciale.

Ce n'est qu'à une époque encore assez récente que les observateurs ont assigné à l'*hypertrophie* ou *super-nutrition* du tissu musculaire du cœur le véritable rang qu'elle doit tenir dans la longue série des maladies de cet organe. Lancisi, Sénac, Morgagni, et beaucoup d'autres médecins contemporains de ces derniers n'étudièrent point à part l'hypertrophie du cœur : ils la subordonnèrent à la *dilatation* ou à l'*anévrisme* de cet organe. Il y a plus, c'est que, loin de considérer l'épaississement du cœur, qui accompagne si souvent la *dilatation* de cet organe, comme une simple augmentation de la nutrition de celui-ci, Lancisi attribua cet épaississement à un *vice des fluides*, et le compara à l'engorgement et à l'augmentation de volume que *l'obstruction et la stagnation des fluides font éprouver aux autres viscères*. Un tel rapprochement n'est pas entièrement dénué de vérité ; mais il est clair que Lancisi confondait ici deux choses fort distinctes, savoir : l'accroissement de la masse normale des organes par suite d'une simple *augmentation* dans l'acte nutritif, avec le même accroissement par suite d'une *altération*, et non d'une pure et simple augmentation de cet acte nutritif. Lancisi confondait, en un mot, l'*hyper-*

trophie avec l'*hétérotrophie* (je dirais la *cacotrophie*, si cette expression était plus euphonique). Il faut, d'ailleurs, convenir de bonne foi que très souvent ces deux états morbides se rencontrent à côté l'un de l'autre dans le même organe, et qu'une simple augmentation de nutrition peut dégénérer assez facilement en une altération de nutrition.

Morgagni n'a point commis l'erreur dans laquelle était tombé Lancisi : il dit positivement que l'épaississement des parois du cœur, dans les cas que nous étudions ici, est une augmentation de la substance musculaire du cœur (*præternaturale carnis musculosæ augmentum*), et qu'elle n'est point due à un vice des fluides (*vitio fluidorum*).

A l'instar de ses prédécesseurs, qu'il laissa néanmoins bien loin derrière lui, Corvisart décrivit pour ainsi dire en bloc et la dilatation et l'hypertrophie du cœur, en continuant à subordonner celle-ci à la dilatation, comme l'indique sa *fameuse* distinction des anévrismes du cœur en *actifs* et en *passifs*. L'anévrisme actif de cet illustre observateur n'est, en effet, que la réunion de la dilatation des cavités du cœur avec l'hypertrophie de leurs parois.

Tel était l'état de la science sur la matière qui nous occupe, lorsque, le 10 août 1811, Bertin en fit le sujet d'un Mémoire qu'il présenta à l'Institut et dont Corvisart fut nommé rapporteur. Plus tard, Bertin communiqua de nouveaux mémoires à cette savante compagnie. Comme c'est particulièrement sous le point de vue de la division des hypertrophies du cœur, que ce médecin a bien mérité de la science, et que personne plus que moi ne désire qu'une justice pleine et entière soit rendue à celui dans le service duquel j'ai commencé mes premières recherches sur les maladies du cœur, et dont j'ai rédigé les travaux, je me fais un vrai plaisir, en même temps qu'un devoir, d'exposer ici sa doctrine sur les *trois* formes de l'hypertrophie du centre circulatoire.

Dans la *première forme*, les parois d'une ou de plusieurs

cavités du cœur sont hypertrophiées, sans que ces cavités aient augmenté ou diminué de capacité : c'est l'hypertrophie *simple*.

Dans la *seconde forme*, les parois des cavités sont hypertrophiées en même temps que la capacité de ces cavités est augmentée : c'est l'*hypertrophie excentrique* ou l'anévrisme actif de Corvisart.

Dans la *troisième forme*, l'épaississement hypertrophique du cœur coïncide avec la diminution de capacité de ses cavités, comme si l'hypertrophie s'était opérée à leurs dépens : c'est l'*hypertrophie concentrique*.

Depuis Bertin, plusieurs observateurs ont eu occasion de rencontrer les trois espèces, les trois formes d'hypertrophie qu'il avait signalées, et nous en avons rapporté dans cet ouvrage environ *cent* exemples que nous avons recueillis nous-même.

M. le professeur Cruveilhier est, à notre connaissance, le seul observateur qui ait contesté l'existence de l'une des formes de l'hypertrophie du cœur établies par Bertin, savoir, l'hypertrophie *concentrique*. Les raisons qu'allègue ce savant anatomo-pathologiste contre l'existence de cette forme d'hypertrophie sembleraient prouver qu'il n'a pas lu avec attention les faits rapportés dans le *Traité des maladies du cœur* de 1824; car aucune de ces raisons n'est réellement applicable aux faits dont il s'agit.

« Les faits que j'ai eu occasion d'observer, dit M. Cruveil-
» hier, ne me permettent pas d'admettre l'hypertrophie con-
» centrique. L'effacement de la cavité, l'épaisseur des parois,
» proportionnellement plus considérable, me paraissent le
» résultat du genre de mort. Le cœur de tous les suppliciés
» que j'ai eu occasion d'examiner m'a offert ce double phé-
» nomène au plus haut degré. Les parois ventriculaires se
» touchaient dans tous leurs points. J'ai fait la même obser-
» vation chez les individus qui ont succombé à une mort vio-
» lente. Les cœurs hypertrophiés concentriquement des

» auteurs que je viens de citer (MM. Bertin et Bouillaud) me » paraissent des cœurs plus ou moins hypertrophiés, que » la mort a surpris dans toute leur énergie de contractilité. » On peut d'ailleurs s'en convaincre en voyant la facilité » avec laquelle *ces ventricules*, sans cavité proprement dite, » se laissent dilater par l'introduction de plusieurs doigts. » (Voyez l'art. *Hypertrophie*, du *Dict. de méd. et de chir. pratiq.*)

Les observations d'hypertrophie *concentrique* que nous allons rapporter dans la première section de ce chapitre répondront de la manière la plus victorieuse aux objections de M. Cruveilhier, si compétent d'ailleurs en matière d'anatomie pathologique, cette branche de la médecine que ses travaux ont contribué puissamment à illustrer.

Chez les auteurs antérieurs à Bertin, on ne trouve réellement aucun fait qui se rapporte exactement à sa troisième forme d'hypertrophie (hypertrophie concentrique). Mais il n'en est pas ainsi de la première forme (hypertrophie simple).

Dans une observation qu'il a rapportée dans sa 17e lettre, Morgagni dit positivement que la cavité du ventricule droit était à l'état normal, mais que les parois de ce ventricule étaient très épaissies : VENTRICULUS DEXTER CAVEAM QUIDEM SECUNDUM NATURAM, SED CRASSISSIMAS PARIETES HABEBAT. (*De Sedib. et Caus. morbor., etc.;* Epist. XVII, art. 21.)

Borsiéri admet formellement l'espèce d'hypertrophie dont il est ici question, comme le prouve le passage suivant de ses Institutions de médecine : INTERDUM MOLES TANTUM CORDIS IPSA VIDETUR AUCTA, QUIN TAMEN JUSTO MAJOR CAVEARUM AMPLITUDO DICI POSSIT.

Enfin, Corvisart lui-même a publié dans son ouvrage un exemple d'hypertrophie simple du ventricule gauche. Chez un malade mort d'un anévrisme de l'aorte, « le ventricule » gauche du cœur, SANS ÊTRE DILATÉ, OFFRAIT DES PAROIS » BEAUCOUP PLUS ÉPAISSES ET BIEN PLUS FORTES QU'ELLES NE LE

» SONT ORDINAIREMENT, *et déjà*, ajoute Corvisart, *cette force du » ventricule gauche non dilaté explique comment la crosse de » l'aorte, qui recevait la vive projection du sang par ce ventri- » cule, trop fort pour céder, a dû subir une dilatation à laquelle » le cœur se refusait.* » (Op. cit., pag. 335.)

Le lecteur trouvera dans le cours de ce chapitre le résultat des recherches qui nous sont propres sur les causes, les signes et les effets de l'hypertrophie du cœur, soit qu'elle existe sans dilatation ni rétrécissement des cavités de cet organe, soit qu'elle co-existe, au contraire, avec l'un ou l'autre de ces deux états morbides. Nous ajouterons seulement ici que, dans la plupart des organes creux autres que le cœur, nous avons observé (et d'autres ont fait la même observation) les trois formes d'hypertrophie admises pour le cœur par Bertin.

SECTION PREMIÈRE.

OBSERVATIONS PARTICULIÈRES SUR L'HYPERTROPHIE DU TISSU MUSCULAIRE DU COEUR.

L'hypertrophie du tissu musculaire du cœur se rencontrant bien moins souvent à l'état simple qu'à l'état de combinaison avec quelque autre maladie de cet organe, il n'est pas étonnant qu'un très grand nombre des observations que nous avons déjà rapportées soient des exemples de l'affection qui fait l'objet de ce chapitre.

La péricardite et surtout l'endocardite *chroniques* sont des maladies avec lesquelles co-existe presque constamment l'hypertrophie du tissu musculaire du cœur. Et pour que le lecteur ne puisse conserver aucune espèce de doute à cet égard, il nous suffira de mettre sous ses yeux un relevé exact des observations d'endocardite et de péricardite chroniques consignées dans les deux premiers chapitres de la première édition de cet ouvrage.

Les cas bien détaillés de péricardite chronique rapportés

dans la première édition de ce *Traité* étaient au nombre de 5. Or, il n'en était aucun dans lequel on n'eût constaté l'existence d'une hypertrophie du tissu musculaire du cœur.

Le chiffre des observations également bien détaillées d'endocardite chronique rapportées dans la même édition s'élèvait à 34. Or, elles nous offraient toutes des exemples incontestables d'hypertrophie du tissu musculaire du cœur.

D'où il suit, en définitive, que, sur 39 cas bien décrits d'endocardite, de péricardite ou d'endo-péricardite, terminées par épaississement, induration des tissus *directement* affectés, ou par le développement des diverses productions décrites ailleurs, il n'en est pas un seul où l'on n'ait trouvé un état d'hypertrophie du tissu musculaire du cœur.

Nous recommandons à toute l'attention du lecteur ce remarquable résultat, ce *rapport* important, cette *loi* sur laquelle nous reviendrons en traçant l'histoire générale de l'hypertrophie du tissu musculaire du cœur, et que tendront à confirmer les observations qui vont suivre.

Ayant déjà rapporté plus de cinquante cas d'hypertrophie du cœur (et ces cas nous présentent la maladie sous toutes ses formes principales), nous aurions pu, à la rigueur, nous dispenser d'en consigner ici de nouveaux exemples. Toutefois, comme la matière est d'un grand intérêt, nous avons cru devoir faire précéder l'étude générale de l'hypertrophie musculaire du cœur de vingt-une autres observations particulières que nous avons divisées en deux séries. Dans la première série se trouvent les observations relatives à l'hypertrophie de chacun des deux ventricules, et dans la seconde celles d'hypertrophie affectant à la fois plusieurs des cavités ou même toutes les cavités du cœur. J'appellerai celle-ci hypertrophie *multiple* ou *générale*, et l'autre hypertrophie *partielle*.

Je n'ai pas cru nécessaire de consacrer des catégories spéciales d'observations à l'hypertrophie des oreillettes et

à celle de la cloison et des colonnes charnues. Il est rare de rencontrer l'hypertrophie de ces parties, sans qu'il existe en même temps une hypertrophie des ventricules. Nous verrons cependant plus loin un cas fort curieux, dans lequel une énorme hypertrophie des colonnes charnues du ventricule droit a paru coïncider avec une atrophie des parois de ce ventricule. J'ai aussi rencontré des cas où les deux grosses colonnes qui s'insèrent à la valvule bicuspide étaient très évidemment hypertrophiées *seules*, c'est-à-dire en l'absence de toute hypertrophie des autres parties musculaires du cœur.

PREMIÈRE SÉRIE D'OBSERVATIONS.

HYPERTROPHIE PARTIELLE.

§ I. Observations d'hypertrophie du ventricule gauche.

1° HYPERTROPHIE SIMPLE OU AVEC CAPACITÉ NORMALE DE LA CAVITÉ VENTRICULAIRE.

OBSERVATION 143e.

Homme de 65 ans. — Battements du cœur forts, avec bruit sourd, concentré (1). — Attaque d'apoplexie. — Hypertrophie simple du ventricule gauche. — Épanchement de sang dans les ventricules cérébraux.

Péchard, âgé de 65 ans, paveur, ayant le cou gros et court, d'un tempérament sanguin, d'une taille moyenne, fortement constitué, d'un caractère doux et tranquille, était sujet, depuis quatre à cinq ans, à des maux de tête et à des étourdissements, quelquefois suivis d'une perte de connaissance momentanée : ces accidents étaient ordinairement calmés par d'abondants saignements de nez. Depuis quelques jours, cet homme éprouvait des étourdissements plus violents que de coutume, et attendait qu'une heu-

(1) A l'époque où j'ai recueilli cette observation (1822), l'étude des bruits du cœur était à peine ébauchée.

reuse épistaxis vînt l'en délivrer, lorsque, le 13 septembre 1822, pendant qu'il travaillait avec ses camarades, il tomba tout-à-coup privé de connaissance. Il fut apporté à l'hôpital Cochin, où nous l'examinâmes, à dix heures du soir.

Il était couché sur le dos et immobile. Il avait vomi une bile verdâtre, et rendu involontairement ses matières fécales dans le lit : son visage était injecté, sa tête penchée à droite, et la bouche tournée du même côté ; la pupille droite était plus dilatée que la gauche ; on observait une perte absolue de l'intelligence, du sentiment et des mouvements volontaires ; les membres droits exécutaient quelques mouvements *automatiques ;* mais les gauches, soulevés et abandonnés à leur poids, tombaient comme des corps inertes ; la respiration était irrégulière et stertoreuse par intervalles ; pouls grand, fort, superficiel, un peu fréquent ; les battements du cœur, particulièrement ceux du ventricule gauche, étaient forts, et les bruits concentrés et sourds.

Diagnostic. — *Hypertrophie du ventricule gauche ; hémorrhagie cérébrale.*

On pratiqua sur-le-champ une saignée de 4 palett., et des sinapismes furent appliqués aux pieds.

Le 14, à neuf heures du matin, peu de changement, quelques secousses convulsives dans le bras gauche, intermittence et irrégularité du pouls. (*Une saignée de 3 palett.; potion avec 10 gr. ou 5 décigr. d'émétique, pour en prendre une cuillerée d'heure en heure.*)

Dans la journée, voici ce que l'on observa : difficulté de la déglutition, continuations de la *sterteur* intermittente ; le bras le plus paralysé ayant été pincé, a fait un léger mouvement pour se retirer ; les paupières, le globe de l'œil, le sourcil et les ailes du nez, surtout la droite, sont agités de mouvements convulsifs ; le malade remue la mâchoire inférieure et semble *ruminer ;* la dilatation de la poitrine ne s'opère sensiblement que par la contraction du diaphragme;

point de vomissements ; borborygmes, hoquet, selles involontaires, sueur générale.

A dix heures du soir, le pouls est plus irrégulier, lent, la déglutition plus laborieuse, la résolution des membres est complète.

Le 15 au matin, ronflement stertoreux continu, mais moins bruyant ; strabisme ; roulement des yeux ; agitation convulsive des ailes du nez ; nul signe de sentiment ni de mouvement. (*Même potion*, 20 *sangs. à chaque tempe ; vésic. aux jambes.*)

Le soir, visage pâle et livide, sueurs, alternatives de suspension de la respiration et de sterteur ; pouls *petit* et très inégal, selles involontaires, point de vomissement... Mort à huit heures.

Autopsie cadavérique, 12 heures après la mort.

1° *Habit. extér.* — Cadavre d'un homme robuste et bien conformé ; face pâle, point gonflée.

2° *Org. respirat. et circulat.* — Poumons volumineux, bien crépitants, adhérents, à peine engorgés aux parties les plus déclives.

Cœur d'un bon quart plus volumineux que le poing du sujet, arrondi. L'augmentation de son volume tient exclusivement à l'hypertrophie du ventricule gauche, qui semble constituer le cœur tout entier, et dont les parois à la partie moyenne ont environ 14 lignes (33 mill.) d'épaisseur : celle-ci diminue vers le sommet, et aussi un peu vers la base. Les colonnes charnues sont très robustes. La cavité ventriculaire offre très sensiblement sa capacité naturelle.

Le ventricule droit paraît n'être qu'une sorte d'appendice du gauche. La cloison ventriculaire, hypertrophiée dans la même proportion que le ventricule gauche, semble lui appartenir en propre.

Les deux oreillettes sont épaissies ; la droite est plus ample que la gauche.

Le tissu du cœur est rouge, ferme et vermeil.

Les orifices et leurs valvules sont dans l'état normal.

L'artère coronaire gauche est beaucoup plus volumineuse que la droite.

L'aorte, dilatée à son origine, plissée et comme bosselée à son extérieur, contient des caillots de sang. Sa face interne est jaune, rugueuse, ulcérée, et parsemée de plaques, dont les unes sont cartilagineuses, et les autres *ossifiées*, minces et semblables à des coquilles d'œuf. La surface des ulcérations est rougeâtre; autour d'elles, le tissu artériel est friable et comme terreux; elles intéressent la membrane interne et la moyenne. Les parois de l'aorte, généralement épaissies dans toute sa longueur, crient sous l'instrument qui les divise; elles réagissent cependant assez fortement sur le doigt introduit dans le tube artériel. Les vaisseaux de la membrane celluleuse sont très nombreux, rouges et comme injectés. La membrane *fibrineuse*, dans l'épaisseur de laquelle semblent situées plusieurs des plaques osseuses indiquées, se sépare facilement des autres. Les artères qui naissent immédiatement de l'aorte, celles de la base du crâne et leurs ramifications, les ophthalmiques, sont également inscrutées de lames cartilagineuses, calcaires ou plâtreuses.

3° *Org. digest. et annex.* — Les circonvolutions de l'intestin grêle sont contractées; elles contiennent cependant de la bile, ainsi que l'estomac. — La membrane muqueuse de celui-ci est généralement rouge; ses rides, très grosses, offrent une belle couleur rosée; la membrane muqueuse de l'intestin grêle est généralement pâle. La membrane muqueuse du gros intestin présente un fond verdâtre, sur lequel se dessinent des arborisations d'une couleur rosée ou d'une teinte plus foncée. — Le foie est gorgé de sang. La vésicule contient une bile noire. — La vessie, distendue par l'urine, s'élève bien au-dessus du pubis.

4° *Centr. nerveux.* — Les sinus de la dure-mère sont gorgés de sang; les méninges en sont comme infiltrées,

surtout dans les anfractuosités cérébrales. Les ventricules latéraux sont dilatés par une grande quantité de sang liquide ; toutefois, l'épanchement est plus considérable dans le ventricule droit que dans le gauche; leur cloison est déchirée. La substance cérébrale est ferme et ponctuée de sang.

Réflexions. — Dans cette observation d'une hypertrophie *simple* du ventricule gauche, remarquez bien qu'il n'existait point cette lividité de visage, cet engorgement veineux, cette infiltration, ces étouffements que les auteurs regardent comme inséparables de ce qu'ils appellent anévrisme, ou vaguement hypertrophie du cœur. C'est qu'en effet ces symptômes n'appartiennent point à l'hypertrophie, et n'indiquent au contraire qu'un obstacle à la circulation veineuse. Or, dans le cas présent, non seulement il n'y avait point d'obstacle au cours du sang, soit veineux, soit artériel, mais encore le mouvement et l'impulsion communiqués à la masse sanguine, étaient tellement actifs et impétueux, qu'ils n'ont, sans doute, pas été étrangers au développement des hémorrhagies, à l'une desquelles le malade a succombé.

2° HYPERTROPHIE EXCENTRIQUE OU AVEC DILATATION DE LA CAVITÉ VENTRICULAIRE.

OBSERVATION 144e.

Homme de 59 ans. — Plusieurs fluxions de poitrine. — Plus tard, symptômes d'anévrisme de l'aorte sous-sternale. — Point d'infiltration générale, ni d'ascite, ni d'orthopnée. — Congestion cérébrale et infiltration du visage, par suite de la compression exercée par la tumeur anévrismale sur la veine cave supérieure. — Hypertrophie du ventricule gauche, avec dilatation légère. — Valvules du cœur à l'état normal. — Anévrisme de l'aorte, avec état crétacé des parois du vaisseau.

Jouin (Louis-Roche), porteur, âgé de 59 ans, était malade depuis dix-huit mois, lorsqu'il fut admis dans le service de la Charité (n° 4, salle Saint-Jean-de-Dieu), le 4 avril 1833. Il disait avoir éprouvé des fluxions de poitrine.

A l'âge de 26 à 28 ans, il avait eu aussi les *bras enflés*. C'est depuis dix-huit mois seulement que, sans cause à lui connue, il lui était survenu une petite *grosseur* dans la région droite du sternum. En même temps, le malade s'aperçut qu'il ne pouvait se livrer à quelque exercice fatigant ou monter un escalier, sans éprouver des palpitations et des étouffements. Il eut aussi, à différentes reprises, des crachements de sang (1).

Voici ce que nous observâmes au moment de l'entrée : A droite du sternum, dans l'étendue de 2 pouces (56 mill.), dans la région correspondante à l'origine de l'aorte, on observe un relief très sensible, une sorte de tumeur en forme de voussure. Cette tumeur présente des battements isochrones au pouls, et en appliquant la main à sa surface, on sent un *frémissement vibratoire ou cataire* très distinct. La percussion pratiquée sur cette région donne un son mat. La région précordiale elle-même rend un son clair dans toute son étendue, si ce n'est vers la tumeur où il y a de la matité (1 pouce ou 28 mill. carrés).

Les battements du cœur sont réguliers, un peu étendus, mais d'ailleurs assez normaux. Les bruits qui les accompagnent sont un peu forts, et on les entend très bien dans la région sous-claviculaire droite (il semble que la tumeur en les propageant en augmente l'intensité).

Le pouls radial est égal des deux côtés ; la respiration est faible en arrière, et l'on entend à la partie supérieure, du côté gauche, un *ronchus* sec, très fort.

Diagnostic. — *Anévrisme de l'aorte sous-sternale, et probablement plaques osseuses ou cartilagineuses, et ulcérations de cette artère.*

Prescription *du 5 avril. — Saignée de 3 pal.; compress.*

---

(1) Le malade est entré à l'Hôtel-Dieu, il y a trois mois. Il fut saigné assez abondamment, après quoi on prescrivit l'application de la glace sur la grosseur de la région sternale. Le malade ayant refusé ce dernier moyen, il sortit de l'hôpital, après un séjour d'une semaine seulement.

résolut. sur la tumeur; julep calm. avec acét. de plomb 3 *goutt.*; 2 *bouill.*, 3 *potag. au riz.*

6 *avril.* Couenne luisante, verdâtre, à la surface du caillot.

Le frémissement vibratoire de la tumeur est moins marqué.

8. *Saignée de* 2 *palettes.*

11. Les battements de la tumeur sont moins forts. (*Saignée de* 2 *palettes;* point de couenne sur le caillot, qui est assez abondant.)

14, 15, 16 et 17. Le malade crache un peu de sang. (15 *sangsues autour de la tumeur.*)

A la fin du mois d'avril, la tumeur formait un relief moins prononcé. (Le malade mangeait le quart.)

3 *mai. Saignée de* 2 *palettes* (le sang se recouvre d'une couenne légère).

5. Insomnie; langue sèche, nausées; battements irréguliers du cœur.

Rien de nouveau jusqu'au 22 mai. Ce jour-là, on remarque *une bouffissure assez considérable de la face, avec gonflement énorme des veines jugulaires.*

28. Le malade accuse pour la première fois une douleur dans la région de la tumeur; la joue et les paupières du côté droit sont fortement œdématiées.

1er *juin.* La veille, le malade est tombé tout-à-coup sans connaissance. Avant la visite, une saignée lui avait été pratiquée; il avait repris sa connaissance, mais la parole était encore gênée, et la face plus rouge qu'avant l'accident.

5. Pendant la visite, le malade perd connaissance; il tombe dans un état comateux, et sa respiration devient stertoreuse; la face est bouffie, vultueuse. (*Saignée* 3 *pal.; lav. laxat.*) — Il reprend connaissance après la saignée, mais plusieurs rechutes ont lieu dans le cours de cette journée.

6. Le malade a repris sa connaissance.

8. En auscultant en arrière dans le point correspondant

à la tumeur, on constate, lorsque le malade parle, un tremblottement de la voix, une sorte d'*égophonie*.

16. Le malade crache encore un peu de sang.

9 et 10 *juillet*. Retour de l'état comateux; point de réponse aux questions; décomposition des traits; râle trachéal. (*Saignée; bouill. de veau; émét.* 15 *centigr.; lav. laxat.*)

12. La saignée n'a pas donné de sang. — Le râle est un peu moins bruyant. (*Deux vésicat. aux jambes.*)

Dans la nuit, le râle trachéal devient plus fort que jamais.

13. Mort à six heures du soir.

Autopsie cadavérique, 39 heures après la mort (1).

1° *Habit. extér.* — Pâleur générale et amaigrissement; infiltration considérable du bras droit.

2° *Organ. circulat. et respir.* — Sous le sternum, existe une tumeur, dont la surface adhère très intimement avec la face postérieure de cet os et des côtes correspondantes qui présentent une légère excavation pour recevoir la convexité de la tumeur. Les adhérences s'étendent jusqu'au sommet du côté droit de la poitrine; séparée du sternum, la tumeur présente, à l'endroit de cette séparation, une matière molle, friable, qui n'est autre chose que de la fibrine coagulée, altérée, en grande partie décolorée. Le poumon gauche répond par son bord antérieur à la partie inférieure de la tumeur qu'il limite; il recouvre complétement le ventricule et l'oreillette gauches et environ les deux tiers du ventricule droit. Il est volumineux, abondamment parsemé de matière noire et gorgé de sang à sa base et à son bord postérieur.

Située derrière la partie moyenne du sternum, la tumeur, en se portant à droite, avait refoulé le poumon correspondant contre les parties latérales, supérieure et postérieure du côté droit. Le poumon, ainsi refoulé par la tumeur avec laquelle il avait contracté de solides adhérences, était atrophié. La tumeur avait en même temps exercé une compres-

(1) Voyez la planche V°.

sion considérable sur la veine cave supérieure, la jugulaire, et la sous-clavière droites.

Après avoir bien isolé la tumeur de ses adhérences avec les parties voisines, on voit qu'elle est en quelque sorte greffée sur le côté droit de l'aorte ascendante, laquelle formait là une poche ovoïde, du volume de la tête d'un fœtus. La tumeur était longée par le nerf de la huitième paire. Un peu flasque, on sentait en la palpant qu'elle contenait une énorme quantité de sang en caillots. Les côtes droites *semblaient rentrées en dedans*, *et le foie présentait trois profondes scissures dues évidemment à la pression des côtes*, *dont ces scissures étaient pour ainsi dire le moule* (le tissu du foie, dans les points ainsi déprimés, n'était point altéré dans sa structure).

Appuyée sur la partie inférieure de la trachée-artère et sur les bronches, la tumeur avait notablement aplati ces canaux, lesquels offraient inférieurement une teinte d'un rouge foncé, contrastant avec la pâleur des autres régions du tube respiratoire.

L'aorte ayant été ouverte, voici ce qu'on a observé : sa portion sous-sternale est remplie par un caillot, qui n'est décoloré que là où il se trouve en contact avec les parois de la tumeur ; ce caillot est ailleurs d'un noir foncé et composé de caillots secondaires, entassés confusément et sans former de couches distinctes. A droite, on aperçoit la communication de l'aorte avec le kyste anévrismal ; l'orifice de communication offre 1 pouce 1/2 (42 mill.) de longueur sur 1 (28 mill.) de largeur ; sa circonférence est ellipsoïde. Les caillots dont il a été question plus haut étaient séparés des véritables parois de la tumeur par d'autres caillots bien plus anciens, et ceux-ci étaient disposés par couches d'autant plus denses, qu'elles étaient plus rapprochées du kyste anévrismal. Ces couches fibrineuses adhéraient entre elles par un tissu lamineux facile à détacher. Les parois du kyste semblent formées elles-mêmes par les couches les plus ex-

térieures du coagulum lamelleux, couches organisées dans lesquelles on aperçoit des faisceaux analogues aux faisceaux de fibres musculaires (quelques autres couches ressemblaient à de la chair décolorée et devenue friable) ; autour de ces faisceaux existent les productions celluleuses ou fibreuses qui font adhérer le sac anévrismal aux parties voisines.

Les parois de l'aorte, dilatées au point que ce vaisseau offrait 8 pouces (224 mill.) de circonférence, étaient épaissies et ressemblaient à du cuir blanc. La portion de l'aorte ainsi dilatée présentait des bosselures et des enfoncements, et était criblée intérieurement de plaques cartilagineuses, osseuses, plus ou moins saillantes et raboteuses.

Il existait une ligne de démarcation des plus évidentes, un véritable bourrelet, à l'endroit où les parois de l'aorte se continuaient avec la circonférence de l'orifice de communication entre la cavité de ce vaisseau et celle du sac anévrismal. Ce bourrelet, épais, saillant, indiquait l'endroit où les parois de l'aorte avaient été *ulcérées* et *rupturées*. Du reste, la structure du sac différait complétement de celle des parois de l'aorte elle-même ; ce kyste, formé de fibres linéaires, rougeâtres, résistait avec assez de force à la pression et à la traction.

L'altération crétacée de la crosse de l'aorte se continue dans la portion thoracique descendante de ce vaisseau, ainsi que dans les troncs qui naissent de la crosse, mais à un faible degré. Cette altération va en diminuant dans la portion abdominale de l'aorte, et devient presque nulle dans les troncs qui en naissent.

Le péricarde ne contient pas de sérosité. Le cœur, bien conformé, est un peu plus volumineux qu'à l'état normal. Son tissu est un peu mou et rougeâtre (1).

---

(1) Il ne faut pas oublier que l'ouverture n'a été faite que 39 heures après la mort, et dans une saison chaude, circonstances dans lesquelles tous les tissus tendent à se ramollir et à se décomposer.

Le ventricule gauche est sensiblement dilaté, et ses parois sont un peu plus épaisses qu'à l'état normal (1). Les oreillettes sont un peu dilatées.

Les diverses valvules ne présentent pas de notables altérations.

3° *Organ. de l'innerv.* — A l'ouverture des méninges, il s'écoule une abondante quantité de sérosité, et la surface du cerveau est abreuvée du même liquide. Les ventricules latéraux sont très vastes et contiennent aussi de la sérosité; deux cuillerées environ de ce liquide existent dans les fosses occipitales inférieures. Les mailles de la pie-mère en sont infiltrées. — La substance cérébrale est un peu molle et médiocrement pointillée de sang ; il en est de même de la substance cérébelleuse.

Les artères de la base du crâne sont minces et non ossifiées.

4° *Organ. digest.* — Pointillé rouge et ramollissement léger dans la portion splénique de la membrane muqueuse gastrique (arborisations noires dans quelques points de la même région); partout ailleurs, la membrane muqueuse est saine. — Gros intestin contenant des matières fécales à demi solides, parfaitement sain.

Réflexions. — Voilà un nouveau cas dans lequel une hypertrophie du ventricule gauche, avec légère dilatation, n'a point donné lieu à cet ensemble de symptômes dits généraux que plusieurs médecins attribuent encore aujourd'hui à ce qu'ils appellent l'*anévrisme du cœur*. Eh bien, chez ce sujet, les valvules et les orifices étaient à l'état normal.

Il est survenu, il est vrai, un gonflement des veines ju-

(1) Comme nous avions consacré à l'examen minutieux de la tumeur un temps considérable, nous en manquâmes pour prendre les dimensions du cœur; mais on verra dans la planche Ve, où ce cœur est représenté, qu'il existait bien réellement une hypertrophie excentrique ou avec dilatation, à un degré moyen.

gulaires et une infiltration du membre supérieur droit et du visage, surtout à droite. Mais, ainsi que l'a démontré l'ouverture du cadavre, et comme nous l'avions d'ailleurs annoncé pendant la vie, ces accidents étaient dus à la compression exercée par la tumeur sur la veine cave supérieure et sur la veine sous-clavière droite. Aussi les membres inférieurs et l'abdomen n'ont-ils été le siége d'aucune accumulation de sérosité. Les accidents cérébraux (perte de connaissance, difficulté de parler, respiration stertoreuse, etc.), ont été également le résultat de la congestion veineuse du cerveau, laquelle dépendait elle-même de l'obstacle au cours du sang dans la veine cave supérieure.

L'observation suivante est extrêmement remarquable en ce qu'elle nous offre l'exemple d'une hypertrophie du ventricule gauche, qui paraît être survenue très rapidement chez un individu affecté d'un rhumatisme aigu.

OBSERVATION 145e (1).

Jeune homme de 22 ans. — Rhumatisme articulaire aigu, avec battements violents du cœur. — Mort environ un mois après le début. — Hypertrophie avec dilatation du ventricule gauche.

« Angelot (Denis), tailleur, âgé de 22 ans, d'un tem-
» pérament sanguin, fut admis à l'hôpital Cochin (12 jan-
» vier 1818), présentant les symptômes d'un rhumatisme
» articulaire aigu. Il se plaignait en même temps d'une dou-
» leur au côté gauche et vers la base de la poitrine, qui, du
» reste, était bombée et sonore dans toute son étendue. Le
» pouls était fort, plein et vibrant; les battements du cœur
» étaient aussi très prononcés. Le visage était un peu pâle;
» la peau était couverte d'abondantes sueurs; la langue était
» humide et blanchâtre; l'abdomen tendu, sensible à la
» pression.

(1) Cette observation appartient à Bertin (je l'extrais du *Traité des maladies du cœur* de 1824).

» Le deuxième jour après l'entrée, les douleurs articu-
» laires deviennent plus aiguës, et les moindres mouvements
» les rendent insupportables; la respiration est pénible;
» la langue présente de la rougeur sur ses bords; la soif
» est très vive; un frisson de deux à trois heures est suivi
» d'une chaleur violente et de copieuses sueurs. *Les batte-*
» *ments du cœur sont plus forts; la vibrance du pouls est plus*
» *marquée.*

» Même état le troisième et le quatrième jour. Le cin-
» quième, les symptômes sont un peu diminués; mais, les
» jours suivants, les douleurs rhumatismales furent portées
» au plus haut degré d'intensité. Elles se calmèrent le hui-
» tième jour; la tuméfaction des articulations diminua; *ce-*
» *pendant les battements du cœur augmentèrent de force.* — Le
» neuvième jour, une douleur pongitive se fit sentir vers la
» douzième côte gauche. Elle fut enlevée par une saignée de
» trois palettes, mais se renouvela le lendemain avec *les*
» *palpitations et la vibrance du pouls.*

» Le douzième jour, les symptômes de rhumatisme dis-
» paraissent; *mais le cœur continue de battre avec la même*
» *violence, et la vibrance du pouls persiste.* — Un état de con-
» stipation est combattu par des laxatifs.

» Le quinzième et le seizième jour, les battements du
» cœur et la vibrance du pouls sont moins marqués.

» Les jours suivants, le malade, se croyant entièrement
» rétabli, se disposait à sortir.

» Le 1er février, il éprouve de nouveau une assez vive dou-
» leur au même côté de la poitrine; elle cesse le soir, se re-
» nouvelle avec plus de violence le lendemain, disparaît en-
» core, revient le jour suivant et persiste.

» Le 5 février, au soir, le malade, après s'être promené
» assez long-temps dans le jardin, éprouve un frisson vio-
» lent, suivi de nausées et de vomissements; toux; douleur
» de côté très aiguë; respiration pénible et même stertoreuse;
» palpitations tumultueuses. — Une saignée de bras, prati-

» quée à minuit, le soulage au point qu'il peut se lever et » même se promener le lendemain ; mais les mêmes symp- » tômes se répètent encore le soir.

» Le 8 février, survient une expectoration sanguinolente ; » les membres commencent à s'infiltrer ; les extrémités se » refroidissent ; le pouls est petit et irrégulier ; le malade ne » parle plus qu'avec la plus grande difficulté ; ses paroles » sont entrecoupées de soupirs et de sanglots, et il tombe, » le 9 février, dans un état comateux ; sa respiration est » bruyante et haute ; le visage, qui était resté constamment » pâle, offre un aspect cadavéreux, et la mort arrive le len- » demain, à 8 heures du soir.

» *Autopsie cadavérique.*

» Les poumons étaient très engorgés par le sang. Le pou- » mon gauche était un peu refoulé vers la partie supérieure » de la poitrine : il était uni par quelques adhérences à la » plèvre costale. Le péricarde contenait une sérosité jau- » nâtre.

» *Le cœur était très volumineux. — Les parois du ventricule » gauche avaient plus d'un pouce* (28 *mill.*) *d'épaisseur vers » la base ; hypertrophie qui allait en diminuant vers la pointe, » où elle était encore très prononcée. Les colonnes charnues » étaient plus développées que dans l'état naturel. La cavité » ventriculaire était plus que doublée.*

» L'oreillette gauche et les valvules ne présentaient rien » d'extraordinaire. — Les parois du ventricule droit étaient » amincies ; mais sa cavité était dans l'état ordinaire, ainsi » que l'oreillette de ce côté. — L'aorte avait un calibre sin- » gulièrement petit, non seulement comparativement à la » capacité du ventricule gauche, mais d'une manière ab- » solue. »

Réflexions. — Il est bien fâcheux que l'ouverture n'ait pas été plus détaillée. D'après les symptômes rapportés plus haut, il est certain qu'il existait une inflammation aiguë de la plèvre et du poumon, accompagnée sans aucun

doute d'endocardite et peut-être de péricardite; et il n'est rien dit des altérations que ces maladies devaient avoir entraînées à leur suite. Cette observation est encore un exemple de la coïncidence des maladies du cœur avec le rhumatisme articulaire aigu. Je l'ai rapportée dans l'ouvrage qu'en 1824 nous publiâmes en commun M. Bertin et moi. Eh bien, comme tous les médecins d'alors, ignorant la loi de coïncidence entre l'endocardite et le rhumatisme articulaire aigu, je laissai pour ainsi dire passer le fait sans y faire la moindre attention, sous le rapport dont il s'agit.

OBSERVATION 146e.

Femme de 79 ans. — Battements du cœur très forts, semblables à des coups de marteau. — Paralysie du côté gauche, avec roideur du bras droit, cris et agitation. — Hypertrophie avec légère dilatation du ventricule gauche; arachnitis, ramollissement de l'hémisphère droit du cerveau.

Jeanne Bossuet, âgée de 79 ans, domestique, d'une taille élevée, maigre, pâle et nerveuse, fut apportée à l'hôpital Cochin, le 12 janvier 1822. Les personnes qui la conduisaient ne purent nous apprendre rien autre chose, sinon qu'elle avait perdu subitement connaissance quinze jours auparavant; que les facultés intellectuelles s'étaient en partie ranimées au bout de quelques instants; mais que, depuis, le côté gauche était resté paralysé. Voici, au reste, les symptômes que la malade présentait à son arrivée. Tête penchée à droite; bouche déviée dans le même sens; langue obliquant un peu à gauche, quand la malade la montre, ce qui lui est difficile; pupilles égales, mobiles; visage exprimant une sorte d'étonnement stupide; paralysie des membres gauches; cris, agitation, loquacité, subdelirium. — Toutes les artères, mais surtout les carotides, battent avec force, et le pouls est un peu fréquent. Les battemens du cœur soulèvent les vêtements de la malade; ils sont vigoureux, bien détachés, et repoussent brusquement la main appliquée sur la région précordiale; explorés avec le

cylindre, ils ressemblent véritablement à des coups de marteau, et produisent un son assez clair.

Diagnostic. — *Hypertrophie du cœur; phlegmasie cérébrale.*

De si graves maladies, jointes à l'âge très avancé du sujet, ne laissent aucun espoir de guérison.

Cependant le visage se décompose; le membre supérieur droit se roidit, et résiste à l'extension; la malade, plongée dans un état comateux, pousse des gémissements et des cris, et succombe dans le cours du cinquième jour après son entrée.

Autopsie cadavérique, 30 heures après la mort.

1° *Organ. respir. et circulat.* — Les deux poumons sont parfaitement crépitants (le droit était adhérent à la plèvre pariétale).

Le péricarde est injecté.

Le cœur est bien plus gros que le poing du sujet. Le ventricule droit, environné d'une grande quantité de graisse, est d'ailleurs sain. Il ne contient pas de sang, non plus que l'oreillette correspondante, dont les colonnes charnues sont très fortes.

Le ventricule gauche est hypertrophié. Ses parois, à la base, ont environ 11 lignes (26 mill.) d'épaisseur; la cloison ventriculaire est épaisse d'environ 7 lignes (16 mill.). Les colonnes du ventricule gauche sont très nombreuses, et sa capacité l'emporte un peu sur celle du droit. Les parois de l'oreillette gauche sont épaissies. Le tissu des ventricules est rouge et ferme.

Des points jaunâtres existent dans toutes les valvules du cœur; les valvules aortiques sont même parsemées de quelques plaques osseuses ou calcaires. Les artères coronaires forment un relief très marqué à la surface du cœur. Elles sont dures et ossifiées dans tout leur trajet.

L'origine de l'aorte est dilatée; dans toute la longueur de cette artère, la surface intérieure est inégale, hérissée de

lames jaunes, terreuses, et de squames calcaires, analogues à des coquilles d'œuf, mais plus épaisses, et dont plusieurs soulèvent la membrane interne. Les artères qui naissent immédiatement de l'aorte, celles des membres et surtout des pelviens, les artères de la base du crâne, les ophthalmiques, partagent la dégénérescence de l'aorte; leur membrane celluleuse est très injectée (il est assez remarquable que les carotides primitives avaient en quelque sorte échappé à l'alteration). Le tronc de l'artère mésentérique supérieure, entièrement ossifié, forme un tube dur et inflexible; mais les branches et les rameaux qui se distribuent aux organes digestifs sont exempts de cette altération. Tout le système artériel, en général, est gorgé de sang liquide, tandis que le système veineux, revenu sur lui-même, en contient à peine.

2° *Organ. digest.* — Les circonvolutions de l'intestin grêle sont petites, contractées et rouges. Le rectum est distendu par des matières fécales endurcies. La membrane muqueuse de l'estomac est d'un rouge foncé dans la région splénique.

3° *Centres nerveux.* — Il existe une grande quantité de sérosité à la base du crâne et dans les ventricules. L'arachnoïde qui recouvre les circonvolutions supérieures du cerveau est opaque et d'une couleur laiteuse. Le lobe postérieur de l'hémisphère droit offre une teinte jaune très prononcée : il est ramolli et comme déliquescent. A son centre existe une matière blanchâtre, crémeuse, vraiment purulente; sa substance offre d'ailleurs une rougeur et une injection considérables, et est parsemée de caillots de sang très petits, ainsi que de masses jaunes, plus grosses, faciles à écraser, dont l'intérieur est infiltré de sang. Le foyer est tapissé d'une membrane très fine, parcourue de vaisseaux rouges, très apparents. L'arachnoïde qui enveloppe les circonvolutions ramollies leur adhère si intimement, qu'elle paraît confondue avec elles. Le reste du cerveau est

sans altération notable. Les plexus et la toile choroïdes contiennent des globules hydatidiformes.

OBSERVATION 147e.

Homme d'environ 40 ans. — Battements du cœur peu sensibles à la main, avec pouls fort et vibrant. — Dyspnée extrême, infiltration, etc. — Hypertrophie et dilatation énorme du ventricule gauche. — Hydrothorax.

Pierre Brisson, âgé d'une quarantaine d'années, maçon, d'une taille peu élevée, mais fortement constitué, assurait n'être malade que depuis une quinzaine de jours, lorsqu'il entra à l'hôpital Cochin, le 13 juin 1822. L'état très alarmant où il se trouvait nous portait cependant à croire que sa maladie datait d'une époque plus éloignée. Voici quel était cet état : douleur à la partie moyenne du thorax et à la région précordiale, où le malade éprouve un sentiment d'oppression insupportable. Toux, orthopnée, pouls fort, vibrant et régulier; battements du cœur peu sensibles à la main (l'état d'angoisse et d'agitation ne permet pas de pratiquer l'auscultation); céphalalgie, étourdissements, éblouissements fréquents, insomnie des plus cruelles; visage blême et bouffi, lèvres grosses et un peu livides (1).

Prescription. — *Tisane apérit.; jul. digit.*

Le 16 juin, quatrième jour après l'entrée, le malade, incessamment menacé de perdre la respiration, ne peut plus rester couché ; la frayeur et l'anxiété sont peintes sur son visage.

Le 17, le malade reste assis, appuyé sur le bord de son lit, la tête basse et le corps penché en avant ; il gémit et est haletant : il implore nos secours et nous conjure

(1) Cette observation, recueillie en 1822, manque de quelques données *séméiologiques*. Si je la rapporte ici, c'est qu'elle offre de l'intérêt sous le point de vue anatomique, ainsi que sous celui de la rapidité avec laquelle l'hypertrophie *paraît* s'être développée. Je regrette bien toutefois que les *antécédents* manquent de détails suffisamment circonstanciés. Aujourd'hui, nous aurions tiré un meilleur parti d'un aussi beau cas. *Mais chaque chose a son temps.*

de ne pas le laisser mourir. (On pratique une saignée du bras ; mais le sang ne coule que goutte à goutte, ce qui oblige de remplacer la saignée générale par l'application de trente sangsues à la région précordiale.)

Le 18, peau froide, œdème du pied droit (*vésicat. sur la poitrine*). — Environ deux heures de sommeil la nuit suivante. — Le 19, jour d'orage et de pluie, augmentation rapide de tous les symptômes, étouffement, angoisses affreuses ; le malade nu, assis sur sa chaise, le tronc tendu et fortement courbé en avant, la tête appuyée sur le bord du lit, ne peut conserver d'autre position et s'attend à une mort prochaine. — Le 20, situation de plus en plus déplorable ; contraction comme convulsive du diaphragme, suffocation imminente, visage plus gonflé, yeux égarés, peau froide, désir de la mort, qui arrive enfin à dix heures du matin.

Autopsie cadavérique, 20 heures après la mort.

1° *Habit. extér.* — Cadavre bien conformé ; infiltration des membres, dont les veines sont gorgées de sang.

2° *Organ. respir. et circul.* — Son mat des deux côtés de la poitrine ; épanchement d'une grande quantité de sérosité, légèrement rougeâtre, dans les deux cavités de la plèvre. Pressés par ce liquide et par la masse énorme du cœur, les deux poumons, peu volumineux, présentent un tissu encore crépitant, mais condensé par la compression.

Le péricarde contient une petite quantité de sérosité rougeâtre. Le cœur, gorgé de sang, énorme (quatre fois environ plus gros que le poing du sujet), occupe autant d'espace que les deux poumons réunis : il est situé transversalement, de manière que sa base comprime un peu le poumon droit, tandis que les deux ventricules pèsent pour ainsi dire de tout leur poids sur le poumon gauche. Débarrassé des caillots fibrineux noirs qui l'engorgent, le cœur conserve encore un volume extraordinaire. Le ventricule gauche a une capacité triple de celle qui lui est naturelle, et ses parois ont environ 6 lignes (14 mill.) d'épaisseur.

Son tissu est rouge et assez ferme. L'oreillette gauche, extrêmement petite en comparaison du ventricule, pourrait contenir un œuf de poulette. — Le ventricule droit, bien moins ample que le gauche, un peu dilaté néanmoins, conserve son épaisseur ordinaire. Cette épaisseur, assez uniforme dans toute l'étendue de ce ventricule, comme cela avait aussi lieu dans le gauche, diminue seulement un peu vers la pointe. L'oreillette droite, épaisse et charnue, est d'un bon tiers plus volumineuse que la gauche. — Les orifices du cœur sont sains. L'aorte et l'artère pulmonaire sont gorgées de caillots de sang; la crosse de la première est sensiblement dilatée, tandis que son orifice est peut-être un peu rétréci.

3° *Organ. abdom.* — La membrane muqueuse de l'estomac, de l'intestin grêle et du gros intestin, présente une rougeur foncée, analogue à la couleur du kermès, et produite par l'engorgement mécanique des vaisseaux sanguins. Un tænia vivant parcourt toute la longueur de l'intestin iléon. — Le foie et la rate sont gorgés de sang. La vessie est contractée, rosée intérieurement.

4° *Organ. encéphal.* — Le cuir chevelu est gorgé de sang; il existe une assez grande quantité de sérosité dans l'arachnoïde. A la convexité du cerveau, le feuillet viscéral de cette membrane adhère avec le feuillet pariétal, et présente çà et là diverses granulations; sur les côtés des hémisphères, l'arachnoïde est opaque, laiteuse et injectée; la substance cérébrale est d'une grande mollesse.

Réflexions. — Cette hypertrophie a réellement affecté une marche aiguë, si, comme il nous l'assurait, le malade n'en avait éprouvé les premiers symptômes que quinze jours avant son entrée. Des faits de ce genre méritent d'être publiés, afin que l'on parvienne un jour à déterminer si véritablement, dans certains cas, l'hypertrophie du cœur peut acquérir en quelques semaines un développement qu'elle n'acquiert ordinairement qu'au bout d'un temps

beaucoup plus long. Déjà l'observation 145e nous a offert un remarquable exemple d'une hypertrophie à marche probablement aiguë, et le sujet avait été affecté d'un rhumatisme articulaire. Or, j'ai vu, depuis quelques années, beaucoup de cas d'endocardite rhumatismale, mal traitée, amener rapidement à sa suite une hypertrophie considérable du cœur.

3° HYPERTROPHIE CONCENTRIQUE OU AVEC RÉTRÉCISSEMENT DE LA CAVITÉ VENTRICULAIRE.

OBSERVATION 148e.

Femme de 40 ans. — Battements du ventricule gauche violents, sourds et peu étendus; palpitations. — Paralysie du bras droit, puis érysipèle de la face. — Mort. — Hypertrophie du ventricule gauche, avec rétrécissement de sa cavité. — Ramollissement du cerveau et du cervelet.

Sally (Prudence), âgée de 40 ans, domestique, d'un tempérament sec et nerveux, née à Saint-Domingue, éprouvait, depuis huit ans, par intervalles, des palpitations, lorsqu'elle entra à l'hôpital Cochin, le 8 avril 1822. Les menstrues, habituellement peu abondantes, mais régulières, avaient cessé de couler depuis un mois seulement. Pendant les trois années précédentes on lui avait fait plusieurs saignées, qui l'avaient soulagée. Au mois de janvier dernier (1822), le bras droit avait été entièrement paralysé. Lors de l'entrée, la paralysie n'était pas encore entièrement dissipée; le membre exerçait néanmoins des mouvements volontaires, à la vérité très faibles. La malade se plaignait d'une céphalalgie assez violente, continuelle, occupant particulièrement les *côtés* et le *derrière de la tête*. Quand on l'interrogeait, elle répondait avec une lenteur extrême; ses traits exprimaient une sorte de stupeur idiotique; elle éprouvait de temps en temps des palpitations et des étouffements; le pouls était régulier, *peu développé*, mais *dur* et *fort*; les battements du ventricule gauche, ex-

plorés avec le cylindre, étaient *forts*, *concentrés*, *sourds* et *profonds*.

Diagnostic. — *Hypertrophie du ventricule gauche; affection cérébrale.*

On prescrit 15 *sangsues au siége et une infusion de fleurs de tilleul et d'oranger.*

Il ne se passa rien de remarquable dans l'état de la malade, jusqu'au 1er mai. A cette époque la conjonctive droite était vivement enflammée; la céphalalgie était intolérable, et il existait de la constipation. (*Vésic. à la nuque; hydromel glaub.; pédil. sinap.*)

Le vésicatoire détermine un gonflement très douloureux des ganglions lymphatiques du côté droit du cou, dans lesquels il se forme quelques foyers de suppuration. On pratique une petite incision, qui est suivie de soulagement.

Le 15 mai, après s'être promenée toute la journée, la malade éprouva une *attaque* de nerfs, sur les symptômes de laquelle on ne put recueillir rien de satisfaisant. Elle dit en avoir éprouvé plusieurs autres semblables. La nuit suivante fut agitée. (*Pot. calm., pédil.*)

16. L'accès nerveux est tout-à-fait disparu; mais le côté droit du visage est le siége d'un érysipèle œdémateux; fièvre; quelques signes de délire dans la journée.

17. L'érysipèle s'étend à toute la face (30 *sangsues au cou et au visage; petit-lait émétisé; limonade; diète.*)

18. Fièvre très vive, tendance continuelle à sortir du lit; pas de réponse aux questions. Appelé auprès de la malade, à deux heures après midi, je la trouve sans connaissance; ses lèvres sont décolorées, la turgescence inflammatoire du visage est presque nulle; le visage est pâle; les paupières sont fermées; le sentiment est éteint; le pouls est fréquent et petit; la respiration rare, lente, accompagnée de râle; cependant les mouvements respiratoires se ralentissent de plus en plus; le pouls perd sa fréquence, devient lent, s'évanouit... Les battements du cœur lui survivent; quelques

inspirations demi-convulsives s'opèrent encore; pendant leur long intervalle, on croit la malade morte... La main appliquée sur la région du cœur le sent encore tressaillir. Deux autres inspirations profondes se manifestent; un liquide écumeux abreuve la bouche, une sorte de frémissement se fait sentir dans les muscles de l'avant-bras; leurs tendons tressaillent; la respiration ne s'opère plus... La malade est morte.

Autopsie cadavérique, 48 heures après la mort.

1° *Habit. extér.*—Cadavre maigre, sans infiltration, bien conformé.

2° *Organ. respirat. et circul.* — Les deux poumons sont sains.

Le cœur, gorgé de sang, et, dans cet état, double du poing du sujet, remplit toute la partie antérieure gauche de la poitrine, en s'étendant jusque vers la clavicule. Les orifices ne présentent rien de notable que la rougeur de leurs valvules. *Le ventricule gauche, extrêmement robuste, a ses parois épaisses d'un pouce* (28 *mill.*) *dans leur partie moyenne : l'épaisseur diminue vers la base et le sommet. Quelques colonnes charnues sont également hypertrophiées. La cavité du ventricule est très sensiblement rétrécie.*

Les deux oreillettes et le ventricule droit, dont la pointe descend bien moins bas que celle du gauche, sont à peu près dans leur état normal. La cloison interventriculaire a 6 lig. (14 mill.) d'épaisseur. Le tissu musculaire du cœur est rouge, ferme et vermeil.

L'aorte, dont le calibre est peu considérable, contient de longs cordons fibrineux. Sa face interne est parsemée d'écailles jaunâtres, terreuses, calcaires ou fibro-cartilagineuses. La même altération se remarque dans les artères du bassin, des membres abdominaux et surtout dans celles du cerveau. Les artères coronaires, les carotides, les artères des membres thoraciques, sont saines, si ce n'est que les premières sont plus volumineuses que dans l'état naturel.

3° *Cent. nerv.* — Ramollissement inflammatoire du corps strié droit et de la partie moyenne inférieure de l'hémisphère gauche. Ramollissement de la partie centrale de l'hémisphère droit du cervelet (1).

OBSERVATION 149e.

Homme de 50 ans. — Deux fluxions de poitrine. — Palpitations; battements du cœur forts et étendus; matité augmentée de la région précordiale; pouls petit, étroit, vibrant. — Hypertrophie concentrique du ventricule gauche. — Traces d'ancienne endo-péricardite.

Baudouin, âgé de 50 ans, cultivateur, d'une forte constitution, fut reçu à la clinique (n° 7, salle Saint-Jean-de-Dieu), le 15 novembre 1833. Il a eu deux *fluxions de poitrine*, la première, il y a onze ans, et la seconde, il y a quatre mois. La douleur qui accompagna cette maladie exista les deux fois dans le côté gauche.

Dans le cours de la présente année, il a été pris d'un écoulement hémorroïdal qui n'a duré que 24 heures, et c'est aussi depuis un an environ qu'il s'est aperçu que *ses jambes et son ventre enflaient*. Voici quel était son état au moment de l'entrée :

Peau pâle, tendue en raison de l'infiltration, qui est considérable aux membres inférieurs (les supérieurs sont à peu près à l'état naturel). L'abdomen est tendu, et la fluctuation y est très sensible. — *Le pouls est étroit, un peu vibrant*, à 76, régulier, sans intermittence. Les veines jugulaires ne sont pas notablement dilatées. Les battements du cœur, réguliers comme le pouls, se voient à 1 pouce (28 mill.) environ plus bas que dans l'état normal; ils frappent fortement et repoussent la main qui les explore; la matité de la région précordiale occupe une surface de 12 à 16 pouces (336 à 345 mill.) carrés. Dans toute l'étendue de la matité, les bruits du cœur sont plus forts qu'à l'état normal (dans

(1) Je ne fais qu'indiquer ici ces altérations, que j'ai décrites avec soin dans mon *Traité de l'Encéphalite* (Paris, 1825), où cette observation a été consignée.

la région des cavités gauches, le second est un peu sec et *étouffé*). On les entend dans toute la partie antérieure de la poitrine. Il survient des palpitations lorsque le malade se livre à quelque exercice ou qu'il monte un escalier; mais il n'en existe pas à l'état de repos, et le malade n'a pas besoin d'avoir la tête très élevée pour respirer. Le sommeil est assez bon; quelques réveils en sursaut.

Dans le côté gauche, en arrière, la résonnance est très claire jusques au-dessous du scapulum, où elle devient nulle et où on entend un râle crépitant très gros (la peau du dos est infiltrée). — A droite, la résonnance est comme à gauche, mais on n'y entend pas de râle. — Il n'existe ni égophonie, ni bronchophonie.

Diagnostic. — *Hypertrophie du cœur. — Commencement d'induration des valvules.— Œdème du poumon.*

Prescription. — *Une saignée de 3 pal.; org. sir. des cinq racin. et sir. pointes d'asperges; 3 bouill.; 2 potag.*

18. Fièvre vive avec sécheresse de la langue et de la peau; pouls à 116, toujours étroit, petit, quoique dur et vibrant. Le malade éprouve une vive douleur à la cuisse. (*Saignée de 3 pal.; diète.*)

19. Le ventre paraît moins tendu. La fièvre continue (pouls à 96); il est survenu du dévoiement; persistance de la douleur de la cuisse.

21, 22, 23, 24, 25, 26. On remarque que les veines qui rampent sur les parois de la poitrine sont très volumineuses.

On fait quelques mouchetures au scrotum, qui est énormément infiltré.

Les jours suivants, le dévoiement augmente; la douleur de la cuisse continue; la figure s'altère; l'amaigrissement fait de rapides progrès.

Mort le 29, à sept heures du soir.

Autopsie cadavérique, 40 heures après la mort.

1° *Habit. extér.*—Les membres inférieurs sont fortement

infiltrés; la tuméfaction du scrotum et des parois de l'abdomen est beaucoup moindre qu'elle n'était il y a quelques jours.

A la partie externe de la cuisse gauche, là où le malade avait accusé une vive douleur, existe un vaste foyer purulent, à la fois sous-cutané, sous-aponévrotique et intermusculaire : il s'étend depuis la partie supérieure externe de la cuisse jusqu'au tendon du triceps, et embrasse toute la partie externe du membre.

La sérosité abdominale présente une teinte citrine foncée.

2° *Org. respirat. et circulat.* — Le péricarde contient un demi-verre de sérosité roussâtre ; il adhère de toute part avec la plèvre voisine ; les poumons adhèrent, de leur côté, aux parois pectorales par un tissu celluleux ou fibro-celluleux. Les veines du cœur sont plus saillantes qu'à l'état normal. Cet organe est presque entièrement dépourvu de graisse à sa partie antérieure ainsi que sur le commencement de l'aorte, où l'on observe des taches laiteuses, traces d'ancienne péricardite.

Poids du cœur non encore vidé, avec l'origine des gros vaisseaux, 388 gram.

Le cœur semble presque entièrement constitué par le ventricule gauche et la cloison. Le ventricule droit forme à peine le cinquième de la masse totale du cœur; le tissu cellulaire de ce ventricule est infiltré ; la cavité ventriculaire ne contient presque aucun caillot de sang ; sa capacité est d'un bon quart plus grande qu'à l'état normal ; l'épaisseur de ses parois est de 2 lignes à 2 lignes 1/4 (5 à 6 mill.) ; elles sont molles et flasques. L'oreillette droite est plus dilatée encore que le ventricule ; ses parois sont un peu amincies. — L'orifice auriculo-ventriculaire droit a 5 pouces (140 mill.) de circonférence ; la circonférence de l'orifice ventriculo-pulmonaire est de 3 pouces 1/2 (98 mill.). Les valvules droites ne sont pas sensiblement épaissies ; elles sont rouges

comme le reste de la cavité, ce qui tient, peut-être, à l'imbibition cadavérique.

La cavité du ventricule gauche est rétrécie et forme une espèce de canal cylindrique, contenant à peine le doigt indicateur. Ce rétrécissement coïncide avec une hypertrophie considérable des parois, lesquelles, à leur base, ont 1 *pouce* (28 *mill.*) *d'épaisseur*. Cette épaisseur reste à peu près la même dans les trois quarts de la longueur du ventricule, et diminue ensuite vers la pointe; l'épaisseur de la cloison interventriculaire est de 10 lignes (24 mill.).

L'oreillette gauche a une cavité d'un bon tiers moindre que celle de la droite. *Sa capacité absolue est un peu moindre qu'à l'état normal. L'épaisseur de ses parois est un peu plus que normale.* (Les cavités gauches ne contenaient presque aucun atome de sang, et elles étaient cependant rougies comme par imbibition.)

L'orifice auriculo-ventriculaire gauche a 4 pouces 3 lignes (119 mill.) de circonférence. — La valvule bicuspide est notablement épaissie, principalement la lame qui répond à l'ouverture aortique. Là, son tissu crie sous l'instrument qui le divise à l'instar d'un fibro-cartilage; l'épaisseur de la section est d'une demi-ligne (1 mill.); d'ailleurs, la valvule est mobile et peut fermer exactement son orifice; — l'orifice aortique a 3 pouces 5 lignes (95 mill.) de circonférence; ses valvules ne sont pas sensiblement épaissies, et sont mobiles comme à l'état normal.

La substance du cœur est assez ferme, mais plus brune que dans l'état ordinaire.

L'intérieur des gros vaisseaux est d'un rouge plus ou moins foncé (1); dans toute son étendue, l'aorte présente çà et là

(1) Comme le cadavre ne fut ouvert que 40 heures après la mort, il se peut que cette rougeur, ainsi que celle du cœur, dépendît, du moins en partie, d'une imbibition cadavérique, bien que la saison ne fût pas favorable à la prompte décomposition putride. N'oublions pas cependant que pareille rougeur, dans des cas analogues à celui-ci, est quelquefois le résultat d'un état phlegmasique.

des taches blanchâtres ou légèrement jaunâtres, analogues à celles qui existaient sur la portion du péricarde qui se déploie sur l'origine du vaisseau et sur le cœur.

Les deux poumons sont gorgés de sang et de sérosité; leur tissu condensé, et comme carnifié, est d'un rouge brun. Les bronches offrent une teinte rouge assez prononcée, violâtre en quelques points.

3° *Org. digest. et annex.* — Le foie contient une quantité de sang assez considérable; son tissu, d'un rouge-marron ou chocolat, est légèrement induré. — La rate est hypertrophiée et mélanosée à sa surface externe, où elle présente quelques plaques fibro-cartilagineuses. — La membrane muqueuse de l'estomac offre une teinte grisâtre sur laquelle tranche un pointillé rouge, disséminé en divers endroits. La teinte grisâtre de l'estomac existe dans toute l'étendue de l'intestin grêle, plus foncée sur les plaques de Peyer que partout ailleurs. (Il semble que les plaques intestinales ne contiennent pas de sang; elles sont plus épaisses qu'à l'ordinaire, ce qui tient à un commencement d'infiltration.) — La muqueuse du gros intestin, généralement pâle et comme lavée, offre çà et là, cependant, quelques arborisations rosées. Les parois de l'intestin sont épaissies par l'infiltration. — Les reins sont plus pâles qu'à l'état normal : on observe à leur surface quelques kystes. — La muqueuse de la vessie est blanche.

§ II. Hypertrophie du ventricule droit.

1° HYPERTROPHIE SIMPLE OU AVEC CAPACITÉ NORMALE DE LA CAVITÉ VENTRICULAIRE.

OBSERVATION 150e (1).

Femme de 30 ans. — Palpitations, battements très étendus du cœur, dypsnée, infiltration, etc. — Hypertrophie simple du ventricule droit. — Rétrécissement de l'orifice auriculo-ventriculaire gauche, etc.

« Lassole (Elisabeth), âgée de 30 ans, d'un tempéra-
» ment sanguin, d'un embonpoint très prononcé, avait une
» mauvaise santé depuis trois ans, lorsqu'elle entra à l'hô-
» pital Cochin, le 12 décembre 1818.

» Elle avait éprouvé dès le commencement une légère
» dyspnée et quelques palpitations passagères; plusieurs
» affections catarrhales augmentèrent la difficulté de res-
» pirer, et déterminèrent un sentiment de suffocation bien
» prononcé.

» Cette malade se plaignait de céphalalgie violente et
» d'une sensation fréquente de vapeurs chaudes qui sem-
» blaient s'élever de la poitrine vers la tête : les palpitations
» se renouvelaient plus souvent et affectaient en quelque
» sorte un caractère de périodicité.

» On avait regardé cette affection comme nerveuse, et
» l'on s'était borné à un régime adoucissant et à quelques
» antispasmodiques. Les symptômes cessaient de temps en
» temps; des intermittences assez longues semblaient con-
» firmer une guérison illusoire.

» Les symptômes que nous venons de mentionner s'étaient
» manifestés avant son entrée à l'hôpital.

» La figure, assez pleine, offrait un teint bleuâtre; les
» yeux étaient légèrement injectés; les battements des ca-
» rotides étaient assez prononcés, la poitrine, très grasse,

(1) L'observation que nous allons rapporter sur cette forme d'hypertrophie du ventricule droit appartient à Bertin. Elle n'a malheureusement pas été recueillie avec toute l'exactitude désirable.

» ne permettait pas d'éclairer le diagnostic par la percus-
» sion. Les extrémités supérieures et inférieures étaient
» œdématiées, mais le doigt ne les déprimait que difficile-
» ment; la position verticale était devenue indispensable.

» La respiration était pénible, courte, précipitée; les pal-
» pitations fréquentes; les battements du cœur se faisaient
» sentir jusque dans la partie droite de la poitrine; ces bat-
» tements étaient mous; ils n'étaient ni secs ni détachés.
» La moindre compression sur la poitrine déterminait une
» dyspnée plus grande; la toux était peu fréquente et accom-
» pagnée d'une expectoration muqueuse; le pouls était pro-
» fond; la dilatation des parois artérielles semblait se faire
» difficilement: les pulsations n'avaient ni la force ni la
» vibrance si ordinaires dans l'hypertrophie.

» L'abdomen était souple, nullement douloureux au tou-
» cher.

» La malade conservait presque constamment la tête pen-
» chée sur la poitrine, quelquefois elle la portait en arrière
» avec force, et ce mouvement était suivi de plaintes et de
» soupirs; ses bras se croisaient sur sa poitrine, et elle con-
» servait cette position la nuit comme le jour.

» Les symptômes continuèrent les jours suivants avec la
» même intensité. Quelques stries sanguinolentes teignent
» les crachats; les palpitations et les battements du cœur
» diminuent quelquefois sans que la malade éprouve un
» grand soulagement.

» Enfin les symptômes augmentent de plus en plus; les
» crachats sanglants deviennent plus fréquents, et la malade
» succombe, neuf jours après son entrée, le 20 décembre,
» à onze heures et demie.

» *Autopsie cadavérique.*

» La poitrine contient une petite quantité de sérosité; les
» poumons sont adhérents: ces adhérences sont anciennes
» et bien organisées.

» Le tissu des poumons ne laisse presque point échapper

» de sang : ils sont mous et crépitants; on observe seule-
» ment sur leur lobe inférieur deux ou trois points durs et
» engorgés. La plèvre, aux adhérences près, est saine. —
» Le péricarde, sain, transparent, ne contient que peu de
» sérosité. Le *cœur* est un peu plus volumineux que dans
» l'état naturel et chargé d'une assez grande quantité de
» graisse : cette augmentation de volume tient à l'hypertro-
» phie du ventricule droit, sans dilatation ni rétrécissement
» notable de la cavité de ce ventricule. La capacité de l'orei-
» lette droite est augmentée, et ses faisceaux charnus sont
» plus marqués que dans l'état sain.

» L'orifice auriculo-ventriculaire droit est libre; la val-
» vule tricuspide présente quelques points d'induration :
» elle est épaissie et d'une couleur jaunâtre; les filets ten-
» dineux qui s'y attachent sont plus courts que dans l'état
» sain. L'orifice de l'artère pulmonaire n'offre rien de par-
» ticulier; il en est de même du ventricule gauche; mais
» l'orifice auriculo-ventriculaire gauche est très altéré. L'ou-
» verture qu'interceptent les deux bords libres de la valvule
» mitrale est très petite : elle a dans son plus grand diamètre
» 4 lignes 1/2 (10 mill.), et dans le plus petit 1 ligne 1/2
» (3 mill.); les deux extrémités de ses bords libres sont *réu-*
» *nies et confondues;* les cordages qui la tendent sont ra-
» massés et très courts. La valvule est épaissie, fibro-carti-
» lagineuse, parsemée d'un grand nombre de petits grains
» formant de petites couches irrégulièrement compactes et
» quelques petits mamelons isolés : la couleur de cette val-
» vule est d'un jaune pâle.

» L'abdomen contient de la sérosité. »

2° HYPERTROPHIE EXCENTRIQUE OU AVEC DILATATION DE LA CAVITÉ VENTRICULAIRE.

OBSERVATION 151e (1).

Femme de 33 ans. — Battements violents du cœur, surtout dans la région du ventricule droit; palpitations, dyspnée extrême, hémoptysie abondante, infiltration des membres, etc. — Hypertrophie avec dilatation du ventricule droit. — Induration fibro-cartilagineuse de la valvule bicuspide, avec rétrécissement de l'orifice auriculo-ventriculaire gauche.

Neuray (Louise), âgée de 33 ans, d'une constitution plus nerveuse que sanguine, avait cessé d'être réglée depuis six mois, lorsque des étouffements et une grande anxiété la décidèrent à entrer à l'hôpital Cochin, le 21 septembre 1822. Il y avait alors huit ans qu'à la suite d'une chute sur la région précordiale elle avait éprouvé de violentes palpitations, avec orthopnée et crachement de sang. Admise à l'Hôtel-Dieu pour cette maladie, elle y fut traitée par le professeur Pelletan. Des saignées répétées et un régime sévère lui procurèrent un soulagement considérable, et elle sortit au bout de cinq mois. Cependant elle continua à éprouver de temps en temps des palpitations que le moindre exercice augmentait, et qui quelquefois étaient accompagnées d'orthopnée. Lorsque la malade entra à l'hôpital Cochin, les palpitations étaient très fortes.

Elle nous offrit d'ailleurs l'état suivant : pâleur du visage, air d'anxiété et de souffrance, œil saillant, exprimant la frayeur et l'égarement, lèvres assez vermeilles ; oppression, orthopnée, toux, crachats teints de sang, respiration râlante, pouls petit, dur, fréquent, régulier; les battements du cœur se font sentir à la main dans une grande étendue, soulèvent les vêtements et sont plus forts dans la région du ventricule droit que dans celle du gauche. (La

(1) J'ai déjà rapporté cette observation en extrait, à l'article *Induration du cœur*. Je la donne ici avec tous ses détails.

malade sentait très bien, disait-elle, que ses palpitations étaient plus violentes *à droite qu'à gauche.*)

Les battements du cœur sont accompagnés d'une vive impulsion, et ressemblent véritablement à des coups de marteau; les bruits de cet organe s'entendent jusqu'à la partie postérieure de la poitrine. On entend aussi un bruit de soufflet dans la région des cavités gauches.

Râle ronflant très sonore, dans plusieurs points de la poitrine.

Diagnostic. — *Hypertrophie anévrismale du cœur, rétrécissement de l'orifice auriculo-ventriculaire gauche.*

Prescription. — *Deux saignées du bras, les juleps calmants et le repos ayant adouci la position de la malade*, elle sortit de l'hôpital un mois après son entrée.

Elle revint six semaines plus tard dans un état très alarmant. Depuis cinq jours, elle avait craché une grande quantité de sang écumeux; l'anxiété, la crainte d'une suffocation prochaine, lui laissaient à peine goûter quelques instants d'un sommeil promptement interrompu par des réveils en sursaut.

L'*emploi des saignées, de la digitale, des bains de pieds, des vésicatoires*, ne produisit que des améliorations momentanées. La situation de cette malheureuse était déchirante: les battements du ventricule droit conservèrent toujours leur violence, et ils retentissaient dans toute l'étendue du thorax; la main appliquée à la partie postérieure de cette cavité les ressentait; mais elle les *entendait*, s'il est permis de s'exprimer ainsi, plutôt qu'elle ne les *touchait;* on eût dit qu'elle faisait les fonctions du *stéthoscope*. La malade ne pouvait rester le dos fixé contre ses oreillers; car dans cette circonstance les battements lui semblaient beaucoup plus violents. Elle restait ordinairement assise sur le bord de son lit, les jambes pendantes, le tronc fortement courbé en avant, la tête appuyée sur ses membres supérieurs, qui étaient eux-mêmes soutenus par ses genoux; elle crachait toujours

du sang, mais l'expectoration se faisait avec beaucoup de peine; le moindre effort, tel que celui nécessaire pour rendre les urines ou les matières fécales, déterminait une suffocation imminente; l'ingestion des aliments augmentait notablement l'étouffement; les lèvres furent toujours assez vermeilles; le pouls, *constamment régulier*, conservait sa petitesse.

Quelquefois les accidents se calmaient; pendant cette sorte de trève, la malade se berçait de l'heureuse idée d'un prochain rétablissement; mais le retour de l'oppression ne tardait pas à dissiper cette douce espérance. Enfin, les membres s'infiltrent, la peau des inférieurs s'ulcère; en proie aux plus horribles angoisses, ne goûtant aucun instant de sommeil, poussant des gémissements plaintifs et entrecoupés, la malade accuse l'impuissance de la médecine, et appelle la mort à son secours; son visage est pâle, défait, profondément abattu; les muscles inspirateurs se contractent avec d'énormes efforts et presque convulsivement; les membres supérieurs fixés sur le lit leur fournissent un point d'appui; pendant l'inspiration les narines se dilatent, la bouche s'ouvre, la tête se redresse par une sorte de synergie; si l'on demande à la malade où elle éprouve de la douleur, elle répond qu'elle ne souffre point, *mais qu'elle étouffe*. — Elle succombe le 9 janvier 1823, trente-trois jours après sa seconde entrée.

Autopsie cadavérique, 57 heures après la mort.

1° *Habit. extér.* — Infiltration considérable des membres et des parties génitales; visage violacé.

2° *Organ. respir. et circul.* — Très peu de sérosité dans la poitrine; poumons volumineux, marbrés, bien crépitants, ayant leur bord postérieur gorgé d'un liquide écumeux, jaunâtre. Bronches d'un rouge foncé et pleines de mucosités.

Le cœur, gorgé de caillots de sang, présente un volume énorme. Vidé du sang qu'il contient, il est encore d'un tiers plus gros que le poing du sujet.

La cavité du ventricule droit est d'environ un tiers plus grande que dans l'état normal; la dilatation est surtout très prononcée vers l'insertion de l'artère pulmonaire : les parois du ventricule ont de 3 à 5 lignes (7 à 11 mill.) d'épaisseur; leur tissu est d'un rouge rose, d'une consistance très grande et dans un commencement d'induration cartilagineuse; les colonnes charnues sont très fortes et très nombreuses. Les orifices ventriculo-pulmonaire et auriculo-ventriculaire droit sont libres.

L'oreillette droite est dilatée dans la même proportion que le ventricule; ses parois sont épaisses, charnues, munies de colonnes très prononcées.

Le ventricule gauche est sensiblement dans l'état naturel, sa pointe descend moins bas que celle du droit; ses parois ont environ 5 lignes (11 mill.) d'épaisseur à la base; son tissu est vermeil, mais moins dur que celui du droit.

La capacité de l'oreillette gauche est presque double de l'état naturel; ses parois sont fortes et épaissies.

La cloison ventriculaire est épaisse de 5 lignes (11 mill.).

L'*orifice* auriculo-ventriculaire gauche, rétréci, peut à peine admettre l'extrémité du petit doigt; sa figure est elliptique et son grand diamètre n'a pas plus de 4 lig. (9 mill.) La valvule *bicuspide* est transformée en une sorte d'anneau ovalaire, d'un tissu resplendissant, blanc, résistant, tendineux ou fibro-cartilagineux, criant sous le scalpel. Ce bourrelet, épais d'environ 2 lignes (5 mill.), s'avance dans la cavité du ventricule, comme s'il y eût été poussé par le choc du sang, et reçoit l'insertion des filets tendineux des colonnes charnues.

Les veines cardiaques sont gorgées de sang. Les artères coronaires et les valvules aortiques sont saines.

3° *Organ. digest. et annex.* — La cavité du péritoine contient environ une pinte (1 litre) de sérosité roussâtre. Les circonvolutions de l'intestin grêle, rouges à l'extérieur, sont peu volumineuses et contractées. — La membrane interne de

l'estomac offre une rougeur foncée et très vive ; cette rougeur, en quelque sorte artérielle, se continue, en s'affaiblissant un peu, dans l'intestin grêle qui contient des matières sanguinolentes d'un brun rougeâtre ; dans le gros intestin la rougeur est simplement rosée. — Le foie et la rate, très volumineux, sont gorgés de sang d'un noir mêlé de rouge.

4° *Centres nerv.* — Les méninges sont un peu rouges ; les ventricules cérébraux renferment une petite quantité de sérosité sanguinolente ; la substance cérébrale est d'une bonne consistance.

3° HYPERTROPHIE CONCENTRIQUE OU AVEC RÉTRÉCISSEMENT DE LA CAVITÉ VENTRICULAIRE.

OBSERVATION 152e.

Femme de 52 ans. — *Asthme habituel* (défaut de renseignements sur les autres antécédents de la malade). — Signes de péripneumonie aiguë de tout le poumon droit. — Mort le second jour après l'entrée. — Hypertrophie du ventricule droit, avec rétrécissement de sa cavité, qui reçoit à peine le doigt indicateur. — Plaques laiteuses sur ce ventricule. — État crétacé de l'aorte. — Ramollissement et suppuration du poumon droit.

Une couturière, âgée de 52 ans, d'une taille élevée, d'une grande maigreur, d'une constitution médiocrement forte, fut reçue à la Clinique, le 8 septembre 1833. Cette femme était plongée dans un état d'assoupissement, qui ne lui permit pas de nous donner des renseignements bien satisfaisants sur son état antérieur. Elle nous assura n'être malade que depuis cinq jours, ajoutant toutefois qu'elle était depuis très long-temps *asthmatique*.

Visage rouge, injecté, fièvre très vive (peau très chaude, pouls à 112, assez développé, souple), oppression considérable (36 inspirations par minute).

La malade ne se plaint nullement de douleur dans la poitrine.

Battements du cœur assez forts, accompagnés de leur double claquement accoutumé.

Distension des veines jugulaires, de la gauche principalement.

Côté droit de la poitrine. Résonnance assez bonne en avant, moindre cependant que celle du côté opposé. Souffle bronchique et bronchophonie (en arrière, le souffle bronchique et la bronchophonie sont plus prononcées qu'en avant); râle crépitant vers la partie moyenne, et partout ailleurs absence de la respiration vésiculaire; matité dans toute la partie postérieure, un peu moindre à la partie moyenne qu'en haut et en bas.

Côté gauche. Ce côté rend un son très clair à la percussion; la respiration y est pure, forte, puérile.

Le crachoir contient quelques crachats visqueux, d'un rouge sale, tournant à la teinte jus de pruneaux.

Diagnostic. — *Il ne nous fut pas difficile de reconnaître l'existence d'une pneumonie de tout le poumon droit. Mais faute de renseignements sur les antécédents de la malade, nous hésitâmes sur le diagnostic des lésions qui avaient pu donner lieu à l'*État asthmatique *qui paraissait avoir précédé la maladie actuelle.*

Prescription. — *N'espérant pas triompher d'un cas aussi grave par la méthode des émissions sanguines telle que nous la pratiquons, j'étais disposé à m'en abstenir, lorsque les assistants, témoins des succès que nous avions obtenus par les émissions sanguines, m'engagèrent à les employer dans ce cas, quelque désespéré qu'il me parût. En conséquence, deux saignées de 2 à 3 palettes furent prescrites, une pour le matin et l'autre pour le soir; dans l'intervalle des deux saignées, vingt sangsues devaient être appliquées sur le côté malade.*

La mort survint la nuit suivante.

Autopsie cadavérique, 30 heures après la mort.

1° *Habit. extér.* — Cadavre d'une grande maigreur; point d'infiltration; teint jaune-pâle.

2° *Organ. circul. et respir.* — Cœur arrondi, à pointe mousse, plus gros que ne le comportent la constitution et

le marasme du sujet. Vers la partie supérieure de la face antérieure du ventricule droit, existent quelques plaques fibreuses, d'une teinte blanchâtre, laiteuse.

Les cavités droites du cœur sont gorgées de caillots adhérents, en grande partie décolorés; les cavités gauches en contiennent à peine. *Les parois du ventricule droit sont fort épaisses, surtout dans les points où existaient les plaques laiteuses : là, elles avaient une épaisseur de 4 lignes* (9 *mill.*), *abstraction faite de la couche graisseuse, qui, dans cet endroit, avait environ une demi-ligne* (1 *mill.*) *d'épaisseur. La cavité du ventricule droit est rétrécie à tel point qu'on y introduit à peine le doigt indicateur.* Les colonnes charnues de ce ventricule sont très nombreuses et forment un réseau serré. L'oreillette droite n'est pas sensiblement dilatée ; ses parois sont épaissies.

Les parois du ventricule gauche ont 6 à 7 lignes (14 à 16 mill.) d'épaisseur. Les colonnes de ce ventricule sont peu développées. Sa capacité absolue, bien qu'un peu moindre qu'à l'état normal, l'emporte cependant sur celle du droit. L'oreillette gauche est moins hypertrophiée que la droite, et sa cavité est sensiblement normale.

Les orifices artériels et auriculo-ventriculaires sont parfaitement libres. Les valvules ne sont pas notablement épaissies.

La substance musculaire du cœur est assez vermeille et d'une consistance médiocre.

Quelques taches jaunes existent à l'origine de l'aorte ; dans sa portion pectorale et abdominale, cette artère est criblée de plaques plus épaisses, fibreuses ou fibro-cartilagineuses.

Les veines jugulaires contiennent des caillots fibrineux, blancs, élastiques, très probablement formés avant la mort (1).

---

(1) La glande thyroïde, considérablement tuméfiée, du volume d'une pe-

Poumon droit recouvert de fausses membranes minces, de la consistance de la couenne du sang. La plèvre pariétale était dépourvue de fausses membranes (1). Il existait à peine 2 ou 3 cuillerées de sérosité floconneuse. — Poumon droit hépatisé, *ramolli* dans toute son étendue, un peu moins à la partie moyenne de sa face postérieure que partout ailleurs. La surface des incisions pratiquées dans son tissu était d'un gris rougeâtre, et il en ruisselait un liquide sale, évidemment purulent : il existait un mélange du 2e et du 3e degré de la pneumonie, avec prédominance de ce dernier. Au sommet, le pus était déjà réuni de manière à former de petits foyers ou des abcès commençants. Le tissu pulmonaire était vide d'air et imperméable. — La membrane muqueuse des bronches droites était d'un rouge violet.

Le poumon gauche, très riche en matière noire, était moelleux, élastique, parfaitement sain, si ce n'est que son tissu nous parut un peu raréfié, ainsi que cela est assez commun chez les sujets déjà avancés en âge, surtout dans les cas d'asthme. C'était réellement là un commencement d'emphysème.

Les observations 126e, 127e et 128e de cet ouvrage sont de remarquables exemples d'hypertrophie du ventricule droit, avec rétrécissement de sa cavité.

Chez le sujet de la 126e observation (femme de 57 ans), la *cavité du ventricule droit aurait pu contenir seulement un œuf de pigeon. Ses parois avaient une épaisseur qui variait de* 16 *à* 11 *lignes* (37 *à* 26 *mill.*). *Les cordes valvulaires étaient fortes et comme enveloppées d'un prolongement de la substance charnue* (2). — Le cœur tout entier pesait 12 onces (380 gram.).

---

tite rate, était en grande partie transformée en matière calcaire. Ainsi tuméfiée, elle exerçait sur les veines jugulaires une compression qui pouvait s'opposer au libre cours du sang dans ces vaisseaux.

(1) C'est d'après ce cas et quelques autres semblables, que j'ai été conduit à établir que la *douleur pleurétique* tient surtout à l'inflammation du feuillet pariétal (il n'existait pas de point de côté chez cette femme).

(2) Voyez la planche IV.

Chez le sujet de la 127e observation (jeune homme de 25 ans), le ventricule droit était très bombé, très dur (trois fois plus dur que le ventricule gauche). Ses parois étaient épaisses de 8 à 10 lignes (18 à 22 mill.); sa cavité était réduite à très peu de chose, et presque nulle vers sa pointe. Cet épaississement était en partie le résultat du développement des colonnes charnues, pressées les unes contre les autres, et formant au premier coup d'œil un plan continu.

Chez le sujet de la 128e observation (jeune fille de 7 ans), *le ventricule droit était presque oblitéré par l'hypertrophie concentrique de ses parois qui avaient près d'un pouce* (28 *mill.*) *d'épaisseur à la base, et offraient une coloration rouge et une fermeté considérables* (*il aurait pu contenir à peine la première phalange du pouce*).

Obs. 153e — A ces cas j'ajouterai le suivant, recueilli par Bertin, chez un sujet âgé de 37 ans, qui succomba à une AFFECTION DU CŒUR, DONT LES PREMIERS SYMPTÔMES SE DÉVELOPPÈRENT PENDANT LE COURS D'UN RHUMATISME ARTICULAIRE AIGU. *Les colonnes charnues du ventriculaire droit, développées au point d'égaler une plume à écrire, avaient contracté de telles adhérences entre elles, qu'elles remplissaient la cavité du ventricule, de sorte que, pendant la vie, le sang ne pouvait que filtrer entre leurs mailles... Cette hypertrophie des colonnes coïncidait avec une atrophie des parois du ventricule lui-même.* Le ventricule gauche était dilaté au point de contenir 8 onces (250 gram.) d'eau, et ses parois étaient épaissies vers la partie inférieure seulement. La cloison ventriculaire avait plus d'un pouce (28 mill.) d'épaisseur. Il existait une adhérence du péricarde au cœur, et une induration cartilagineuse de la valvule mitrale et des valvules aortiques.

Voici encore un cas où des *lésions organiques du cœur* ont eu pour point de départ une *endo-péricardite rhumatismale.* Je n'avais point fait attention à cette circonstance, en 1824, époque où personne encore ne connaissait l'endocardite en général et l'endocardite rhumatismale en particulier.

DEUXIÈME SÉRIE D'OBSERVATIONS.

HYPERTROPHIE MULTIPLE OU GÉNÉRALE.

REMARQUES PRÉLIMINAIRES.

Il est assez rare de rencontrer l'hypertrophie occupant exclusivement une des cavités du cœur. Aussi, parmi les observations de notre première série, affectée à l'hypertrophie *partielle*, en est-il dans lesquelles plusieurs cavités du cœur participaient à l'hypertrophie. Nous allons rapporter de nouveaux cas de ce dernier genre.

Dans les cas d'hypertrophie simultanée de plusieurs des cavités du cœur, la forme de l'hypertrophie n'est pas toujours la même pour chacune des cavités hypertrophiées, comme on peut le voir en relisant les observations que nous avons déjà rapportées précédemment, et comme on le verra dans quelques unes de celles qui vont suivre. Toutefois, la forme prédominante dans l'hypertrophie générale du cœur, de même, au reste, que dans l'hypertrophie partielle, est l'hypertrophie avec dilatation (excentrique ou anévrismale).

OBSERVATION 154e.

Homme de 53 ans. — Battements du cœur forts et étendus, palpitations au moindre exercice, matité de la région précordiale augmentée d'étendue, bruit de soufflet du cœur, infiltration générale, etc.— Hypertrophie générale du cœur, dilatation des cavités droites, de l'oreillette gauche et de l'orifice auriculo-ventriculaire droit (cavité du ventricule gauche normale), induration cartilagineuse et pierreuse de la base de la valvule bicuspide.

Marollé, âgé de 53 ans, fondeur, d'une stature élevée, d'un embonpoint assez considérable, peau fine et pâle, autrefois très actif et *grand travailleur*, maintenant mou, sans énergie, fut admis à la Clinique (n° 17, salle Saint-Jean-de-Dieu), le 25 novembre 1832.

Jusqu'à l'âge de 50 ans, cet homme assure s'être toujours bien porté. A cette époque, il éprouva une affection

de poitrine sur laquelle il ne peut donner d'autres renseignements, sinon qu'il souffrait dans cette cavité, et qu'il toussait. Depuis lors, il est, dit-il, sujet au catarrhe, et, depuis deux ans, il éprouve des palpitations qui ne lui permettent pas de continuer ses travaux. Une infiltration des membres inférieurs se joignit aux palpitations. D'abord cette infiltration se dissipait quand le malade restait couché; mais, depuis plusieurs mois, elle persiste, même quand il garde long-temps le lit. Le ventre s'est enflé depuis que l'infiltration des membres est devenue permanente.

État au moment de l'entrée :

Décubitus un peu incliné à droite, la tête très élevée; infiltration des membres inférieurs, des parois abdominales et des paupières; infiltration qui est plus marquée du côté sur lequel le malade est incliné que du côté opposé : la peau des parties infiltrées est tendue, luisante, demi-transparente; la percussion fait reconnaître l'existence d'une certaine quantité de liquide dans les parties les plus déclives de l'abdomen.

Respiration laborieuse, sifflante, fréquente (30 à 34 inspirations par minute); étouffement au moindre mouvement.

Râle muqueux en divers points de la poitrine; en arrière, au niveau de l'épine de l'omoplate, on entend de chaque côté un souffle assez fort, avec retentissement très notable de la voix. La résonnance est assez bonne, si ce n'est dans le tiers inférieur environ de la poitrine.

La toux est fréquente, et suivie d'une expectoration muqueuse, abondante, mêlée de *spumes*.

Pouls régulier, médiocrement fort et développé, à 96-100.

La matité de la région précordiale est beaucoup plus étendue qu'à l'état normal. Les battements du cœur sont forts et étendus, et se transforment en palpitations au moindre effort.

Les bruits du cœur se font entendre dans une grande étendue ; ils sont accompagnés d'un bruit de soufflet très marqué, mais qui n'empêche pas complétement de distinguer le claquement valvulaire.

Les veines jugulaires offrent le phénomène de la fluctuation. Les battements des carotides ne présentent rien de particulier. En auscultant dans leur trajet, on entend très bien le double bruit du cœur.

L'état des voies digestives est assez satisfaisant.

Diagnostic. — *Hypertrophie anévrismale du cœur, et probablement rétrécissement de l'un des orifices de cet organe, par suite de l'induration des valvules.*

Prescription. — *Large vésicat. sur la rég. précord.; boiss. apéritiv.; bouill., potag. et lait.*

Les symptômes augmentent graduellement, surtout la dyspnée et les congestions séreuses, et la mort arrive le 9 décembre, à 7 heures du soir, quinze jours après l'entrée.

Autopsie cadavérique, 38 heures environ après la mort (1).

1° *Habit. extér.* — Infiltration considérable des membres supérieurs et inférieurs, plus prononcée à droite, côté sur lequel le malade était resté incliné. Cadavre d'un homme assez fortement constitué.

2° *Org. circul. et respir.* — La cavité du péricarde contient environ deux cuillerées de sérosité limpide, jaune-verdâtre. Le cœur, très volumineux, injecté à sa surface, est plus déjeté à gauche que dans l'état normal. Il s'étend en haut jusqu'aux cartilages des troisième et deuxième côtes. Une plaque laiteuse existe vers l'union des cavités droites avec les cavités gauches. Des taches semblables, mais beaucoup moins épaisses, très superficielles, se remarquaient aussi sur les cavités gauches et vers l'origine de l'aorte.

---

(1) Voyez la planche VI.

Enlevé avec l'origine des gros vaisseaux, préliminairement liés, pour empêcher la sortie du sang qui distend ses cavités, le cœur pèse	1 l. 7 onc. = 720 gram. (1).

Ses dimensions sont les suivantes :

Circonférence à la base.	12 p. 6 l.	=350 mill.
De la pointe du cœur à l'origine de l'aorte.	5 p. 3 l.	=147
— — au sommet de l'oreillette gauche.	6 p.	=168
Diamètre transversal.	4 p.	=112
Épaisseur ou diamètre antéro-postérieur.	3 p.	= 84
Après avoir été vidé et lavé, le cœur pèse	15 onc.	=470 gram.

Le sang caillé qu'il contenait était d'un noir-jais, plus abondant dans les cavités droites que dans les gauches.

Les troncs vasculaires qui se ramifient à la surface du cœur sont très dilatés, surtout à la face postérieure de l'organe.

La cavité du ventricule droit est d'un bon tiers plus grande qu'à l'état normal. Dans leur partie la plus épaisse, ses parois ont 4 lignes 1/2 (10 mill.) d'épaisseur (la base, moins épaisse que la partie moyenne, n'a que 3 lignes (7 mill.) d'épaisseur).

L'oreillette droite, dilatée dans la même proportion que le ventricule correspondant, est également plus épaisse que dans l'état normal. Ses colonnes charnues sont très développées, ainsi que celles du ventricule droit. L'orifice qui fait communiquer ces deux cavités est très large. Nulle lésion notable de la valvule tricuspide, sinon qu'elle n'était probablement pas assez large pour fermer l'orifice de la cavité à laquelle elle est adaptée (*insuffisance*).

Le ventricule gauche a une capacité qui n'est guère que la moitié de celle du droit. A la partie moyenne, ses parois présentent 1 pouce (28 mill.) d'épaisseur ; celle-ci va

(1) La ligature de la veine cave inférieure s'étant défaite au moment de l'ablation du cœur, il s'est échappé de l'oreillette droite une masse assez considérable de sang caillé.

en diminuant à la base. Il a sa pointe arrondie, mousse. L'oreillette gauche, d'une capacité moindre que la droite, est également épaissie.

L'orifice auriculo-ventriculaire gauche est d'un bon tiers moins grand que le droit. La valvule bicuspide, considérablement épaissie à sa base, forme une espèce de bourrelet plissé sur lui-même, ce qui lui donne une certaine ressemblance avec l'ouverture anale. A l'endroit où les colonnes du cœur s'insèrent à la valvule, ainsi qu'à la base même de cette valvule, on trouve un tissu fibro-cartilagineux qui crie sous le scalpel quand on l'incise; il est tout-à-fait pierreux ou calcaire en plusieurs points. Le tissu du cœur lui-même est d'un rouge assez vermeil, et d'une bonne consistance.

L'orifice aortique est parfaitement libre, et ses valvules n'offrent aucune lésion notable. Dans toute son étendue, l'aorte présente un aspect chagriné, surtout à la partie postérieure, et des plaques jaunâtres, d'un tissu dense et résistant, plus marquées vers l'origine des artères intercostales. Point de rougeur à la membrane interne de l'aorte.

Les deux poumons pèsent ensemble 5 livres 2 onces (2,560 gram.). Ils adhèrent de toutes parts à la plèvre par un tissu cellulaire dense, fibreux, très infiltré de sérosité, surtout à la base et au sommet. Leur coloration est d'un gris tirant sur le noir. Le poumon gauche, vraiment hépatisé, ne crépite plus dans aucun point de son étendue; la surface des incisions qu'on y pratique présente une teinte d'un noir ardoisé. En promenant les doigts sur la surface de ces incisions, on rencontre çà et là des points d'une grande dureté. Le tissu se déchire assez difficilement, et il s'en écoule par la pression un liquide séro-sanguin, de la même couleur que le tissu du poumon (le liquide qu'on exprime des incisions du poumon ressemble à l'encre de Chine). Le poumon gauche présente un volume moindre, et d'ailleurs les mêmes altérations.

La membrane interne des bronches est d'un rouge assez foncé.

3° *Org. digest. et annex.* — La cavité du péritoine contient une pinte (1 litre) de sérosité citrine. La membrane muqueuse gastro-intestinale, ni épaissie, ni ramollie, est rouge dans toute son étendue (cette rougeur est cependant moins marquée dans le gros intestin que partout ailleurs; dans l'estomac, la rougeur est très foncée; dans tout l'intestin grêle, la rougeur est assez uniforme et vive).

La rate est petite et comme atrophiée.

Le foie est un peu moins volumineux que dans l'état normal (l'élément jaune paraît prédominer sur l'élément rouge). Le tissu de cet organe est sec, dense et en quelque sorte *coriace*. — La bile de la vésicule est peu foncée en couleur.

OBSERVATION 155e.

Homme de 53 ans.— Palpitations, matité de la région précordiale augmentée d'étendue.— Mort rapide par suite d'une hémorrhagie cérébrale.— Hypertrophie générale et dilatation du cœur (il pèse 1 liv. 4 gros (516 gram.)).— Plaques laiteuses de l'endocarde, induration des valvules.— Adhérence du péricarde.

Un homme, âgé de 53 ans, d'une forte constitution, fut admis à la Clinique (n° 24, salle Saint-Jean-de-Dieu), le 10 octobre 1853.

Obligé de se livrer à des travaux très pénibles, cet homme s'était toujours bien porté jusqu'en 1825. Depuis cette époque, il a éprouvé, à la suite de ce qu'il nomme *une sueur rentrée*, une oppression habituelle, des palpitations, maladie pour laquelle il a déjà été reçu à la Pitié, à la Charité et à l'Hôtel-Dieu. (A la Pitié, la maladie a été considérée comme un emphysème pulmonaire.)

État du malade à son entrée. — Visage violet, ainsi que les mains; étouffement porté jusqu'à l'orthopnée; palpitations au moindre effort; infiltration des membres inférieurs.

La respiration s'entend mal dans toute la partie postérieure de la poitrine, surtout en bas (on entend du râle sibilant en arrière, surtout à gauche et à la partie antérieure des deux côtés); résonnance assez bonne; crachats séreux.

Examinés avec la main, *les battements du cœur sont profonds, forts, étendus, réguliers.*

Matité dans une étendue de 2 *pouces* (56 *mill.*) *verticalement, et de* 3 *pouces* (84 *mill.*) *transversalement.*

Le premier bruit du cœur est un peu sourd, le second assez clair (l'auscultation ne fut peut-être pas pratiquée chez ce malade assez souvent, et avec toute l'attention nécessaire. C'est un des trois ou quatre cas, sur environ 300 cas de rétrécissement des orifices du cœur, dans lesquels je n'ai pas constaté un bruit de soufflet ou de râpe.)

Les jugulaires sont légèrement gonflées. Les battements des carotides n'offrent rien de particulier; le pouls est petit, régulier, d'une force médiocre. La peau est froide, surtout aux extrémités.

Le malade se tient continuellement assis.

Les fonctions digestives se font assez bien.

Diagnostic.— *Hypertrophie du cœur, avec lésion organique de l'aorte* (*épaississement et altération crétacée des parois*).

Prescription.— *Saignée; till. sp. gom., org. sp.* 5 *racines; pot.* 15 *goutt. teint. digit.;* 3 *bouill.,* 3 *potag.*

12 *octobre.* La saignée présente quelques rudiments de couenne et beaucoup de sérum.

Les crachats ont l'aspect d'eau visqueuse, agitée avec de l'air. On entend un râle semi-crépitant qui pourrait en imposer pour de la péripneumonie. et qu'on attribue à un œdème du poumon. — Le visage est moins violet.

13, 14, 15, 16, 17 et 18. Soulagement. (Le malade mange le quart.)

20. Le soir, à cinq heures et demie, le malade conversait avec ses voisins, lorsqu'il fut subitement frappé d'hémiplé-

gie à droite (le côté conserve sa sensibilité). L'intelligence n'est pas entièrement abolie, quoique la parole le soit (il murmure à peine quelques mots lorsqu'on lui adresse une question). Le pouls, assez large et plein, ne bat que 48 fois par minute. Les battements du cœur sont également d'une grande force, quoique très lents. (*Saignée du bras 4 pal., vingt minutes après l'accident.*)

Après la saignée, les pulsations et les battements du cœur diminuent de force, sans changer de nombre. (*Lavement laxatif.*)

21. La peau est froide et visqueuse; le malade ne paraît plus comprendre les paroles qu'on lui adresse. (*Saignée 3 pal.; sinapismes aux mollets, renouvelés deux fois; lavem. laxatif; diète.*)

Diagnostic. — *Epanchement dans la couche optique et le corps strié gauche jusque vers la protubérance annulaire, et non point à la partie antérieure* (1).

22. Mort à onze heures du soir, après un long râle, sans que la parole soit revenue (on avait appliqué plusieurs sinapismes).

Autopsie cadavérique, 34 heures après la mort.

1° *Habit. extér.* — Cadavre d'une taille moyenne, d'un embonpoint médiocre, n'offrant point d'infiltration.

2° *Org. respirat. et circulat.* — Les deux poumons, très volumineux, adhèrent de toutes parts par un tissu cellulaire bien organisé aux parois thoraciques. Le poumon gauche adhère au péricarde de la même manière : il le recouvre dans les deux tiers de son étendue (la partie non recouverte correspond à un espace qui a été circonscrit exactement par la percussion avant l'ouverture). Il s'écoule une grande quantité de sang caillé à l'ouverture des gros

(1) L'absence de la parole, dans ce cas, tenait, en effet, à la paralysie *directe* de la langue et des autres muscles de l'articulation des sons, et non à celle de la portion du cerveau qui préside à la formation des signes représentatifs des idées, ainsi qu'à la *coordination* des mouvements des muscles indiqués.

vaisseaux de la base du cœur. Débarrassé de ses caillots, cet organe offre encore un volume énorme (*cor bovinum* de certains auteurs (1)). *La cavité du péricarde n'existe plus; le feuillet pariétal adhère de toutes parts, par un tissu cellulaire bien organisé et un peu infiltré, au feuillet cardiaque.*

Pesé comparativement avec le cœur d'un vieillard, qui était lui-même un peu plus volumineux qu'à l'état normal, il le dépassait en poids de 8 onces 2 gros (258 gram.). Son poids absolu est de 16 onces 4 gros (516 gram.).

De la base du ventricule gauche à la pointe du cœur il y a 3 pouces 11 lignes (110 mill.); le diamètre transversal a 4 pouces 9 lignes (132 mill.); la circonférence, 12 pouces (336 mill.); le diamètre antéro-postérieur, 2 pouces 7 lignes (72 mill.).

Le ventricule droit pourrait contenir un gros œuf de poule : ses parois ont 5 lignes (11 mill.) d'épaisseur, vers la pointe comme à la base. Les colonnes charnues sont développées, ainsi que les tendons par lesquels elles s'insèrent à la valvule tricuspide. La circonférence de l'orifice ventriculo-pulmonaire est de 3 pouces 4 lignes (93 mill.). L'oreillette droite a une cavité presque double de celle du ventricule; elle présente à sa surface interne un certain nombre de plaques, dont deux surtout forment un relief assez marqué, et offrent cette teinte laiteuse des plaques que l'on trouve parfois à la surface du péricarde; l'oreillette est généralement hypertrophiée, surtout aux colonnes de son auricule. — La valvule tricuspide est considérablement *épaissie, sans être déformée; son tissu crie légèrement sous l'instrument qui le divise. Cet épaississement et cette induration commençante existent surtout à la zone tendineuse où se fixe la valvule* (la longueur de ses lames est de 11 à

(1) Cette expression de *cor bovinum*, ainsi que nous en avons fait précédemment la remarque, ne doit pas être prise à la lettre. En effet, le cœur le plus hypertrophié chez l'homme n'a guère que le quart du poids du cœur normal d'un bœuf vigoureux.

12 lignes (26 à 28 mill.)). L'orifice auriculo-ventriculaire droit est sensiblement élargi. Les veines caves sont considérablement dilatées.

La cavité du ventricule gauche est à peu près égale à celle du ventricule droit. L'épaisseur de ses parois, à la base, est de 8 à 9 lignes (18 à 21 mill.), et va en diminuant vers le sommet. Le diamètre vertical du ventricule gauche est de 3 pouces 1 ligne (86 mill.); sa circonférence interne est de 4 pouces 1/2 (136 mill.), Le diamètre vertical du ventricule droit est de 2 pouces 10 lignes (80 mill.); sa circonférence interne est de 5 pouces (140 mill.)

L'orifice ventriculo-aortique a 2 pouc. 11 lig. (82 mill.). — Les valvules de l'aorte et de l'artère pulmonaire bouchent exactement les orifices auxquels elles sont adaptées (l'eau versée dans ces vaisseaux ne pénètre pas dans les ventricules). — Les valvules aortiques ont 6 lignes (14 mill.) de hauteur; elles sont bien conformées, mais elles sont épaissies, indurées, et crient sous l'instrument; elles sont parsemées de quelques plaques jaunâtres, rudiments d'ossifications. Les colonnes charnues du ventricule gauche ne sont pas très développées, excepté celles qui vont s'insérer à la valvule mitrale; la plus grosse de ces dernières est parsemée de *plaques d'un blanc laiteux au-dessous desquelles le tissu musculaire est intact.* L'oreillette gauche paraît un peu plus vaste que la droite; *elle communique avec le ventricule au moyen d'une espèce de fente qui reçoit à peine l'extrémité du petit doigt et ressemble à une glotte d'enfant.* Dans cet endroit, l'oreillette se termine par un espace infundibuliforme, à circonférence légèrement froncée comme celle de l'anus, et dont le diamètre est de 5 lignes (12 mill.) environ (la circonférence de la fente est de 18 lignes (42 mill.)). Réunies ou adhérentes à leurs angles, les deux lames opposées de la valvule bicuspide forment une espèce d'anneau. Les colonnes charnues viennent s'insérer, par de nombreux tendons, sur la face ventriculaire de ces lames

valvulaires. Ainsi épaissies dans toute leur étendue, les lames valvulaires, d'une longueur de 13 lignes (30 mill.), sont rendues inégales par des plaques développées dans leur épaisseur, qui est de 1 ligne (2 mill.). La circonférence d'insertion de la zone tendineuse a 4 pouces 4 lignes (120 mill.).

Sur la membrane interne de cette oreillette, il existe, comme sur celle de l'autre, des plaques blanchâtres, fibro-cartilagineuses.

Le tissu du cœur est assez ferme et vermeil; cet organe est entouré de toutes parts d'une couche de graisse assez épaisse et assez molle.

L'aorte descendante est généralement un peu dilatée et hypertrophiée : elle n'offre pas de plaques cartilagineuses, comme sa portion ascendante.

Les poumons sont sains, si ce n'est que leurs cellules sont remplies d'une sérosité spumeuse, que la pression en fait sortir avec crépitement. Le poumon gauche est plus engorgé que le droit.

3° *Organ. digest. et annex.* — L'estomac, dont la membrane muqueuse paraît un peu ramollie, offre des marbrures d'un noir rougeâtre dans son grand cul-de-sac; l'intestin grêle ne présente rien de remarquable; le gros intestin contient des matières fécales en assez grande quantité. — Le foie, congestionné, est plus lourd et d'une couleur plus jaunâtre qu'à l'état naturel. — La rate est rétractée et d'une forte consistance. — Les reins sont à l'état normal.

4° *Org. de l'innervat.* — A l'ouverture du crâne, il ne s'écoule aucun liquide. Le cerveau est généralement mou : on observe sur la partie externe du lobe moyen, une large suffusion sanguine, indice d'un épanchement. En ouvrant le cerveau, le corps calleux s'est déchiré et on trouve du sang caillé entre les deux hémisphères. En incisant la substance cérébrale, on constate un ramollissement de celle qui correspond à la suffusion sanguine (le sang est comme com-

biné avec elle). La portion la plus antérieure est seule exempte de l'altération. En dehors, les deux tiers externes de la couche optique et du corps strié gauches sont complétement déchirés et détruits par un vaste épanchement. La substance cérébrale, combinée avec le sang, forme une espèce de bouillie diffluente, représentant de la lie de vin foncée en couleur. En versant une certaine quantité d'eau, on voit des lambeaux de substance cérébrale flotter au milieu du liquide. La partie la plus interne du corps strié et de la couche optique n'a pas été envahie par l'épanchement.

Le sang trouvé entre les deux hémisphères provenait évidemment du foyer décrit, et s'était échappé à la faveur d'une déchirure.

Le corps strié et la couche optique du côté droit, un peu mous, n'offrent d'ailleurs aucune trace d'épanchement.

La masse cérébrale en général, à gauche surtout, est injectée et abondamment pointillée de sang.

L'artère basilaire et ses principales ramifications ont leurs parois un peu épaisses, blanchâtres en quelques points, sans plaques cartilagineuses ou calcaires.

Réflexions. — On a dû remarquer que, dans plusieurs autres observations, ainsi que dans cette dernière, une hémorrhagie ou un ramollissement du cerveau ont compliqué l'hypertrophie du ventricule gauche. Comme l'influence de cette hypertrophie sur le développement de ces affections est un point de doctrine encore controversé, on ne saurait trop multiplier les faits propres à l'éclairer. C'est pourquoi je vais consigner ici l'extrait de trois nouvelles observations qui me sont propres. J'y joindrai l'observation publiée en l'an XIII par Legallois, qui me paraît être le premier qui ait considéré l'hypertrophie du ventricule gauche comme pouvant déterminer l'hémorrhagie cérébrale.

Observ. 156e. — *Hypertrophie anévrismale des deux ventricules, ramollissement du cerveau.* Une portière, âgée de

56 ans, éprouve tout-à-coup, dans sa loge, une attaque d'hémiplégie. Le lendemain elle est apportée à la Clinique (le 5 février 1833). — Membres gauches privés de sentiment et de mouvement : bouche et yeux déviés à droite, parole difficile. — Battements du cœur irréguliers, forts, tumultueux, ressemblant en quelque sorte à *des coups de battoir*... Les jours suivants, le membre supérieur paralysé se *contourna*, mais jamais on ne remarqua de rigidité notable. Mort le 15, dix jours après l'entrée (la parole et la connaissance se conservèrent jusqu'au dernier moment : elles n'étaient qu'affaiblies). — *Le cœur, situé presque transversalement, est d'un bon tiers plus volumineux qu'à l'état normal (il pèse 367 gram.). Deux plaques laiteuses, trace d'ancienne péricardite, existent sur la face antérieure du ventricule droit, dont la cavité est un peu augmentée, et dont les parois ont 4 à 5 lignes (9 à 11 mill.) d'épaisseur. La cavité du ventricule gauche est à peu près égale à celle du droit; ses parois ont à la base 7 lignes à 7 lignes 1/2 (16 à 17 mill.) d'épaisseur. Valvule tricuspide un peu épaissie. Valvule mitrale indurée, avec rétrécissement considérable de l'orifice auriculo-ventriculaire gauche. — Orifice aortique libre. — Dégénérescence crétacée de l'aorte. — Sérosité en quantité médiocre dans les ventricules latéraux du cerveau. La substance blanche qui forme la paroi du droit est sensiblement ramollie; le ramollissement s'étend vers le commencement du lobe postérieur droit, et occupe une grande partie de la face externe du lobe moyen. En dehors de la couche optique et du corps strié droits, existe un nouveau foyer de ramollissement. Dans les lobes postérieur et moyen, la substance est convertie en une bouillie un peu épaisse, sans traces d'injection. — Dans le foyer situé en dehors de la couche optique et du corps strié, on aperçoit une injection sanguine très prononcée, portée jusqu'à l'infiltration en plusieurs points. Ailleurs, la substance ramollie est infiltrée d'un liquide d'une teinte d'un blanc légèrement jaunâtre, et qui ressemble à un pus très clair. En un point, là où l'injection est*

à son maximum, le liquide est manifestement puriforme. — Les artères de la base du cerveau et leurs ramifications n'offrent pas de notables ossifications.

Observ. 157e. — *Hypertrophie concentrique du ventricule gauche, ramollissement très circonscrit du cerveau.* Une écaillère, âgée de 65 ans, sujette à de violents battements du cœur et à des étourdissements, éprouva, le 24 février 1833, une paralysie du côté droit, sans perte de connaissance (le sentiment persistait dans les membres paralysés). Le 26, elle fut apportée à la Clinique. Face rouge, yeux injectés, parole difficile, etc... Les jours suivants, on observe une rigidité, une contracture du membre supérieur droit, qui est en même temps contourné... La céphalalgie est très forte. Mort le 13 mars, quinze jours après l'entrée. — *Cœur volumineux. La cavité du ventricule gauche est un peu moindre qu'à l'état normal. Ce ventricule, arrondi, très robuste, a des parois de 8 à 9 lignes (18 à 20 mill.) d'épaisseur. Les parois du ventricule droit ont 2 lignes (5 mill.) d'épaisseur seulement. — Une grande quantité de sérosité dans la cavité de l'arachnoïde, dans les ventricules et à la base du crâne.* (Vers les derniers jours, la malade était tombée dans un état comateux.) *En dehors du corps strié gauche, dans un espace qui pourrait contenir une noisette, existe un ramollissement bien caractérisé.*

Observ. 158e. — *Hypertrophie concentrique du ventricule gauche. Hémorrhagie cérébrale.* Un marchand d'habits, âgé de 60 ans, tomba tout-à-coup sans connaissance, le 16 avril 1833. Le 17, il fut apporté à la Clinique. Le 18, à la visite, le malade n'avait pas encore repris connaissance ; il était plongé dans un coma profond, et ne pouvait proférer une parole. Les membres droits étaient dans une immobilité et une résolution complètes. (Le malade était sensible à un fort pincement de ces parties.) Respiration stertoreuse. Rétention d'urine. — Les battements du cœur repoussaient assez fortement la tête appuyée sur la région précordiale,

bien que le pouls fût petit, étroit (à 100 par minute). — Mort le 18, à deux heures, le lendemain de l'entrée, troisième jour de l'attaque. — *Le cœur est d'un grand tiers plus volumineux qu'à l'état normal, arrondi, comme dodu, à pointe mousse (il pèse 371 gram.). Le ventricule gauche est énormément hypertrophié, et sa cavité est rétrécie (elle peut à peine recevoir le doigt indicateur). Le maximum d'épaisseur de ses parois est de 13 lignes (30 mill.). — Le maximum d'épaisseur des parois du ventricule droit est de 3 lignes 1/2 (8 mill.). — La cloison, de 9 lignes (20 mill.) d'épaisseur proémine dans la cavité du ventricule droit, dont la capacité est d'ailleurs à peu près normale. Les colonnes charnues du ventricule gauche sont très robustes. La valvule mitrale est épaissie et parsemée de quelques plaques jaunes. — Le tissu du cœur est vermeil. L'origine des artères coronaires est convertie en tissu fibro-cartilagineux; le commencement de l'aorte présente aussi des points et des lames jaunes, rudiments d'ossifications. — Les circonvolutions du cerveau sont petites, et cet organe est comme affaissé (une perte de substance, suivie d'une cicatrice déprimée, existe à la surface de quelques unes des circonvolutions). Dans l'intérieur de la couche optique et de la partie postérieure du corps strié de l'hémisphère gauche, existe une excavation caverneuse, de la grandeur d'une petite noix, à surface frangée, inégale, ramollie et remplie d'un sang noir liquide, mêlé seulement de quelques petits caillots. Un autre foyer hémorrhagique occupait tout le côté gauche de la protubérance annulaire, d'où il s'étendait aux trois quarts du côté opposé, se prolongeait dans le pédoncule antérieur du cerveau, et de là communiquait avec l'autre foyer.* Les artères de la base du crane étaient ossifiées.

Observ. 159e. — Voici maintenant l'observation de Legallois, telle qu'on la trouve dans le tome Ier des *Bulletins de la Faculté de médecine de Paris*, publié en l'an XIII. Elle a pour titre : *Observation lue à la Société par M. Legallois, sur une maladie du cœur par hypersarcose ou par excès de la sub-*

stance musculaire de ce viscère, CAUSE PRÉSUMÉE D'UNE APOPLEXIE FOUDROYANTE, *qui a terminé les jours de la malade.*

Une femme éprouvait, dès l'enfance, une impossibilité de faire des mouvements un peu prompts sans essoufflement, disposition qui s'était progressivement et considérablement accrue jusqu'à la mort, qui a eu lieu à 25 ans. Les étés augmentaient cette incommodité, et des sueurs abondantes accompagnaient l'essoufflement. Cette femme s'éveillait de très bonne heure, et ne pouvait plus dormir ni rester au lit, au bout de quelques heures de sommeil; elle ne pouvait porter des vêtements serrés en aucun temps, mais surtout après avoir mangé; elle mangeait beaucoup, surtout du pain, et avait toujours faim. *Elle était sujette aux hémorrhagies nasales et aux maux de tête;* son visage était pâle.

Le jour même qu'elle périt, elle éprouva tout-à-coup un violent mal de dents, auquel elle n'avait jamais été sujette, et la joue droite se gonfla subitement. Elle eut deux ou trois vomissements, et perdit connaissance; la respiration devint stertoreuse, et la bouche se couvrit d'écume, les urines coulèrent involontairement, et la mort survint environ trois quarts d'heure après que le mal de dents se fut déclaré.

AUTOPSIE CADAVÉRIQUE. — *Le volume, la dureté du cœur, et l'épaisseur de ses parois étaient extraordinaires : tout son volume était dû au ventricule aortique. Les valvules, les oreillettes et le ventricule droit étaient dans les proportions naturelles.* LA CAPACITÉ DU VENTRICULE AORTIQUE N'ÉTAIT CEPENDANT PAS PLUS GRANDE QU'A L'ÉTAT ORDINAIRE.

Le poids total du cœur était de 6 *hectogram.* (*environ* 1 *liv.* 1/4), *sa longueur de sa base à sa pointe était de* 1 *décimèt.* 1/3 (5 *pouc.*), *sa plus grande circonférence de* 31 *décimèt.* (12 *pouc.* 1/2) (1). *Les parois du ventricule gauche, à la base, avaient*

(1) Il y a erreur dans ces calculs : en effet, on représente d'abord 1 décim. et 1/3 par 5 pouc., et ensuite 31 décim. par 12 pouc. 1/2 (on a mis, sans doute, 31 décim. au lieu de 3).

27 mill. (1 *pouce*) *d'épaisseur, et seulement* 2 *mill.* (1 *lig.*) *à la pointe.*

L'hémisphère droit du cerveau contenait dans sa cavité près de 3 *onc. de sang.* (9 *décagram.*). *On y observait une crevasse à sa partie postérieure et externe, crevasse qui était également pleine de sang. En cet endroit, la substance du cerveau était d'un rouge pâle, mollasse et cédant facilement sous le doigt* (1). *Une partie du sang s'était aussi fait jour dans la cavité ventriculaire du côté gauche, par une rupture dans la cloison intermédiaire.*

OBSERVATION 160e.

Femme de 42 ans. - Battements forts et étendus du cœur; matité et voussure de la région précordiale. — Bruit de râpe. — Hypertrophie avec dilatation du cœur en général, du ventricule droit en particulier. — Induration des valvules bicuspide, aortiques et tricuspide. — Plaques fibreuses sur le péricarde. — Adhérences anciennes de la plèvre et du péritoine.

Une femme, âgée de 42 ans, d'une constitution un peu grêle, à poitrine étroite, fut apportée à la Clinique et couchée au n° 8 de la salle Ste-Madeleine, le 12 janvier 1835. Elle était alors dans un état si grave, qu'elle ne pouvait répondre à aucune de nos questions sur les antécédents de sa santé. La fille de cette femme nous apprit seulement qu'à différentes reprises les jambes avaient été enflées.

Voici les symptômes que nous observâmes, le lendemain de l'entrée (13 janvier).

Face bouffie, terreuse; lèvres violettes; gonflement variqueux des veines jugulaires et des troncs veineux qui rampent sous la peau de la poitrine.

Pouls petit, filiforme, à 112 pulsations; bruissement ou frémissement vibratoire dans le trajet des artères carotides et sous-clavières.

---

(1) Fondé sur l'autorité de Morgagni, Legallois regarde l'état pulpeux de la substance cérébrale dans les coups apoplectiques comme un effet et non comme la cause de l'épanchement de sang.

Voussure manifeste de la région précordiale, avec élargissement des espaces intercostaux correspondants; cette région offre une matité de 4 pouces (112 mill.) verticalement et de 4 pouces 3 lignes (119 mill.) transversalement. Le maximum de la matité existe à la partie inférieure du sternum, c'est-à-dire dans le point de la région précordiale correspondant au ventricule droit. La main appliquée sur la région indiquée est repoussée par un coup fort, sec, vigoureux, ce qui contraste avec la faiblesse du pouls.

Les deux bruits du cœur sont remplacés par un double bruit de râpe, assez sec.

Les membres inférieurs sont infiltrés, et l'abdomen distendu, fluctuant. Le membre supérieur du côté sur lequel la malade reste couchée (côté droit) est énormément infiltré.

La malade est plongée dans un assoupissement continuel, et offre un état d'oppression considérable.

Diagnostic. — *Hypertrophie anévrismale du cœur en général et du ventricule droit en particulier, avec induration des valvules.*

Prescription. — *Saignée au moment de l'entrée; solut. de sir. de gomm.* 2 *pots; pot. calm. avec digit.* 3 *décigr.;* 2 *bouill.,* 2 *tasses de lait.*

A la visite du soir, on ne peut retirer la malade de son état d'assoupissement.... L'agonie est évidente.... Mort peu de temps après la visite.

Autopsie cadavérique, 20 heures environ après la mort.

1° *Habitude extér.* — Infiltration séreuse des membres; visage livide, violacé.

2° *Organ. circulat. et respirat.* — A l'ouverture de la poitrine, il s'écoule une assez grande quantité de sérosité limpide, citrine.

Le péricarde contient un demi-verre environ d'une sérosité d'un jaune verdâtre, parfaitement transparente. Pâle, comme lavé par le liquide, il présente en plusieurs points

des plaques d'un blanc laiteux, organisées, s'enlevant assez facilement, et laissant au-dessous d'elles le feuillet viscéral du péricarde tout-à-fait sain.

Le cœur est généralement dilaté et hypertrophié. Le ventricule droit est d'un grand tiers plus vaste qu'à l'état normal. Ses parois présentent à peu près le double d'épaisseur de l'état normal, La cavité de ce ventricule contient des concrétions sanguines noirâtres, molles. L'oreillette correspondante est également dilatée.

L'orifice auriculo-ventriculaire droit, considérablement dilaté, a 5 pouces (140 mill.) de circonférence. La valvule tricuspide est épaissie.

Les valvules de l'artère pulmonaire sont dans l'état normal.

Le ventricule gauche contient des concrétions semblables à celles du droit : il est moins ample que ce dernier. — L'orifice aortique a 3 pouces 4 lignes (93 mill.) de circonférence.

Les valvules aortiques sont rouges (la rougeur persiste après le lavage, et tranche sur la couleur jaune nankin de la paroi interne de l'aorte); leur bord adhérent est converti en tissu fibro-cartilagineux. — Infiltration sanguine entre les fibres charnues qui forment la couche la plus superficielle du ventricule gauche.

L'épaisseur des parois de ce ventricule est de 5 à 6 lignes (11 à 14 mill.) à la base. La substance musculaire est plus brune qu'à l'état normal, altération de couleur à laquelle ne participe pas le ventricule droit. La lame antérieure de la valvule bicuspide présente plusieurs plaques cartilagineuses. — L'orifice auriculo-ventriculaire gauche a 3 pouces 3 à 4 lignes (91 à 93 mill.).

L'aorte, généralement blanche à l'intérieur, offre un calibre plus étroit qu'à l'état normal.

Les poumons adhèrent presque de toutes parts à la plèvre pariétale. Ils contiennent beaucoup de sérosité (œdème

des poumons, plus prononcé dans le droit que dans le gauche).

3° *Centre nerveux.* — Beaucoup de sérosité dans la cavité de l'arachnoïde et dans les mailles de la pie-mère. — Les ventricules contiennent un peu du même liquide. La substance cérébrale, d'une bonne consistance, est fortement sablée d'un sang qui ruisselle à la surface des sections pratiquées dans le cerveau.

4° *Org. dig. et annex.* — La cavité abdominale contient une grande quantité de sérosité citrine. — Le foie adhère au diaphragme par du tissu cellulo-fibreux ; son volume est augmenté. — Le tube digestif offre à l'extérieur une teinte rosée (sa cavité n'a pas été ouverte).

OBSERVATION 161e.

Homme de 47 ans. — Battements du cœur larges, étendus; palpitations; dyspnée; pouls irrégulier, petit, intermittent. — Plus tard, gangrène et infiltration du membre inférieur gauche. — Hypertrophie générale et dilatation du cœur. — Plaques laiteuses sur le péricarde; induration fibro-cartilagineuse et *insuffisance* des valvules auriculo-ventriculaires. — Dégénérescence crétacée de l'aorte et de la plupart des grosses artères. — Oblitération *de la fin de l'artère iliaque primitive gauche et* de la veine principale du membre malade.

Durand, ancien soldat, âgé de 47 ans, est entré à la Clinique (n° 22, salle Saint-Jean-de-Dieu), le 12 octobre 1833. Cet homme, d'une constitution robuste, fut pris, il y a trois mois environ, sans cause à lui connue, de gêne dans la respiration, surtout lorsqu'il se livrait au moindre exercice. Cette gêne a fait des progrès lents, mais continuels, malgré les soins qu'il a reçus dans divers hôpitaux (à l'hôpital Beaujon spécialement, et dans le service de M. Lerminier, où il a été placé à deux reprises différentes).

Examen à la visite du 13.

La coloration de la peau, surtout à la face, était d'un bleu pâle, terne, livide ; les lèvres et les ailes du nez étaient gonflées.

Depuis une quinzaine de jours, le malade crachait abondamment un liquide séreux; la respiration était difficile, haute, et la dyspnée augmentait au moindre effort, tel que celui qu'exige un simple changement de position dans son lit; il existait un râle muqueux que l'on entendait dans tous les points de la poitrine.

Les battements du cœur étaient profonds, mais larges, étendus, et la main semblait frappée par une très grosse masse. La matité de la région précordiale occupait 2 pouces (56 mill.) en travers et de haut en bas.

On n'entendait pas de bruit de soufflet bien marqué dans la région précordiale. Cependant le premier bruit du cœur était âpre, rude, sec; le malade éprouvait de fréquentes palpitations.

Le pouls était irrégulier, faible et intermittent.

Les membres inférieurs étaient infiltrés.

Les fonctions digestives s'exerçaient assez bien.

Diagnostic. — *Hypertrophie générale du cœur; induration des valvules, sans rétrécissement des orifices.*

Prescription. — *Saign.* 3 *palett., till., orang. édulc.*

14 octobre. Un peu de soulagement. (*Pot.* 12 *goutt. de teint. de digit., lav., bain; bouill. et potag.*)

15. Même état. (*Vésicat. sur la région précordiale.*)

16. La dyspnée est plus forte que les jours précédents. (*Saign.* 3 *pal.*)

17. Un peu de soulagement.

18. On remarque que l'épiderme de la plus grande partie de la face interne de la cuisse gauche est enlevé, et qu'il s'est formé en cet endroit une large escarre gangréneuse, dont il s'écoule une abondante sérosité fétide. Le membre inférieur gauche est fortement œdémateux, tandis que le droit n'offre qu'un léger empâtement à sa partie inférieure. (Je présume qu'il existe un obstacle à la circulation dans les artères et les veines du premier, et j'annonce une fin prochaine.) Le membre ainsi gangrené est le siége

d'une vive douleur. Le pouls est très petit et très irrégulier. (*Lotions avec décoct. de kina chlorurée, cat.*)

19. Plongé dans une espèce d'ivresse *gangréneuse*, le malade dit ne s'être jamais mieux trouvé. La joie qu'exprime son visage contraste singulièrement avec la lividité de cette partie et la décomposition des traits ; l'étouffement est imminent; la désorganisation de la cuisse gauche est plus marquée; la surface dénudée offre cette teinte d'un gris sale qui caractérise la gangrène avec suppuration; langue rosée; le pouls est plus misérable encore, très irrégulier.

Le malade assure ne plus ressentir aucune douleur dans le membre où il souffrait tant la veille. (*Potion tonique.*)— Il meurt le 20, à trois heures du matin, après un râle de quelques heures. (Il exhalait une odeur tellement fétide, que les sœurs et les infirmiers disaient qu'il était pourri.)

Autopsie cadavérique, 30 heures après la mort.

1° *Habit. extér.* — Cadavre d'une taille et d'un embonpoint médiocres. Le membre inférieur gauche est seul très infiltré. La partie dénudée est circonscrite par une ligne noire, s'étendant du creux du jarret à l'épine iliaque antérieure et supérieure. La surface gangrenée est grisâtre et abreuvée d'un pus sale, qui infiltre un peu le tissu du derme.

2° *Org. circulat. et respirat.* — Le péricarde contient environ 4 onces (124 gram.) d'une sérosité citrine, mêlée de quelques flocons. Le cœur, distendu par des caillots, a un volume triple de celui du poing du sujet; il a une forme globuleuse, et présente, sur le côté gauche, plusieurs plaques laiteuses. Débarrassé de ses principaux caillots, il pèse 636 grammes. Sa circonférence, à la base, est de 12 pouc. (336 mill.); sa hauteur, de 4 pouces 1/2 (126 mill.); sa largeur, de 6 pouces 2 lignes (173 mill.).

On trouve dans les cavités du cœur un sang coagulé et très noir.

La cavité du ventricule gauche est un peu plus grande qu'à l'état normal. Ses colonnes charnues sont volumineuses, et forment un réseau serré. La hauteur de la cavité est de 2 pouces 1 ligne (58 mill.); sa circonférence, de 3 pouces (84 mill.).

L'épaisseur des parois de ce ventricule, presque égale partout, même au sommet, est de 7 à 8 lignes (16 à 18 mill.).

La cavité du ventricule droit est un peu plus grande que celle du gauche. Elle est hérissée aussi de colonnes charnues très fortes. L'épaisseur des parois, à peu près la même dans tous les points, est de 4 à 5 lig. (9 à 11 mill.).

La substance musculaire est d'un rouge vermeil. Les orifices aortique et pulmonaire sont libres (ils ont tous les deux 2 pouces 11 lignes (82 mill.) de circonférence); leurs valvules sont minces et un peu rouges.

L'oreillette gauche a une cavité double de celle du ventricule correspondant. Malgré cette dilatation, ses parois sont épaisses de 2 à 3 lignes (5 à 7 mill.), et représentent celles du ventricule droit à l'état normal.

La circonférence de l'orifice auriculo-ventriculaire gauche est de 3 pouces 5 lignes (95 mill.); sa valvule présente, surtout à la base, des incrustations fibro-cartilagineuses et calcaires (il s'en trouve beaucoup aussi au point d'insertion des colonnes charnues); du reste, elle n'est pas assez large pour fermer l'orifice auquel elle est adaptée. Plusieurs des tendons valvulaires sont confondus avec le bord induré de la valvule.

L'oreillette droite présente la même hypertrophie et la même dilatation que la gauche. L'orifice auriculo-ventriculaire est dilaté, et présente 4 pouces 2 lignes (116 mill.) de circonférence.

La valvule tricuspide, ratatinée comme la mitrale, présente quelques lames fibro-cartilagineuses, criant sous l'instrument qui les divise.

La membrane interne du commencement de l'artère pulmonaire est saine. Celle de l'origine de l'aorte offre quelques plaques fibreuses, qui se continuent dans les artères coronaires.

L'aorte thoracique et abdominale, incisée dans toute sa longueur, présente à sa partie postérieure des plaques minces, jaunes, et comme plâtreuses, qui forment un relief à sa surface interne, et que l'on peut facilement enlever avec le dos du scalpel. Le reste de la membrane paraît sain. A la division de l'iliaque primitive gauche, un caillot mou oblitère ce vaisseau; plus bas se trouve un peu de sang demi-liquide. Sa membrane interne offre dans toute son étendue la même altération que la face postérieure de l'aorte. Les veines satellites sont oblitérées par un caillot mollasse, dont la densité augmente au-dessous de l'arcade crurale, où il est un peu grenu, friable et d'ancienne date. Les parois de la veine fémorale sont épaissies; la membrane interne est légèrement rosée.

Les vaisseaux correspondants du côté droit n'offrent pas les altérations indiquées au même degré. L'incrustation comme plâtreuse observée dans l'aorte et l'artère iliaque gauche est surtout moins marquée. La tunique interne des artères est plus jaune; leurs parois sont moins épaissies. Le caillot des veines droites n'est ni aussi volumineux, ni aussi dense que celui des gauches, dont il n'a pas non plus l'aspect briqueté.

Le tissu cellulaire sous-cutané du membre abdominal gauche est infiltré et forme une couche de 7 à 8 lignes (16 à 18 mill.) d'épaisseur; du côté droit, où l'infiltration est légère, la couche celluleuse n'a que 2 à 3 lignes (5 à 7 mill.) d'épaisseur.

La jugulaire interne du côté droit est triple au moins de la gauche, dont le volume est normal. Les carotides offrent la même traînée de matière plâtreuse que les artères déjà examinées; en quelques points, la membrane interne est

seule altérée; en d'autres points, le vaisseau est ossifié ou cartilagineux dans toute son épaisseur.

Le côté droit de la poitrine contient beaucoup de sérosité, et on y voit plusieurs adhérences. Le poumon de ce côté a une couleur pâle, laiteuse, suite de sa macération dans la sérosité. Il est assez léger, crépite, et ne contient qu'une médiocre quantité de sang et de sérosité. L'incision du lobe inférieur fait couler un liquide puriforme, contenu dans les bronches, et peut-être dans quelques vésicules pulmonaires.

Le poumon gauche est plus léger (il est recouvert d'une fausse membrane grisâtre, ancienne). Les bronches contiennent aussi un peu de pus. Le tissu pulmonaire est rouge.

3° *Org. dig. et annex.* — Le tissu du foie est *condensé* et abreuvé d'une grande quantité de sang, qui s'écoule en partie des lèvres de l'incision, et demeure en partie combiné avec la substance de cet organe.

La rate a un peu moins de volume et un peu plus de consistance et de densité que dans l'état sain. Sa surface est parsemée de taches d'un blanc sale, qui s'enlèvent par plaques, comme les fausses membranes de la plèvre.

Le rein droit est un peu moins volumineux que le gauche : rien d'ailleurs à noter pour ces organes.

L'estomac, d'une grandeur considérable, présente une légère rougeur de sa membrane interne (quelques petites plaques d'un rouge pointillé sont disséminées à sa surface).

La muqueuse de l'intestin grêle paraît saine : elle est seulement injectée en quelques points.

4° *Centres nerveux.* — Les sinus de la dure-mère (les latéraux surtout) contiennent des caillots mous, qui en occupent presque tout le calibre. Les artères carotides internes, examinées dans le sinus caverneux, offrent la même altération que le tronc dont elles naissent. — Le tissu sous-

arachnoïdien est infiltré d'une grande quantité de sérosité légèrement rouge. Cette infiltration est plus considérable en arrière qu'en avant. — La pie-mère est injectée.

Les ventricules latéraux ne contiennent guère qu'une ou deux cuillerées de sérosité. — Le cerveau a sa consistance ordinaire. Il est piqueté d'un assez grand nombre de points rouges. — Le cervelet nous semble plus mou qu'à l'état normal, sans être à proprement parler *ramolli*.

OBSERVATION 162e.

Homme de 35 ans. — Battements du cœur très forts, accompagnés d'un bruit de soufflet dans la région du sternum et la partie latérale supérieure droite de la poitrine ; symptômes ordinaires d'un obstacle à la circulation à travers le cœur. — Hypertrophie générale très considérable. — Anévrisme énorme de l'aorte sous-sternale, sans rupture des membranes.

Pierre Pinçon, âgé de 35 ans, matelassier, d'un tempérament sanguin-bilieux, cheveux châtains, fortement constitué, entra à l'hôpital Cochin le 20 mai 1823. Il éprouvait, depuis plusieurs années, une difficulté de respirer qui se prononçait surtout pendant les exercices un peu violents, et qui était accompagnée de battements de cœur auxquels il faisait d'ailleurs peu d'attention. Les étouffements étaient devenus plus considérables depuis trois mois, et il s'y était joint des symptômes gastriques pour lesquels on avait appliqué quelques sangsues.

État du malade à son entrée. — Face livide, plombée et bouffie; infiltration des membres, surtout des gauches; parole entrecoupée, orthopnée, insomnie, réveil en sursaut; pouls régulier, sans fréquence, développé, dur et vibrant au bras droit, très petit au bras gauche; toux, crachats visqueux; langue humide et blanche.

Auscultation. — Râle muqueux dans la presque totalité de la poitrine; battements simples très forts, sibilants sous la partie moyenne et supérieure du sternum et sous les cartilages des premières côtes droites, jusque vers la clavicule.

Le bruit de soufflet, très prononcé, se fait entendre dans la région précordiale elle-même, et y couvre pour ainsi dire le premier bruit du cœur, dont les contractions, isochrones aux battements simples indiqués, soulèvent assez fortement le cylindre.

Diagnostic. — *Hypertrophie du cœur. — Anévrisme de la crosse de l'aorte. — Bronchite.*

Prescription. — *Saignée ℥ pal.; tis. apérit.; potion avec teint. digit.*

La saignée diminua un peu l'oppression. — Le 23, trois jours après l'entrée, retour de l'étouffement; anxiété extrême; sentiment d'un poids incommode dans la région précordiale et vers l'appendice xyphoïde; picotement dans les membres; ventre en assez bon état. — Les jours suivants, un peu d'amélioration; visage moins livide; respiration plus libre; même état du pouls; battements des veines jugulaires isochrones à ceux des carotides. — Le malade se lève et mange la demi portion; il a beaucoup de peine à monter l'escalier, et est obligé de s'arrêter à chaque marche. — Le 5 juin, au soir, accès de dyspnée des plus violents; contractions comme convulsives des muscles respirateurs ordinaires; contractions simultanées, et pour ainsi dire synergiques des muscles du cou, de la mâchoire inférieure et des ailes du nez; suffocation imminente; visage livide; sueurs froides (*saig. de ℥ pal.*); nuit assez calme; soulagement les deux jours suivants.

Le 8, nouvel accès (*saig. de ℥ pal.*); nouveau soulagement. — Le 9, à onze heures et demie du soir, attaque des plus terribles. Le malade, en proie à la crainte d'un étouffement prochain, les mains appuyées sur son lit, le visage décomposé et couvert de sueurs froides, les yeux ternes et égarés, la bouche béante, les narines dilatées, lutte pour ainsi dire de toutes ses forces contre l'obstacle qui s'oppose à sa respiration; les battements de son cœur sont forts et semblables à des coups de marteau; toutes les artères bat-

tent avec violence, et l'œil distingue les mouvements de celles des membres supérieurs dans presque tout leur trajet. — On pratique une saignée ; mais la veine ne fournit qu'une petite quantité d'un sang épais, noir, qui coule en bavant, et se coagule presque sur-le-champ. On prescrit un bain de pieds et des sinapismes. Enfin, au bout de quelques heures, le malade revient à son état habituel. — Le 11, l'oppression se renouvelle (*vésicat. sur la poitrine*). — Jusqu'au 20, peu de changement. La main, appliquée sur la région où existent les battements indiqués précédemment, sent une sorte de frémissement vibratoire très marqué. — Du 20 au 25, les traits s'altèrent de plus en plus ; l'œdème envahit le bras droit ; le pouls perd de sa vibrance ; le malade est tellement oppressé, qu'il ne peut prononcer deux mots de suite ; il n'a plus la force de se soutenir, et le corps, obéissant à sa pesanteur, retombe sur le lit quand on le soulève ; il ne mange presque plus. Enfin, l'épuisement des forces et l'oppression augmentent ; le malade, couché horizontalement, glisse vers les pieds du lit ; ses yeux sont ternes, humides, inanimés ; la respiration est à chaque instant sur le point de lui échapper ; elle lui échappe en effet, et il meurt le 2 juillet, à une heure et demie, en essayant de boire un demi-verre de vin que ses parents venaient de lui présenter.

Autopsie cadavérique, 20 heures après la mort (1).

1° *Habit. extér.* — Cadavre robuste, énormément infiltré. Son mat dans la région du sternum, et à son côté droit surtout.

2° *Org. circulat. et respirat.* — Le sternum et les côtes sont sans altération. Chaque cavité de la plèvre contiènt environ un demi-litre de sérosité sanguinolente. Le cœur, trois fois plus gros que le poing du sujet, et l'aorte sous-sternale, dilatée au point d'égaler le volume d'une tête de

(1) Voyez la planche VII.

fœtus à terme, remplissent à peu près les trois quarts de la cavité thoracique. Situé presque transversalement, le cœur contient une énorme quantité de sang; il est arrondi, ou plutôt a la forme d'une gibecière, et son tissu paraît plus ferme à gauche qu'à droite; son diamètre vertical est d'environ 5 pouces (140 mill.), et le transversal de 8 (224 mill.). Ses vaisseaux, très gros, engorgés, se dessinent à sa surface, où ils forment un réseau à branches très nombreuses. Vidé des caillots de sang qu'il renferme, il conserve encore un volume extraordinaire.

Le ventricule gauche descend plus bas que le droit : sa cavité, énorme, peut contenir le poing : ses parois vers la base ont 8 à 9 lignes (18 à 20 mill.) d'épaisseur; elles s'affaissent après l'incision sous leur propre poids. Les piliers musculeux sont très gros et très multipliés; le tissu, un peu jaunâtre, rougit et devient vermeil au contact de l'air. L'oreillette gauche, revenue sur elle-même, offre une capacité qui n'est guère que le tiers de celle du ventricule : ses parois ont augmenté d'épaisseur; sa membrane interne est rouge. La valvule mitrale est saine.

Le ventricule droit est dilaté, sans augmentation ni diminution sensible de l'épaisseur de ses parois, mais avec développement considérable de ses colonnes charnues. L'orifice auriculo-ventriculaire droit est très dilaté : ses valvules sont rouges, ainsi que la membrane interne des cavités droites, rougeur qui est plus foncée que celle des cavités gauches. La cloison ventriculaire participe à l'hypertrophie du ventricule gauche auquel elle paraît appartenir en propre.

L'aorte sous-sternale, dilatée jusqu'aux troncs qui naissent de sa crosse, forme une tumeur anévrismale, irrégulièrement ovoïde, la dilatation étant beaucoup moindre à la paroi postérieure qu'aux parois latérale et antérieure. Cette tumeur fait saillie, et tombe en quelque sorte dans le côté droit du thorax, où elle répond aux quatre premières

côtes et à leurs cartilages : elle est composée des trois membranes artérielles, uniformément dilatées et très épaissies. La membrane interne est d'un rouge très prononcé, qui se prolonge dans tout le reste de l'aorte et dans plusieurs des troncs qui en partent ; elle est parsemée de petites ulcérations et d'une infinité de lames calcaires ou cartilagineuses jaunâtres, situées au-dessous d'elle plutôt que dans son propre tissu, et dont quelques unes néanmoins sont à nu dans la cavité artérielle anévrismée. Celle ci est remplie d'énormes caillots de sang, non disposés en couches concentriques, mais confusément entassés, et pour la plupart récents; quelques uns seulement, plus anciens, ont une apparence charnue. La tumeur anévrismale se termine par une gradation insensible et douce vers la sous-clavière gauche; elle est légèrement bosselée à sa surface. A partir de la sous-clavière, l'aorte reprend son calibre naturel, mais elle continue à offrir sur sa membrane interne quelques plaques jaunâtres, rudiments d'ossifications. — Les poumons, comprimés par le cœur et par l'anévrisme aortique, sont refoulés vers les clavicules et sur les côtés; ils sont légèrement engorgés, mais d'ailleurs crépitants. Leur membrane muqueuse est rouge et couverte d'un mucus rouillé.

3° *Org. digest. et annex.*—La rate et le foie sont très volumineux et gorgés de sang. Le tissu de ce dernier est d'un rouge brun; on y remarque une infinité de points noirâtres, formés par du sang, qui, d'abord simplement épanché, s'est en quelque sorte combiné plus tard avec ce tissu : on pourrait donner à cet état pathologique du foie le nom d'*apoplexie hépatique.* Les vaisseaux gastro-intestinaux sont également gorgés de sang, et de cette congestion passive résulte une rougeur foncée de la membrane muqueuse de l'estomac et des intestins.

OBSERVATION 165e.

Femme de 75 ans. — Battements du cœur profonds, avec petitesse du pouls; matité un peu augmentée de la région précordiale; bruits du cœur sourds, obscurs, étouffés, surtout dans la région des cavités gauches; infiltration générale. — Hypertrophie des deux ventricules, avec rétrécissement de leur cavité; hypertrophie des colonnes charnues du ventricule gauche et de la cloison interventriculaire. — Épaississement, opacité de l'endocarde; induration des valvules auriculo-ventriculaires, sans rétrécissement des orifices. — Incrustations cartilagineuses ou osseuses de l'aorte et des artères coronaires.

Anne Faraden, âgée de 75 ans, couturière, d'une bonne constitution, s'était bien portée jusqu'à l'âge de 60 ans. Depuis cette époque, sa santé était altérée; toutefois ce n'était que depuis environ deux ou trois mois qu'elle avait été obligée de cesser ses occupations, lorsqu'elle fut reçue à la Clinique (n° 14, salle Sainte-Madeleine), le 31 octobre 1833.

Infiltration considérable des membres inférieurs; œdème des mains et des avant-bras; visage bouffi; en proie à une dyspnée profonde, la malade reste assise plutôt que couchée dans son lit, et ne répond que par des paroles entrecoupées aux questions qui lui sont adressées.

Veines jugulaires dilatées, se gonflant fortement à chaque expiration.

Pouls petit, mais régulier, de 96 à 100.

La région précordiale rend un son mat dans l'étendue de 2 pouces (56 mill.) transversalement et de 2 pouces 1/2 (70 mill.) verticalement. Les battements du cœur sont profonds et soulèvent peu la région précordiale. Pratiquée dans la région des cavités gauches, l'auscultation fait entendre un double bruit sourd et éloigné. Le premier bruit est accompagné d'un très léger murmure de frottement, premier degré du bruit de soufflet ou de râpe. Sous le sternum ou dans la région des cavités droites, on entend un double claquement, beaucoup plus clair que celui des cavités gauches.

Râle sonore, ronflant, à la partie antérieure du thorax, laquelle rend un son normal. La partie postérieure du côté droit résonne bien, si ce n'est à sa partie inférieure; la partie postérieure du côté gauche offre de la matité dans ses deux tiers inférieurs, et on y entend une *égophonie-modèle*.

Sommeil presque nul.

Peu d'appétit; dévoiement de temps en temps.

Pendant les huit ou dix premiers jours que la malade passa dans notre service, elle fut explorée avec la plus grande attention, et chaque jour nous constatâmes l'égophonie indiquée, ainsi que le bruit sourd, profond, étouffé, et en quelque sorte *rauque*, de la systole du ventricule gauche.

Diagnostic. — *Induration des valvules avec hypertrophie du cœur. — La cavité du ventricule gauche est probablement plutôt rétrécie que dilatée* (hypertrophie concentrique). — *Épanchement de sérosité dans le côté gauche du thorax.*

Traitement. — Sous l'influence de la digitale, de l'oxymel scillitique, du repos et d'un régime sévère, l'hydrothorax et l'anasarque se dissipent, la dyspnée diminue considérablement et la malade peut dormir.

Malheureusement cette amélioration ne fut pas de longue durée. Dans les derniers jours de décembre, l'infiltration était revenue, l'oppression était portée jusqu'à l'étouffement; le visage était violet, fatigué, anxié; les bruits du cœur étaient toujours obscurs à gauche, et la main, appliquée sur la région précordiale, sentait à peine les battements de cet organe; pouls *petit*, régulier.

Au commencement du mois de janvier 1834, des escarres se forment sur la région postérieure-externe des fesses, et répandent une odeur des plus fétides. L'enflure est générale. Des phénomènes adynamiques ou typhoïdes se manifestent, et la mort arrive, le 12 janvier à 4 heures.

Autopsie cadavérique, 17 heures après la mort.

1° *Habit. extér.* — L'anasarque existe à un degré médiocre ; le ventre est affaissé. Les escarres de la fesse droite sont très profondes.

2° *Organ. circ. et respir.* — Le péricarde contient une cuillerée environ de sérosité citrine. D'un bon tiers plus volumineux que le point du sujet, le cœur est situé transversalement, et sa pointe est mousse. Sa surface est sillonnée de vaisseaux très développés. Les parois des artères coronaires sont d'un blanc opalin, ce qui tient aux incrustations calcaires dont elles sont criblées.

Le poids du cœur, non vidé, y compris l'origine des gros vaisseaux, est de	425 gram.
Vidé et lavé, le cœur pèse	415

Le cœur paraît constitué presque en entier par le ventricule gauche, qui est globuleux, arrondi, et pour ainsi dire *dodu*. Le diamètre longitudinal de ce ventricule est d'environ 4 pouces (112 mill.).

La cavité du ventricule droit, qui ne forme qu'une sorte d'appendice du gauche, contiendrait à peine un œuf de pigeon ou une grosse amande. Le maximum d'épaisseur des parois de ce ventricule est de 4 lignes (9 mill.). La cavité de l'oreillette droite, bien qu'elle soit elle-même plutôt diminuée qu'augmentée, est triple de celle du ventricule. L'orifice auriculo-ventriculaire droit est libre, la valvule tricuspide bien conformée, mais épaissie, hypertrophiée, et un peu cartilaginisée à son bord libre. L'orifice de l'artère pulmonaire et ses valvules n'offrent rien de notable.

La cavité du ventricule gauche est tellement rétrécie, qu'elle admet à peine le doigt indicateur. Les parois de ce ventricule ont une épaisseur de 13 lignes (30 mill.) à la base, de 7 à 8 lignes (16 à 18 mill.) en tirant vers la pointe, et de 4 lignes (9 mill.) à celle-ci. Les colonnes charnues en général, et en particulier celles qui sont destinées au mouvement de la valvule mitrale, ont un volume très considéra-

ble, et leur hypertrophie est peut-être proportionnellement plus prononcée que celle des parois.

L'oreillette gauche, dont la cavité est sensiblement rétrécie, offre intérieurement une couleur d'un blanc terne, tirant un peu sur le jaune; ce qui coïncide avec un épaississement de la membrane interne (son épaisseur est de 1/4 de ligne ou 1/2 mill.). Cette membrane s'enlève assez facilement; elle est un peu ridée vers la base de la valvule mitrale. Un large lambeau de cette membrane que j'ai détaché avait l'épaisseur et la consistance de la dure-mère.

La circonférence de l'orifice auriculo-ventriculaire gauche est de 4 pouces (112 mill.); la valvule bicuspide n'est pas notablement déformée, bien qu'un peu ratatinée, épaissie, et fibro-cartilaginisée, surtout à son bord libre; un peu rugueuse, inégale à sa surface, elle crie sous l'instrument qui l'incise.

La membrane interne des ventricules est généralement assez pâle et parsemée de quelques points opalins, occupant surtout les muscles tenseurs de la valvule mitrale. Vers l'origine de l'artère pulmonaire et de l'aorte, la teinte laiteuse ou même nacrée était aussi très prononcée, et l'endocarde s'y détachait aisément sous forme d'une pellicule semblable à une membrane séreuse ordinaire devenue à demi opaque. En examinant sous l'eau, on voyait flotter des lambeaux ou flocons celluleux, là où l'endocarde avait été enlevé.

La cloison interventriculaire, hypertrophiée en quelque sorte aux dépens de la cavité du ventricule droit, où elle faisait saillie, offre un bon pouce (28 mill.) d'épaisseur. La substance musculaire du cœur est d'un rouge assez vermeil et d'une bonne consistance.

La circonférence de l'orifice aortique est de 2 pouces 6 lignes (70 mill.). Cet orifice peut être exactement fermé par les valvules qui le bordent, et qui, sans être déformées, présentent quelques taches jaunes, rudiments d'ossifica-

tions. Des taches semblables et de véritables ossifications se rencontraient dans l'aorte sous-sternale, ainsi que dans les artères coronaires. Dans tout le reste de son étendue, les parois de l'aorte sont incrustées de substance calcaire, cartilagineuse ; plus épaisse qu'à l'état normal, elles se rompent facilement et sont en quelque sorte fragiles.

La veine cave et les autres grosses veines contiennent une assez grande quantité de sang à demi caillé, et sont un peu rougeâtres intérieurement.

De chaque côté de la poitrine, mais surtout à droite, se rencontrent des adhérences cellulo-fibreuses. A la partie postérieure du côté gauche, les adhérences sont infiltrées de sérosité.

Bien que gorgés d'une assez abondante quantité de sang et de sérosité (le gauche surtout), les deux poumons sont encore crépitants et pas trop pesants.

Les bronches sont arrosées de mucosité et de sérosité. Leur membrane interne offre une teinte violette assez foncée, surtout dans le poumon gauche.

3° *Organ. dig. et annex.* — La cavité abdominale contient environ un demi-litre de sérosité citrine, assez claire. La surface des intestins, lavée et comme blanchie par le liquide, est plus pâle qu'à l'état normal, et légèrement opaline. L'estomac, d'un volume médiocre, contient une bonne quantité de bile d'un jaune verdâtre. Sa membrane interne, légèrement pointillée de rouge, est partout d'une bonne consistance, si ce n'est dans le grand cul-de-sac, où elle est un peu molle et amincie. — Les intestins grêles sont petits, contractés. Leur membrane interne est blanche, sans injection, mais un peu colorée par la bile que contient la partie supérieure de cet intestin (1). — Les gros intestins con-

(1) Un examen attentif nous fit découvrir des plaques de Peyer vers la région iléo-cœcale. Nous en avions aussi rencontré chez d'autres sujets très âgés, qui avaient été enlevés par le choléra-morbus. Il n'est donc pas vrai que ces plaques n'existent pas chez les vieillards, comme l'ont avancé quel-

tiennent des matières bien digérées, quoique un peu molles; leur membrane interne est d'une blancheur semblable à celle des intestins grêles.

Le foie est un peu gorgé de sang; il est d'une consistance à peu près normale.

Réflexions. — L'autopsie cadavérique a justifié notre diagnostic présumé d'une hypertrophie avec rétrécissement de la cavité ventriculaire. Est-ce à ce rétrécissement qu'il faut attribuer les congestions séreuses passives qui existaient chez cette malade ? S'il en était ainsi, ce rétrécissement aurait exercé sur la circulation une influence semblable à celle du rétrécissement des orifices mêmes du cœur. Sans vouloir affaiblir ici l'importance de cette cause, il me paraît probable que les altérations de l'aorte n'auront pas été complétement étrangères à la gêne que la circulation du sang a éprouvée dans le cas présent.

OBSERVATION 164e (1).

Femme de 59 ans. — Palpitations, battements forts et tumultueux du cœur, etc. — Hypertrophie concentrique des deux ventricules. — Induration de la membrane interne du ventricule gauche et de la valvule bicuspide, avec rétrécissement de l'orifice auriculo-ventriculaire gauche.

Catherine Moreau, âgée de 50 ans, d'une constitution lymphatique, essuya, dans sa jeunesse, des rhumes nombreux ; à un âge plus avancé, elle éprouva presque constamment une toux sèche et une douleur fixe et profonde vers la partie inférieure gauche du sternum : phénomènes que des chagrins domestiques exaspérèrent trop souvent. Enfin, survint une nouvelle affection catarrhale, pour laquelle la malade entra à l'hôpital Cochin, le 25 mars 1814.

---

ques médecins. Tout récemment nous les avons trouvées en partie ulcérées, en partie cicatrisées, chez une femme d'une cinquantaine d'années, qui avait succombé aux suites d'une *véritable* fièvre dite typhoïde (entérite typhoïde).

(1) Cette observation appartient à Bertin.

Sa face était alors légèrement bouffie, ses yeux saillants, ses lèvres décolorées, la teinte générale de la peau d'un jaune pâle ; il existait une douleur profonde et un sentiment de pesanteur à la région précordiale ; la poitrine résonnait assez bien ; les battements du cœur, irréguliers et tumultueux, n'étaient point en harmonie avec le pouls ; toutefois, cette absence d'harmonie n'était pas constante ; à des palpitations précipitées et sans mesure succédaient des battements forts et fréquents, mais réguliers, et pour ainsi dire d'accord avec ceux du pouls ; celui-ci, assez ordinairement petit et souple, présentait, dans les moments d'exacerbation, de la dureté, de la tension, de la vibrance: mais il ne tardait pas à reprendre son premier caractère ; la difficulté de respirer était extrême, et le plus léger exercice produisait une oppression insupportable ; la position horizontale était impossible ; il se manifestait des syncopes assez fréquentes.

Cet état se maintint sans changement bien marqué jusqu'au 6 avril ; mais, le soir du même jour, l'anxiété, les palpitations et la dyspnée augmentèrent considérablement. Après un repas un peu plus copieux et une promenade un peu plus longue et plus fatigante qu'à l'ordinaire, le visage se colore légèrement ; les yeux sont devenus rouges, assez fortement injectés et larmoyants ; les lèvres deviennent d'une pâleur un peu livide ; un froid insupportable s'empare des extrémités ; un sentiment de strangulation se déclare, et la malade, après quelques efforts de toux, expectore un sang vermeil.

Le 7, on s'aperçoit pour la première fois que les jambes s'infiltrent.

Les jours suivants, l'infiltration fait des progrès, mais les palpitations diminuent de force et de fréquence.

Le 25, l'infiltration envahit les membres supérieurs et la face ; le sommeil est devenu impossible ; les palpitations ont repris leur première intensité, et la malade craint à

chaque instant de périr suffoquée ; le soir du même jour, les crachats sont teints de sang, mais peu abondants ; la respiration est haute et stertoreuse : la malade tombe dans un état comateux, et l'agonie se déclare ; la mort arriva le lendemain 26.

Autopsie cadavérique.

Le cadavre est énormément infiltré : les muscles sont pâles. La poitrine contient une grande quantité de sérosité citrine ; les poumons et la plèvre n'offrent aucune altération ; le péricarde contient près de deux litres d'un liquide absolument semblable à celui contenu dans la poitrine ; le cœur ne présente pas un volume beaucoup plus considérable qu'à l'état sain.

La face supérieure et externe du ventricule droit est chargée d'une graisse molle et diffluente ; l'oreillette droite offre une cavité double de celle qui lui est naturelle, et l'épaisseur de ses parois est presque triplée. L'épaisseur des parois du ventricule droit est plus que doublée, et cette augmentation de nutrition s'est faite aux dépens de la cavité qui est rétrécie. Les parois du ventricule gauche sont aussi beaucoup plus épaisses que dans l'état naturel ; la cavité offre un rétrécissement encore plus considérable que celui du ventricule droit. La membrane qui tapisse cette cavité est dure, rénitente, fibro-cartilagineuse ; la valvule mitrale partage cette affection, et présente même quelques points osseux.

L'oreillette gauche n'a rien de particulier ; les autres viscères sont dans l'état naturel.

Réflexions. — Dans l'observation qui vient d'être rapportée, nous voyons un nouvel exemple d'une hypertrophie des deux ventricules, opérée aux dépens de leur cavité. Le rétrécissement de la cavité du ventricule gauche était plus prononcé que celui du ventricule droit, et nous trouvons un épaississement considérable de la membrane interne du premier de ces ventricules. Cette dernière circonstance est

importante à signaler. En effet, comme je crois l'avoir démontré précédemment, elle atteste l'existence d'une ancienne endocardite ventriculaire ; et l'on conçoit que la fluxion sanguine, l'hypérémie active que suppose le développement de l'hypertrophie, doit, dans le cas qui nous occupe, affecter de préférence les couches musculaires les plus voisines de l'endocardite, c'est-à-dire les couches internes et les colonnes charnues elles-mêmes. Or, cette hypertrophie interne affecte presque nécessairement une marche en quelque sorte centripète, et la capacité du ventricule perd alors en étendue ce que les colonnes charnues ou les couches intérieures de sa substance musculaire gagnent en volume ou en épaisseur.

La forme d'hypertrophie qui existait dans le cas présent peut seule nous expliquer pourquoi le cœur ne *présentait pas un volume beaucoup plus considérable que dans l'état sain.* En effet, ce volume eût été considérablement augmenté si, comme celle de l'oreillette droite, l'hypertrophie des ventricules eût été accompagnée de dilatation.

Malgré l'existence d'une double hypertrophie ventriculaire et partant la force des battements du cœur, la femme qui fait le sujet de cette observation a présenté des congestions séreuses et d'autres phénomènes qui devaient faire soupçonner un obstacle mécanique à la circulation centrale. Cet obstacle existait, en effet, puisque l'orifice auriculo-ventriculaire était rétréci, et que la valvule bicuspide était indurée et déformée au point de ne pouvoir plus remplir ses fonctions de soupape.

Le rétrécissement des deux ventricules était d'ailleurs une nouvelle cause de gêne dans la circulation. L'énorme dilatation de l'oreillette droite était l'effet de l'accumulation du sang derrière l'obstacle qui s'opposait à son libre passage à travers le cœur (cette oreillette était hypertrophiée à un très haut degré).

Ajoutons enfin qu'une autre cause d'obstacle à la circu-

lation et à la respiration se rencontrait dans l'énorme épanchement dont le péricarde était le siége.

DEUXIÈME SECTION.

HISTOIRE GÉNÉRALE DE L'HYPERTROPHIE DU TISSU MUSCULAIRE DU COEUR.

ARTICLE PREMIER.

CARACTÈRES ANATOMIQUES DE L'HYPERTROPHIE DU TISSU MUSCULAIRE DU COEUR (1).

I. Considérée par rapport à l'état dans lequel se trouve la capacité des cavités qu'elle affecte, l'hypertrophie présente trois *formes* bien distinctes, dont la détermination précise appartient à Bertin.

La première *forme* est celle où les cavités du cœur conservent leur capacité naturelle, en même temps que leurs

---

(1) Pour pouvoir apprécier d'une manière un peu exacte les divers degrés de cette hypertrophie, il faut avoir bien présentes à l'esprit les données que nous avons établies dans nos prolégomènes sur le poids et les dimensions du cœur *normal*. Nous rappellerons seulement ici les principales de ces données.

Chez un adulte, d'une taille ordinaire et bien constitué, la moyenne du poids du cœur est de 8 à 9 onc. (250 à 290 gram.); la moyenne de la circonférence de cet organe, à sa base, est de 8 à 9 pouc. (224 à 238 mill.); la moyenne des diamètres longitudinal et transversal est de 3 pouc. 1/2 (98 mill.) (le diamètre transversal l'emporte un peu, en général, sur le longitudinal); la moyenne du diamètre antéro-postérieur est d'environ 2 pouc. (56 mill.).

La moyenne de l'épaisseur des parois du ventricule gauche, à la base, est de	6 à 7 l.=14 à 16 mill.
La moyenne de l'épaisseur des parois du ventricule droit, à la base, est de	2 l. 1/2 = 6
La moyenne de l'épaisseur des parois de l'oreillette gauche est de	1 l. 1/2 = 4
La moyenne de l'épaisseur des parois de l'oreillette droite est de	1 l. = 2

La cavité ventriculaire, terme moyen, peut contenir un œuf de poule (toutefois, la cavité du ventricule droit l'emporte un peu sur celle du gauche).

parois sont plus ou moins épaissies : on la connaît sous le nom d'hypertrophie *simple*.

Dans la seconde *forme*, il y a augmentation de la capacité des cavités dont les parois sont épaissies : on la désigne sous le nom d'hypertrophie *excentrique* ou *anévrismale* (1).

La troisième *forme*, opposée à la précédente, est celle où il existe une diminution notable de la capacité des cavités dont les parois ont augmenté d'épaisseur : elle porte le nom d'hypertrophie *concentrique* ou *centripète* (2).

L'hypertrophie avec dilatation est la plus commune de toutes les formes de l'hypertrophie. Quand la dilatation n'est pas très considérable, la nutrition semble avoir suivi, dans la formation de cette espèce d'hypertrophie, les mêmes lois que dans l'évolution normale du cœur. Dans l'accroissement régulier de cet organe, en effet, il y a simultanément augmentation de sa masse et agrandissement de la capacité des cavités dont les parois prennent plus d'épaisseur.

L'hypertrophie simple n'est pas très commune, surtout dans le ventricule droit. Nous n'avons rapporté qu'un seul cas de cette dernière (obs. 15e), et trois ou quatre de la même forme affectant le ventricule gauche (obs. 143e,

---

(1) Il n'est pas rigoureusement nécessaire, quand les cavités sont très dilatées, que les parois aient augmenté d'épaisseur, pour qu'il y ait réellement *hypertrophie*. Il suffit, en effet, dans ce cas, que les parois aient conservé leur épaisseur normale, pour qu'il existe une hypertrophie plus ou moins considérable, selon l'augmentation de la capacité des cavités. Ainsi, par exemple, le sujet de l'une de nos observations, chez lequel la capacité du ventricule gauche était triple de l'état normal, offrait assurément une hypertrophie considérable de ce ventricule, bien que ses parois n'eussent que 6 lig. (14 mill.) d'épaisseur.

(2) Voyez les planches IV et VIII, où se trouve représentée une hypertrophie *concentrique* du ventricule droit et du ventricule gauche, et comparez-les avec les planches II et V, où l'on a figuré une hypertrophie excentrique du ventricule gauche.

159e, etc.). Aux trois ou quatre cas qui nous sont propres, il faut en ajouter trois autres, dont l'un appartient à Morgagni, l'autre à Corvisart, le troisième à Legallois. Nous n'exagérerons point en disant que, pour vingt cas d'hypertrophie *anévrismale*, c'est à peine si l'on en trouve un d'hypertrophie *simple*.

L'hypertrophie concentrique, centripète, ou avec diminution de la capacité de la cavité dont les parois sont épaissies, n'est pas aussi rare que l'hypertrophie simple, bien qu'elle ait été presque entièrement inconnue avant Bertin.

D'après les observations que nous possédons actuellement, nous serions autorisé à établir que cette forme d'hypertrophie est plus commune dans le ventricule droit que dans le gauche, et qu'elle se développe à un plus haut degré dans le premier que dans le second (1). Mais il est possible que des observations ultérieures ne confirment pas le rapport ou la *loi* que nous venons d'énoncer.

Rappelons quelques exemples propres à fixer les idées sur le degré de la dilatation et du rétrécissement des cavités du cœur, dans les cas extrêmes d'hypertrophie *anévrismale* et d'hypertrophie *concentrique*.

Chez le sujet de l'observation 162e, la cavité du ventricule gauche aurait pu contenir le poing. Chez le sujet de l'observation 106e, la cavité du ventricule droit, très vaste, aurait pu contenir un œuf d'oie, et celle du gauche, plus dilatée encore, le poing d'une femme. Chez le sujet de l'observation 107e, le ventricule droit aurait pu contenir un œuf d'oie. Chez le sujet de l'observation 128e, jeune fille de 7 ans, *l'o-*

(1) Les cas d'hypertrophie concentrique du ventricule droit contenus dans cet ouvrage sont au nombre de 8, tandis que ceux de la même forme d'hypertrophie du ventricule gauche ne sont qu'au nombre de 5. Dans aucun de ces cinq cas, l'épaisseur des parois ne s'est élevée à 16 lig. (37 mill.), comme cela s'est rencontré dans l'observation 126, relative à une hypertrophie concentrique du ventricule droit.

reillette droite était tellement dilatée, qu'elle pouvait contenir un caillot plus gros que le poing d'un adulte.

Chez le sujet de l'observation 109e, la cavité du ventricule droit pouvait à peine contenir le pouce. Chez le sujet de l'observation 126e, la cavité du ventricule droit aurait pu contenir un œuf de pigeon. Chez le sujet de la 127e observation, la cavité du ventricule droit, dit M. Louis, était réduite à très peu de chose, et presque nulle vers sa pointe, dans la hauteur de 2 pouces (56 mill.). Chez le sujet de l'observation 128e, le ventricule droit aurait pu contenir à peine la seconde phalange du pouce.

Chez le sujet de l'observation 153e, les colonnes charnues du ventricule droit, adhérentes entre elles, étaient en même temps tellement épaissies, qu'il n'y avait presque plus de cavité, et que le sang ne pouvait plus que filtrer dans l'espace étroit qu'elles laissaient entre elles.

Chez le sujet de l'observation 148e, le ventricule gauche pouvait à peine contenir le doigt.

II. Le *poids* du cœur, lorsque l'hypertrophie est générale et portée à un très haut degré, peut être triple du poids normal.

Voici d'ailleurs quelques exemples qui feront connaître les principales différences du poids du cœur dans les cas d'hypertrophie bien prononcée (1) :

Chez la femme de l'observ. 60e, le cœur pesait environ	22 onc.	=688 gram.
Chez le sujet de l'observ. 129e, le poids du cœur était de	20 onc.	=625
Chez les sujets des observ. 43e et 63e, de	18 onc.	=560
Chez le sujet de l'observ. 21e, de	17 onc. 1 gros	=535
Chez le sujet de l'observ. 24e, de	17 onc.	=530
Chez le sujet de l'observ. 125e, de	16 onc. 4 gros	=515
Chez les sujets des observ. 23e, 52e et 66e, de	16 onc.	=500
Chez les sujets des obs. 22e, 62e, 64e, et 124e, de	14 à 15 onc.	=440 à 470
Chez les sujets des observ. 53e, 69e et 75e, de	12 à 13 onc.	=360 à 590

(1) Les nos indiqués ci-dessous (pag. 562 et 563) se rapportent aux observations de la 1re édition de ce *Traité*.

L'*épaisseur* des parois du ventricule gauche varie de 7 à 14 lignes (16 à 32 mill.).

L'*épaisseur* des parois du ventricule droit est de 3 à 5 lig. (7 à 11 mill.). Toutefois, dans quelques cas, elle s'est élevée beaucoup plus haut : ainsi, dans l'observation 76e, elle était de 8 à 10 lignes (18 à 22 mill.) ; dans l'observation 77e, d'environ 1 pouce (28 mill.); et de 11 à 16 lignes (26 à 37 mill.), dans l'observation 75e (1).

III. Le *volume* du cœur est augmenté en raison composée de l'hypertrophie de ses parois et de la dilatation de ses cavités.

La circonférence de la base du cœur s'élève souvent à 12 pouces (336 mill.), et quelquefois même au-delà. Chez quelques sujets, le diamètre longitudinal du cœur est de 5 pouces (140 mill.), et le diamètre transversal de 8 pouces (224 mill.) : c'est ce qui avait lieu, par exemple, chez les malades des observations 21e et 132e (2). Chez le sujet de la dernière de ces observations, et chez celui de la 53e, le cœur avait trois fois le volume du poing du sujet, et réuni à une tumeur anévrismale de la crosse de l'aorte, grosse comme la tête d'un fœtus à terme, il remplissait les trois quarts de la cavité thoracique. Chez le sujet de l'observation 77e, jeune fille de 7 ans, le cœur occupait le tiers environ de la moitié antérieure de la poitrine. Chez le sujet de l'observation 81e, femme de 30 ans, le cœur occupait une grande partie du côté gauche de la poitrine.

IV. L'hypertrophie du cœur entraîne des changements notables dans *la forme*, *la situation*, *la direction*, *les rapports de cet organe*. Il est ordinairement placé transversalement ou à peu près dans le côté gauche de la poitrine, et sa pointe,

---

(1) La règle posée par Laënnec, savoir : « que l'épaisseur absolue des parois du ventricule droit n'est, *dans aucun cas*, très considérable, » se trouve donc ici en défaut. D'après l'observation de Laënnec, cette épaisseur ne serait jamais de plus de 4 ou 5 lig. (9 ou 11 mill.).

Voyez les planches II et VII.

ainsi tout-à-fait déviée à gauche, est mousse et comme effacée (1). Le cœur est, en général, arrondi, globuleux, sphéroïde, pour ainsi dire rebondi et dodu. Toutefois, dans les grandes hypertrophies avec dilatation, son diamètre transversal l'emportant beaucoup sur les diamètres vertical et antéro-postérieur, il offre assez exactement, ainsi que l'a indiqué Laënnec, la forme d'une gibecière (2).

Lorsque le cœur hypertrophié occupe, comme nous l'avons dit, le quart, le tiers, et même la moitié de la cavité pectorale, il est évident que ses rapports avec les parties voisines doivent être modifiés. Les poumons sont refoulés de chaque côté; la base du cœur remonte vers la clavicule, et la pointe descend vers les 6e, 7e, et même 8e espaces intercostaux. Dans l'observation 90e, par exemple, la base du cœur répondait au 2e espace intercostal, et la pointe au 8e. (*Voy.* aussi les observ. 28e, 31e 116e, 156e, etc.)

Pour éviter d'inutiles répétitions, nous renvoyons le lecteur aux faits particuliers, et à l'article de nos Prolégomènes consacré à la détermination du poids, du volume et des dimensions du cœur dans l'état d'hypertrophie générale et partielle. On y trouvera de nouveaux détails sur les divers *accidents* que présente l'hypertrophie, selon qu'elle occupe une seule ou plusieurs des cavités du cœur, les parois de ces cavités ou leurs colonnes charnues. Ajoutons seulement ici : « 1° que, dans les cas où l'hypertrophie occupe exclusivement ou du moins principalement le ventricule droit, celui-ci descend plus bas que le gauche, et c'est alors à lui que paraît appartenir la pointe du cœur, tandis qu'à l'état

(1) Ce changement de direction du cœur, et l'effacement de sa pointe, tiennent sans doute, le premier à ce que le cœur, en augmentant de volume, éprouve moins de résistance à se porter du côté vers lequel il est naturellement incliné, que partout ailleurs, et surtout en avant; et le second, à la réaction des parois contre la pointe, qui tend à les presser d'autant plus, que l'hypertrophie est plus considérable.

(2) Voyez la planche VII et l'observation 162e.

normal celle-ci est formée tout entière ou à peu près par le ventricule gauche; 2° que, dans les cas d'hypertrophie considérable de la cloison interventriculaire, celle-ci fait ordinairement saillie du côté du ventricule droit, dont elle envahit en quelque sorte la cavité; 3° que, dans l'hypertrophie simple et anévrismale, l'épaisseur des parois augmente, en général, de la pointe à la base, comme dans l'état normal, tandis que, dans l'hypertrophie concentrique, la même gradation ne se rencontre pas toujours, et que, au contraire, l'épaisseur est assez souvent presque la même partout, ce qui donne alors au cœur cette forme arrondie, globuleuse, sphéroïde, dont nous avons parlé plus haut; 4° que c'est à l'hypertrophie des couches musculaires les plus intérieures et des colonnes charnues, qu'il faut rapporter, en général, la diminution de capacité qui constitue le caractère distinctif de l'hypertrophie concentrique ou centripète; 5° que, dans certains cas, c'est probablement à une hypertrophie des couches musculaires extérieures qu'est due l'augmentation d'épaisseur des parois des cavités sans augmentation ni diminution de la capacité de ces dernières, et que, pour l'hypertrophie anévrismale, l'augmentation de nutrition s'opère selon tous les sens à la fois, comme dans l'accroissement normal du cœur. N'oublions pas cependant que, dans les cas de dilatation très considérable, coïncidant avec le rétrécissement d'un orifice du cœur, cette dilatation tient en grande partie à l'obstacle mécanique opposé au cours du sang. Aussi, dans ce cas, tout étant d'ailleurs égal, est-ce, en général, la cavité située immédiatement derrière l'obstacle qui éprouve le maximum de dilatation.

Je soumets, au reste, celles de ces propositions qui ne sont encore que probables au jugement des observateurs éclairés, bien disposé à profiter du fruit de leurs recherches.

V. Dans l'hypertrophie pure et simple, le tissu musculaire du cœur est assez ordinairement d'un rouge plus rosé,

plus vermeil qu'à l'état normal ; il est en même temps plus ferme, plus résistant.

Il ne faut pas confondre l'épaississement vraiment hypertrophique avec l'épaississement qui a lieu dans certaines maladies où la substance du cœur est ramollie, friable ou indurée. Il n'y a pour ainsi dire qu'une lésion de *quantité* dans l'hypertrophie, tandis qu'il y a lésion de qualité et de *quantité* à la fois dans les cas de ramollissement et d'induration avec épaississement de la substance musculaire du cœur. Dans l'hypertrophie la plus pure, loin d'être altérée, la substance musculaire du cœur est, en quelque sorte, d'une qualité meilleure encore qu'à l'état normal, comme l'indiquent sa fermeté et sa coloration vermeille. Il peut arriver d'ailleurs, et les cas de ce genre ne sont pas extrêmement rares, que la substance musculaire du cœur, d'abord simplement hypertrophiée, éprouve un état de *ramollissement* ou d'*induration*, et cette circonstance est une de celles dont il importe le plus d'être prévenu, si l'on veut éviter de graves méprises, dans la détermination des signes propres à chacun des divers modes morbides auxquels la substance musculaire du cœur est exposée.

VI. L'hypertrophie du tissu musculaire du cœur, outre l'espèce de complication qui vient d'être signalée ci-dessus, se lie à une foule de lésions nouvelles, dont les unes siègent dans le cœur lui-même, dans le sang qui parcourt ses cavités, et dont les autres résident dans des organes plus ou moins éloignés du cœur. Nous ne pouvons les décrire toutes ici, mais nous allons indiquer les principales.

Rien n'est plus commun que de rencontrer, en même temps qu'une hypertrophie du cœur, les diverses lésions organiques consécutives à une endocardite, à une péricardite ou à une endo-péricardite dites chroniques. Telle est même la fréquence de cette sorte d'association morbide, qu'étant donnée une inflammation chronique du tissu séro-fibreux externe et surtout interne du cœur, on peut presque

toujours affirmer l'existence d'une hypertrophie de la substance musculaire de cet organe et réciproquement. Ce n'est point ici un de ces vains rapprochements, de ces aperçus *à priori* ou préconçus que l'on invoque en faveur de quelques faux systèmes, mais bien la rigoureuse et fidèle expression des faits, en un mot une *loi* fondée sur la clinique *exacte*. Rappelons-nous, en effet, que sur 33 cas de péricardite et d'endocardite terminées par induration, épaississement, etc., il n'en est aucun dans lequel on n'ait constaté l'existence d'une hypertrophie du tissu musculaire du cœur. Dans les cas d'hypertrophie que contient la première section de ce chapitre, il en est quelques uns qui, faute de détails suffisants, ne doivent pas faire partie d'un relevé positif. Quant aux autres, ils confirment pleinement le rapport ou la *loi* que nous venons d'exposer.

Je crois donc pouvoir affirmer que l'hypertrophie du tissu musculaire du cœur et les altérations consécutives à une péricardite ou à une endocardite prolongées, chroniques, se rencontrent ordinairement ensemble, et que les exceptions à cette *règle* sont peu nombreuses. Mais, et je me plais à le répéter, je ne suis en ce moment que le simple historien des faits, et je ne les accommode point à une *théorie*; car personne plus que moi n'est convaincu que les *observations particulières ne sont point faites pour les théories, mais que les théories, au contraire, doivent être faites pour et par les observations particulières*. Conformément à ce principe, nous rechercherons plus loin quelle induction on peut tirer des résultats ci-dessus énoncés.

Après les lésions dont nous venons de parler, celles que l'on trouve encore dans le cœur conjointement avec l'hypertrophie de son tissu musculaire étant peu importantes à connaître, nous les passerons presque entièrement ici sous silence.

Ajoutons seulement quelques mots sur l'engorgement sanguin des cavités du cœur, que l'on ne manque presque

jamais de rencontrer dans les grandes hypertrophies anévrismales de cet organe, avec complication d'obstacle à la circulation. On pourra, jusqu'à un certain point, juger de la dilatation du cœur par la quantité de sang contenu dans ses cavités. Cette quantité est quelquefois vraiment énorme, comme le prouvent quelques uns des exemples suivants (nos de la 1re édition de ce *Traité*) :

Chez le sujet de l'observation 77e (jeune fille de 7 ans), le caillot de sang contenu dans l'oreillette droite seulement était plus gros que le poing d'un adulte ; chez le sujet de l'observ. 53e, le cœur contenait 10 onc. 2 gr. (308 gram.) de sang caillé ; chez les sujets des observ. 21e et 63e, 10 onc. (300 gr.); chez le sujet de l'obs. 53e, 9 onc. (270 gr.), etc. La moyenne du poids du sang que contiennent les cavités du cœur, dans les cas ci-dessus spécifiés, est donc de 7 à 8 onc. (210 à 240 gram.).

Quant aux lésions des organes autres que le cœur, elles sont à peu près essentiellement les mêmes que celles dont nous avons parlé au chapitre de l'endocardite, et la plupart tiennent moins à l'hypertrophie proprement dite qu'à ses complications avec d'autres lésions du cœur, parmi lesquelles celles des valvules tiennent le premier rang. Les principales, au reste, sont 1° la dégénérescence cartilagineuse, crétacée, calcaire, du système artériel (1); 2° les congestions séreuses et sanguines des parties extérieures, ainsi que de plusieurs organes intérieurs, et spécialement des poumons, du foie et du cerveau. Nous reviendrons plus loin sur ces diverses lésions, et nous tâcherons de rapporter chacune d'elles à sa véritable cause.

---

(1) Les artères coronaires en particulier offrent souvent la dégénérescence dont il s'agit. Elles m'ont paru, en général, bien plus développées qu'à l'état normal. Chez le sujet de l'observation 143e, l'une de ces artères était incomparablement plus volumineuse que l'autre.

ARTICLE DEUXIÈME.

DES SIGNES DE L'HYPERTROPHIE DU COEUR. — DE L'INFLUENCE DE CETTE HYPERTROPHIE SUR LES HÉMORRHAGIES EN GÉNÉRAL, ET SUR CELLES DU CERVEAU ET DES POUMONS EN PARTICULIER.

§ Ier. Signes de l'hypertrophie du cœur.

I. *Signes de l'hypertrophie du cœur en général.*

Les signes de l'hypertrophie du cœur se distinguent en ceux qui sont fournis par l'exploration de cet organe lui-même, de ses mouvements et de ses bruits, et en ceux qui se tirent de l'exploration des autres organes et de leurs fonctions. Commençons par l'exposition des premiers.

Signes idiopathiques, directs ou immédiats de l'hypertrophie du cœur.

L'augmentation permanente de la force et de l'étendue des battements du cœur, et partant l'augmentation du double bruit normal qui les accompagne, voilà réellement les signes *physiologiques* fondamentaux de l'hypertrophie pure et simple du cœur.

Si nous ajoutons qu'à ces signes se joignent l'augmentation de l'étendue de la matité de la région précordiale, et quelquefois une saillie notable, une voussure manifeste de cette région, nous aurons indiqué tous les signes idiopathiques de l'hypertrophie du cœur. Entrons dans quelques détails sur chacun de ces signes.

1° Dans les cas où l'hypertrophie est très considérable, les mouvements du cœur sont visibles dans une grande étendue du côté gauche de la poitrine et vers le creux de l'estomac, où ils déterminent une secousse, un ébranlement qu'on peut distinguer quelquefois à travers les vêtements et les couvertures des malades. La pointe du cœur, plus déviée à gauche qu'à l'état normal, soulève le 6e, le 7e, et quelquefois même le 8e espace intercostal, tandis que

les mouvements de la base de cet organe répondent au 3e ou même au 2e espace intercostal.

2° Si l'on applique la main sur la région précordiale, elle est frappée, et pour ainsi dire rudement repoussée, par des battements du cœur semblables à des coups de marteau, ou mieux encore à des espèces de coups de poing. Nous avons actuellement sous les yeux un jeune homme de 30 ans, couché au n° 9 de la salle Saint-Jean-de-Dieu, qui nous présente un remarquable exemple de cette espèce de battements. Chez ce sujet, affecté d'une énorme hypertrophie du cœur, en appliquant la main sur le creux de l'estomac, on reçoit un choc, un véritable coup, parfaitement détaché, comme le serait un coup de poing.

Dans certains cas, le cœur frappe la main de toute sa masse, tandis que dans d'autres il ne la repousse que de sa pointe. Par le toucher, on ressent l'ébranlement qui accompagne le choc du cœur, non seulement dans la région précordiale, mais jusqu'à la partie postérieure du côté gauche de la poitrine.

Si, au lieu d'explorer les battements du cœur avec la main, appliquée immédiatement sur la région précordiale, on les explore avec un stéthoscope sur lequel on appuie la main, on distingue, d'une manière encore plus précise peut-être, l'impulsion de ces battements. Enfin, si l'on applique l'oreille sur la région précordiale, la tête est soulevée à chaque contraction ventriculaire, avec une force proportionnelle au degré de l'hypertrophie.

Sauf le cas où ils se transforment en véritables palpitations, ce qui arrive pendant des exercices un peu fatigants, des émotions vives, des imprudences de régime, les battements du cœur ne sont pas plus fréquents qu'à l'état normal; ils sont même quelquefois plus lents, ce qui tient peut-être à ce que la durée de la contraction, qui est en quelque sorte *filée*, est plus prolongée dans les grandes hypertrophies, qu'elle ne l'est à l'état sain. Hors le cas de

complication avec un rétrécissement des orifices, avec une affection nerveuse du cœur, etc., les battements de cet organe dans l'hypertrophie sont réguliers.

3° Les bruits du cœur offrent quelques modifications, selon la forme de l'hypertrophie. L'épaisseur des parois ventriculaires est une condition peu propre à la transmission de ces bruits. Aussi, lorsque l'épaisseur de ces parois est portée à un très haut degré (12 à 15 lignes ou 28 à 37 mill. et plus), et qu'en même temps les cavités des ventricules ont perdu de leur capacité normale, les bruits du cœur sont-ils sourds, obscurs, et comme étouffés. Mais quand l'épaisseur des parois ventriculaires est médiocre, que la cavité ventriculaire n'a pas perdu de son étendue, ou même est dilatée, alors les bruits du cœur sont plus forts, plus sonores, plus clairs; ils se propagent dans une étendue considérable de la poitrine, et souvent jusqu'à la partie postérieure de cette cavité ou même plus loin. En même temps l'oreille, appliquée immédiatement sur la poitrine, fait entendre distinctement, à chaque systole ventriculaire, le tintement métallique dont nous avons longuement parlé ailleurs. (*Voy.* les Prolégomènes.)

Ce n'est que dans des cas exceptionnels que l'on entend un léger bruit de soufflet chez les individus affectés d'hypertrophie pure et simple du cœur, et cela n'arrive guère que pendant les accès de palpitations. En général, l'existence d'un bruit de soufflet constant et bien distinct chez un individu atteint d'une hypertrophie du cœur, est un indice à peu près assuré d'une complication quelconque. (On trouvera dans les Prolégomènes, ainsi que dans les chapitres consacrés à l'endocardite et à la péricardite, les détails nécessaires sur les lésions propres à produire le bruit dont il s'agit.)

4° L'hypertrophie du cœur n'est point accompagnée de douleur dans la région précordiale; mais lorsqu'elle est très considérable, quelques malades disent éprouver dans

cette région, ainsi que vers le creux de l'estomac ou le centre phrénique, un sentiment de gêne et de poids incommode.

5° L'étendue de la matité de la région précordiale est en raison composée de l'hypertrophie et de la dilatation du cœur. Les observations que nous avons rapportées donnent des exemples des principaux degrés que peut offrir cette étendue. Sur le vivant comme sur le cadavre, nous avons déterminé par la percussion médiate, d'une manière tout-à-fait géométrique, le volume du cœur (1).

6° La *voussure* de la région précordiale n'avait point encore été signalée avant nous chez les individus affectés d'hypertrophie du cœur. Elle n'est cependant pas très rare dans les cas où l'hypertrophie est considérable; et nous l'avons constatée, de la manière la plus positive, chez un bon nombre de sujets, non seulement par l'inspection, l'application de la main, mais le plus souvent aussi par la mensuration directe. Cette voussure est accompagnée d'un élargissement plus ou moins marqué des espaces intercostaux de la région qu'elle occupe.

Signes réactionnels et indirects ou médiats de l'hypertrophie du cœur.

1° *Lésions de la circulation artérielle et veineuse.* Le pouls, dans l'hypertrophie simple et anévrismale du cœur, est fort, grand, large, bien détaché, *vibrant*, régulier. Dans l'hypertrophie *concentrique*, le pouls conserve de la roideur et de la vibrance; mais il est peu développé, comme embarrassé ou comprimé. En général, les sujets affectés d'hy-

(1) Il est juste de déclarer que Corvisart, en percutant, suivant la méthode d'Avenbrugger, était parvenu au même résultat : « Souvent j'ai pu, dit ce » profond observateur, déterminer avec exactitude (l'ouverture des cadavres » l'a prouvé) le degré de dilatation du cœur, en le mesurant, pour ainsi dire, » sur l'étendue des parois de la poitrine, où la percussion *faisait entendre un* » *son nul* ou seulement obscur. » (Ouv. cit., pag. 388.)

pertrophie pure et simple du cœur ont le visage animé, l'œil brillant, une tendance aux hémorrhagies dites actives, et une chaleur un peu plus élevée qu'à l'état normal. Il est à peine nécessaire de noter que l'exploration du pouls ne fournit des signes que pour l'hypertrophie du ventricule aortique, et que si l'analogie nous porte à penser que le pouls de l'artère pulmonaire présente les caractères ci-dessus indiqués, dans les cas d'hypertrophie du ventricule droit, l'observation clinique ne nous offre aucun moyen de nous assurer directement du fait.

Les complications de l'hypertrophie du cœur avec les lésions que nous avons précédemment indiquées, modifient tellement le pouls, qu'on ne peut plus alors beaucoup compter sur son exploration pour le diagnostic de l'hypertrophie elle-même.

Dans l'hypertrophie pure et simple du cœur, sans lésion des valvules, sans rétrécissement des orifices ou des cavités du cœur, sans grave lésion *organique* des principaux vaisseaux artériels et veineux, la circulation veineuse s'opère librement, et il ne survient point de congestions passives, soit de sang, soit de sérosité, dans les différents organes et dans les cavités séreuses, ou dans les vacuoles du tissu cellulaire. Cela n'arrive réellement que dans les cas où l'hypertrophie est compliquée avec d'autres lésions propres à opposer un obstacle au cours du sang veineux.

2° *Lésions de la respiration.* En général, dans l'hypertrophie pure et simple du cœur, lorsque cet organe n'a pas acquis un volume très considérable, la respiration n'est pas sensiblement gênée. Mais lorsque le cœur est énorme, qu'il usurpe en quelque sorte le tiers ou le quart de l'espace réservé aux poumons, la respiration devient fréquente, courte, difficile. A la vérité, dans les cas de ce genre, il est rare que ce soit là la seule cause de la dyspnée : le plus ordinairement, en effet, une énorme hypertrophie du cœur est accompagnée d'une autre lésion qui s'oppose au libre

passage du sang à travers le cœur, et détermine ainsi une congestion séro-sanguine dans les poumons.

3° *Lésions de la locomotion, de l'innervation, et de la digestion.* Ces fonctions ne sont pas notablement lésées dans les cas d'hypertrophie pure et simple. Les lésions qu'elles peuvent éprouver, par suite des complications de l'hypertrophie, ne doivent pas nous occuper ici.

Le tableau que nous venons de tracer, en traitant de l'influence qu'exerce l'hypertrophie du cœur sur diverses fonctions, est loin de ressembler exactement à celui présenté par les auteurs. Mais, on peut l'assurer, sans crainte d'être démenti par les faits, les signes de cet ordre n'avaient jamais été soumis au creuset d'une saine analyse, et, sur cette matière, nos devanciers avaient commis de graves méprises. Qu'on ouvre leurs ouvrages, et l'on verra qu'ils donnent pour signes de l'hypertrophie ou de l'anévrisme actif du cœur, l'*injection violette de la face*, *l'engorgement de tous les capillaires veineux en général*, *les hydropisies et les hémorrhagies passives*, *la dyspnée*, *l'étouffement*, etc. C'est pourtant là, me permettra-t-on de le dire, une sorte de contre-sens physiologique. De tels signes dénotent évidemment un obstacle mécanique ou vital à la circulation. Or, comment concilier ces phénomènes d'obstacle à la circulation avec une simple hypertrophie, un anévrisme *actif* du cœur ? En effet, loin d'enrayer le mouvement circulatoire, cet état du cœur constitue, au contraire, une condition propre à imprimer une nouvelle énergie au cours du sang. Peut-on supposer, en bonne et saine physiologie, qu'une véritable et simple hypertrophie du cœur soit capable par elle-même de produire des phénomènes qui nous révèlent un embarras, un affaiblissement des fonctions circulatoires ? Autant vaudrait prétendre alors que les larges épaules du portefaix, les bras robustes du boulanger, les vigoureux mollets du danseur, sont des conditions qui rendront le premier impropre à porter de lourds fardeaux, le second à remuer la pâte, et le

troisième à exécuter les divers mouvements dont se compose son art. Quoi! nous attribuerions à l'*anévrisme actif*, à l'hypertrophie du cœur, des symptômes évidents d'obstacle à la circulation! Comme si nous avions oublié que, dans les cas d'hypertrophie, dégagés d'une complication propre à entraver le cours du sang, les sujets ont le pouls large, vigoureux et vibrant comme les mouvements de leur cœur; que leur face est d'un rouge vif et non violacé; que la température de leur peau est plutôt augmentée que diminuée, qu'ils sont prédisposés aux hémorrhagies actives et non aux congestions sanguines ou séreuses passives!

Mais, répondra-t-on, d'où proviennent donc les signes d'obstacle à la circulation, tels qu'on les rencontre si souvent chez les individus atteints d'hypertrophie du cœur? De quelques unes des nombreuses complications qui peuvent accompagner cette hypertrophie, et spécialement d'une grave lésion des valvules, d'un rétrécissement des orifices du cœur, de profondes altérations dans l'aorte ou les grosses veines, de la formation d'abondantes concrétions sanguines, etc. (1)? C'est pour n'avoir point tenu compte de tous les éléments morbides qui se rencontrent dans les cas d'hypertrophie, pour n'avoir pas apprécié chacun d'eux à sa juste valeur, que les auteurs sont tombés dans l'erreur que nous relevons ici: *Cavendum est*, dit très bien Michelotti, *ubi plura simul vitia deprehendantur, ne sine certâ ratione, unum aliquod, potissimum, pro morbi causâ proponatur.*

---

(1) L'hypertrophie concentrique peut, quand elle est poussée très loin, équivaloir à un obstacle à la circulation de ce dernier genre. Mais il est évident que dans cette forme de l'hypertrophie, qui constitue aussi un cas compliqué, c'est au rétrécissement de la cavité, et non à l'hypertrophie des parois, qu'il faut attribuer les phénomènes d'obstacle à la circulation.

II. *Signes propres à l'hypertrophie de chacune des cavités du cœur en particulier.*

Les signes que nous venons d'exposer s'appliquent spécialement à l'hypertrophie des ventricules. Nous ne pensons pas qu'il soit possible, dans l'état actuel de la science, de déterminer d'une manière bien précise les signes propres à l'hypertrophie des oreillettes en général et à l'hypertrophie de chacune d'elles en particulier. Mais comme elle accompagne presque constamment les grandes hypertrophies des ventricules, le diagnostic de celle-ci entraîne en quelque sorte celui de l'hypertrophie des oreillettes.

Nous n'avons point, il faut l'avouer, dit Corvisart, *de signes très certains qui caractérisent bien particulièrement l'affection de l'une plutôt que de l'autre des quatre cavités du cœur.* Cette assertion, fort juste sous un rapport, ne l'est pas sous tous les autres. En effet, il est des signes qui caractérisent avec certitude l'hypertrophie des ventricules.

1° *Diagnostic de l'hypertrophie du ventricule gauche.* On reconnaîtra cette hypertrophie aux signes suivants : Les battements dont nous avons décrit plus haut les caractères, se font principalement sentir dans la région des cartilages des 5e, 6e, 7e, ou même 8e côtes ; c'est là que se trouvent à leur maximum d'intensité, la matité et la voussure ou la saillie précédemment indiquées. En même temps, le pouls est fort, tendu, vibrant, le visage vermeil ; les yeux sont animés ; il se manifeste, à des intervalles plus ou moins éloignés, des bouffées de chaleur vers la tête, des étourdissements, des saignements de nez, etc.

2° *Diagnostic de l'hypertrophie du ventricule droit.* Les battements du cœur, les palpitations, se font sentir particulièrement sous la partie inférieure du sternum (voy. l'observ. 151e) ; c'est là surtout que se trouve la matité, et, à moins que cette hypertrophie ne soit compliquée de celle du ventricule gauche, ce qui est à la vérité très commun,

le pouls ne présente pas la force et la vibrance dont nous avons parlé plus haut. Les malades sont sujets à des congestions sanguines *actives* des poumons, et quelques uns expectorent même, de temps en temps, une certaine quantité d'un sang pur et vermeil (nous insisterons tout-à-l'heure sur cet accident). On a répété après Lancisi, que le battement, la *fluctuation* des veines jugulaires, ou même leur simple dilatation, étaient un signe d'anévrisme, soit *actif*, soit passif, du ventricule et de l'oreillette du côté droit. Nous avons déjà parlé de ce phénomène en traitant des lésions des valvules et des orifices du cœur, et nous y reviendrons, quand nous étudierons la dilatation de cet organe. Qu'il nous suffise de noter ici en passant que le *pouls veineux* n'est pas une condition nécessaire de l'hypertrophie du ventricule droit, et que s'il existe fréquemment avec elle, c'est qu'alors l'orifice auriculo-ventriculaire n'est pas exactement fermé pendant la systole, soit en raison de son extrême dilatation, soit en raison d'une lésion quelconque qui entraîne l'*insuffisance* de la valvule tricuspide, défaut d'occlusion qui permet à une certaine quantité de sang de refluer du côté de l'oreillette droite et des veines qui s'y dégorgent.

Étant donnés les signes généraux de chacune des formes de l'hypertrophie des ventricules, et les signes spéciaux de l'hypertrophie de chacun de ces ventricules, il est évident que l'on connaît par là ceux qui caractérisent les combinaisons possibles de ces diverses formes d'hypertrophie entre elles. Passons donc à un autre sujet.

§ II. De l'influence de l'hypertrophie des ventricules du cœur sur les hémorrhagies en général, et sur celles du cerveau et des poumons en particulier.

Nous avons déjà effleuré cette question en exposant les signes fournis par l'exploration de la circulation, chez les individus atteints d'une hypertrophie des ventricules du cœur. Mais la matière nous a paru assez importante pour exiger un paragraphe à part.

1° *De l'influence de l'hypertrophie du ventricule gauche du cœur sur les hémorrhagies en général, et sur celle du cerveau en particulier.*

De la connaissance de l'influence qu'exerce normalement le ventricule gauche sur la circulation de toutes les artères en général, on pourrait en induire, *à priori*, qu'un des effets dynamiques de l'hypertrophie de ce ventricule sera une prédisposition aux hémorrhagies dites *actives* et aux hémorrhagies par rupture, surtout dans les parties qui opposent le moins de résistance à l'effort du sang, parmi lesquelles il faut placer certaines membranes muqueuses, la pulpe cérébrale, etc. L'expérience et l'observation sont ici conformes aux inductions de la logique physiologique.

Legallois me paraît être le premier des médecins modernes qui, dans l'observation que nous avons rapportée ailleurs (obs. 159e), ait entrevu et indiqué l'influence d'une hypertrophie considérable du ventricule gauche sur l'apoplexie sanguine ou hémorrhagie cérébrale. Plus tard, M. le professeur Richerand insista d'une manière plus explicite sur cette question de physiologie pathologique, et après avoir rappelé que trois illustres médecins, Malpighi, Cabanis et Ramazzini, enlevés à la science par des attaques d'apoplexie foudroyante, étaient affectés d'une hypertrophie du ventricule aortique, il posa en principe que cette affection était une prédisposition plus prochaine à l'apoplexie que la *constitution dite apoplectique* (1). Depuis, un grand nombre d'auteurs, et M. le docteur Bricheteau en particulier, ont soutenu la même thèse (2).

---

(1) Corvisart *n'ose pas assurer avoir observé un seul cas dans lequel l'apoplexie ait été l'effet évident d'une maladie du cœur;* mais il pense que les *faits rapportés par Morgagni, Laurent, Lieutaud, Testa et d'autres encore, suffisent pour établir qu'une affection du cœur* (il ne dit pas laquelle) *peut devenir la cause déterminante de l'apoplexie.* (Ouv. cit., pag. 192.)

(2) Les premières recherches de M. Bricheteau sur cette matière ont été

Si l'hypertrophie du ventricule gauche exerce réellement une influence notable sur le développement de certaines hémorrhagies du cerveau, on conçoit qu'elle peut aussi, mais d'une manière bien moins directe et moins prochaine, constituer une prédisposition plus ou moins marquée aux congestions inflammatoires du même organe, et partant à l'espèce de ramollissement qui est quelquefois la conséquence de ces congestions.

Dans ces derniers temps, notre honorable confrère et ami, M. le docteur Rochoux, a nié formellement l'influence qu'on avait attribuée à l'hypertrophie du ventricule gauche sur la production de l'hémorrhagie cérébrale. Je crois que M. Rochoux a été conduit à cette opinion par la doctrine qu'il s'est formée sur le mode de génération de cette hémorrhagie, qu'il considère, contre le sentiment de tous les autres observateurs, comme étant toujours précédée d'un ramollissement particulier de la substance cérébrale (ramollissement *hémorrhagipare*). En effet, on ne voit pas un rapport aussi direct entre une hypertrophie du cœur et l'espèce de ramollissement non inflammatoire dont il s'agit, qu'entre la même hypertrophie et une hémorrhagie cérébrale, soit par rupture, soit par exhalation sanguine. Au reste, ce n'est que par des observations qu'on peut résoudre d'une manière satisfaisante le problème qui nous occupe.

Avant de résumer celles qui sont contenues dans cet ouvrage, je signalerai une circonstance jusqu'ici négligée par les observateurs, savoir, la fréquence de la dégénérescence crétacée, et partant de la *fragilité* des artères cérébrales chez les sujets qui succombent à une hémorrhagie cérébrale, qui sont atteints d'une hypertrophie du ventricule gauche du cœur. On conçoit facilement combien une telle altéra-

---

publiées dans le *Journal complémentaire du Dictionnaire des sciences médicales*. Plus récemment, ce savant observateur s'est occupé du même sujet dans un ouvrage qui a pour titre : *Clinique de l'hôpital Necker*.

tion du système artériel du cerveau est favorable à sa rupture, et partant à la production d'une hémorrhagie. Sans doute cette altération n'est pas constante; sans doute aussi il est des hémorrhagies cérébrales chez des individus qui ne sont point affectés d'hypertrophie du ventricule gauche ; mais ce serait, à mon avis, fermer les yeux à la double évidence des faits et du raisonnement, que de refuser à cette affection, ainsi qu'à l'altération crétacée, existant chacune isolément, et surtout existant l'une et l'autre à la fois, une place parmi les causes prédisposantes ou même déterminantes de l'hémorrhagie cérébrale.

Venons maintenant à nos propres observations.

Or, sur 54 cas d'hypertrophie du cœur rapportés dans ce chapitre et dans le premier et le second chapitres du premier livre (1re édition de ce *Traité*), il en est 11, c'est-à-dire un peu plus d'un cinquième, dans lesquels on a observé une hémorrhagie ou un ramollissement du cerveau (1). Les cas de ramollissement sont au nombre de cinq (obs. 75e, 116e, 118e, 126e et 127e) et ceux d'hémorrhagie au nombre de six (obs. 21e, 63e, 113e, 125e, 128 et 129e). Parmi les sujets des onze cas dont il s'agit, il se trouve cinq hommes et six femmes; et, circonstance assez singulière, c'est que les cinq cas de ramollissement ont été observés chez des femmes (une seulement a éprouvé une hémorrhagie cérébrale). De ces onze sujets, un était âgé de 25 ans, un de 32, un de 40, un de 49, un de 53, un de 56, un de 57, un de 60, deux de 65 et un de 79.

L'état des artères cérébrales n'est indiqué que dans sept cas. Dans quatre de ces sept cas, elles étaient ossifiées, crétacées. Dans deux cas elles étaient saines, et dans un autre leurs parois étaient seulement un peu blanches et

(1) Il est bon de noter que parmi ces 54 cas il s'en trouve un certain nombre dans lesquels l'hypertrophie n'affectait pas, ou n'affectait que légèrement le ventricule gauche, ce qui rend plus forte encore la proportion que nous signalons ici.

épaissies. Parmi les quatre cas où l'état des artères cérébrales n'est pas indiqué, il en est un où l'on a noté une ossification des artères carotides : il est par conséquent assez probable que la même lésion existait dans les artères cérébrales.

Dans six de ces cas, il existait une hypertrophie *anévrismale* ou avec dilatation de la cavité du ventricule gauche; dans trois, une hypertrophie *concentrique* ou avec rétrécissement de la cavité, et dans deux, une hypertrophie *simple* ou avec état normal de la cavité.

2° *De l'influence de l'hypertrophie du ventricule droit du cœur sur l'hémorrhagie ou apoplexie pulmonaire.*

Je ne possède, pour ma part, que cinq ou six observations de véritable apoplexie ou hémorrhagie pulmonaire chez des individus atteints d'une hypertrophie du ventricule droit. Dans deux cas, l'hypertrophie du ventricule droit coïncidait avec celle du ventricule gauche et des oreillettes; dans un cas (observ. 151e), elle existait sans hypertrophie marquée du ventricule gauche. Ces cas ne me paraissent pas assez nombreux pour pouvoir démontrer incontestablement l'influence du ventricule droit sur la production des hémorrhagies du parenchyme même des poumons et de la membrane muqueuse des voies respiratoires. Cependant ils doivent être pris en sérieuse considération, et tout porte à conjecturer que d'autres viendront les confirmer.

Je crois devoir rappeler ici ce que j'ai dit à ce sujet dans un Mémoire sur l'hypertrophie du cœur, publié en 1824, dans les *Archives générales de médecine*, et, un peu plus tard, dans le *Traité des maladies du cœur*, dont Bertin m'avait confié la rédaction : « Avoir démontré l'influence de » l'hypertrophie du ventricule gauche sur le cerveau, c'est » avoir prouvé celle de l'hypertrophie du ventricule droit » sur le poumon; car, de même que l'encéphale reçoit di- » rectement le choc du flot de sang que le ventricule gauche

» lance dans l'aorte, ainsi le poumon reçoit immédiate-
» ment l'impulsion communiquée à la colonne de sang que
» le ventricule droit projette dans le tronc pulmonaire. Par
» conséquent, lorsque les parois de ce ventricule ont aug-
» menté d'épaisseur et d'énergie, elles impriment à la circu-
» lation pulmonaire une activité proportionnelle à leur
» hypertrophie, surmontent parfois la résistance des vais-
» seaux; et de là des hémorrhagies, des *apoplexies pulmo-*
» *naires*, qui s'opèrent ainsi par le même mécanisme que
» l'*apoplexie* proprement dite, c'est-à-dire l'hémorrhagie
» cérébrale, dans les cas d'hypertrophie du ventricule aor-
» tique... Il ne faut pas confondre ces espèces d'hémorrha-
» gies *actives, ces coups de sang* du poumon, avec les conges-
» tions sanguines *passives* qui sont le résultat d'un grand
» obstacle mécanique à la circulation veineuse. »

J'ajouterai à ce que j'ai écrit alors qu'on retrouve rarement dans l'artère pulmonaire cette altération crétacée, osseuse ou calcaire, qui, comme nous l'avons vu, se rencontre si fréquemment dans l'aorte et les artères cérébrales. Or, nous avons montré que cette altération était une cause prédisposante à l'hémorrhagie cérébrale, et qu'elle secondait singulièrement l'action de l'hypertrophie. Serait-ce à l'absence de cette cause adjuvante qu'il faudrait attribuer, du moins en partie, la rareté des hémorrhagies pulmonaires dans les cas d'hypertrophie du ventricule droit?

ARTICLE TROISIEME.

DES CAUSES, DU MODE DE DÉVELOPPEMENT ET DE LA MARCHE DE L'HYPERTROPHIE DU COEUR.

L'étiologie de l'hypertrophie du cœur laisse beaucoup à désirer dans les auteurs qui s'en sont occupés. Ceux qui sont postérieurs à Corvisart n'ont guère fait autre chose que répéter ce qui avait été énoncé par cet illustre praticien, à

l'article du mode de développement de l'*anévrisme actif du cœur*. « Le cœur, ainsi que tous les autres muscles du corps » humain, écrit Corvisart, est susceptible de prendre un » accroissement plus marqué, une consistance plus solide, » une force plus considérable par la continuité, et surtout » par l'énergie plus grande de son action. N'observe-t-on pas, » en effet, tous les jours un développement extraordinaire » de tous les muscles du corps chez les portefaix, de ceux » des bras chez les forgerons, les boulangers, etc. ? L'exer- » cice pour les muscles extérieurs, l'exercice et l'irritation » pour le cœur, sont les causes principales qui font de ces » organes un centre de nutrition plus actif, et y fixent une » quantité plus grande de substance nutritive. »

Passant ensuite aux causes déterminantes de cet *exercice* forcé, de cette *irritation* du cœur, Corvisart considère comme telles : l'étroitesse des artères *ou le défaut de rapport entre le calibre des vaisseaux et la quantité de sang que le cœur doit y faire passer; tous les obstacles opposés au cours du sang soit par un vice d'organisation, soit par un état pathologique quelconque, soit par l'influence des affections morales sur l'action du cœur, soit par les actes du cops, peut-être aussi la qualité plus ou moins stimulante du sang, qui, à égale quantité, doit augmenter ou diminuer la force de l'organe.* (*Ouv. cit.*, pag. 69-70.)

Fidèle à la doctrine de Corvisart, nous avions, dans nos premiers travaux, attaché une importance un peu exagérée à l'influence des obstacles à la circulation aortique ou pulmonaire sur le développement de l'hypertrophie du cœur en général et de celles de ses ventricules en particulier (1). La collection d'une masse imposante de nouveaux faits, observés et analysés avec une grande attention, le rapprochement de ces faits de ceux relatifs à l'hypertrophie des

(1) Les obstacles dont il s'agit sont une cause directe et prochaine de dilatation du cœur ; aussi, lorsqu'ils sont très puissants, donnent-ils à l'hypertrophie qui peut coïncider avec eux, la forme *anévrismale* ou *excentrique*.

organes autres que le cœur, nous ont fourni quelques nouvelles lumières sur les conditions qui président au développement de l'hypertrophie du cœur.

Nous avons vu que Corvisart, Dupuytren, Marandel, M. Cruveilhier, etc., rattachaient au genre *irritation* l'acte morbide sous l'influence duquel s'opère l'hypertrophie en général et celle du cœur en particulier. Pour distinguer ce mode d'irritation de tous les autres, nous lui conserverons, si l'on veut, le nom d'*irritation nutritive*, qui lui a été assigné par Dupuytren (1). Tous les auteurs étant d'accord sur ce point, il ne reste plus qu'à déterminer les causes directes ou indirectes de l'irritation nutritive du cœur.

Les causes directes, comme l'avait très bien remarqué Corvisart, sont principalement les exercices fatigants, les professions qui exigent de grands efforts, les affections morales qui excitent de vives palpitations, un régime stimulant, etc. Sous ce point de vue, il en est du cœur comme de tous les autres organes en général, qui tous s'hypertrophient sous l'influence d'un exercice trop actif, auquel ils sont habituellement soumis.

Dans le Mémoire que j'ai publié en 1824 sur l'hypertrophie du cœur, j'ai admis pour celle du ventricule droit une cause particulière, qu'il n'est peut-être pas inutile de rappeler ici. Cette cause consisterait dans le passage d'une certaine quantité de sang artériel au sein des cavités droites du cœur, par suite d'une perforation congénitale ou accidentelle de la cloison inter-auriculaire ou inter-ventriculaire. J'avoue que cette cause d'*irritation* ou d'*excitation* peut paraître un peu hypothétique. Il est néanmoins des considérations assez puissantes qui militent en faveur de notre opinion. En effet, chez les sujets des observations 126e, 127e, 128e, 129e, qui

(1) Nous répétons à ceux qu'offusque le mot *ir tion*, depuis qu'il est devenu pour ainsi le symbole d'une grande révolu. n médicale, que, pour nous, l'expression d'*irritation nutritive* est exactement synonyme d'*augmentation de nutrition*.

tous étaient affectés d'une hypertrophie du ventricule droit, il existait une communication entre les cavités droites et les cavités gauches du cœur, et partant la possibilité du passage d'une certaine quantité du sang de ces dernières dans les premières. D'un autre côté, ne sait-on pas aujourd'hui que, dans le cas de passage du sang d'une artère dans une veine, comme il arrive chez les sujets atteints de ce qu'on appelle en chirurgie un *anévrisme variqueux*, la veine s'épaissit, *s'hypertrophie*, *s'artérialise*, pour ainsi dire? N'est-ce pas jusqu'à un certain point un phénomène du même genre qui s'opère lorsque le ventricule *veineux* s'hypertrophie dans le cas indiqué plus haut? Il *s'artérialise*, si l'on ose ainsi parler, comme la veine qui communique avec une artère. Et je me sers d'autant plus volontiers de cette comparaison, que, pour expliquer l'hypertrophie du ventricule pulmonaire ou *veineux*, quelques auteurs, Corvisart entre autres, avaient cru devoir imaginer une *prédisposition organique native*, une *transposition* des ventricules. Dans l'observation 129e, Morgagni, à qui elle appartient, dit aussi très expressément : *Ventriculus sinister formâ erat quâ solet dexter, et dexter vicissim quâ sinister; et quanquam hoc latior, parietibus tamen crassioribus.* Ce passage de Morgagni justifie en quelque sorte doublement notre comparaison.

Quoi qu'il en soit, en admettant que la cause dont nous venons de nous occuper exerce réellement quelque influence sur le développement de certaines hypertrophies du ventricule droit, il importe de renfermer cette influence dans de justes limites, et de ne pas négliger les autres causes qui pourraient agir de concert avec elle dans les cas où son intervention peut être légitimement admise.

Mais ce n'est pas toujours d'une manière aussi directe que s'hypertrophient les divers organes en général, et le cœur en particulier; et c'est ici que nous avons à présenter aux lecteurs quelques aperçus nouveaux sur lesquels nous appelons toute leur attention.

Tous les bons observateurs savent aujourd'hui combien il est fréquent de rencontrer un épaississement hypertrophique dans une foule d'organes qui ont été le siége d'une longue congestion inflammatoire, soit que cette congestion ait été chronique de prime abord, soit qu'après avoir affecté le mode aigu, elle ait fini par revêtir le mode chronique. Et ce qu'il y a de bien remarquable, c'est que, dans les cas dont il s'agit, l'hypertrophie pure occupe les tissus voisins de celui où régnait l'inflammation plutôt que ce dernier lui-même (celui-ci s'épaissit bien, il est vrai, mais il est rare qu'il n'éprouve pas, en même temps qu'il s'épaissit, une altération de texture, une *dégénérescence*, un ramollissement ou une induration, par exemple). C'est ainsi que le tissu cellulaire, que les ganglions lymphatiques, etc., s'hypertrophient à la suite d'ulcérations chroniques de la peau et de certaines membranes muqueuses; c'est ainsi que les tissus fibreux des articulations, que les extrémités articulaires des os elles-mêmes s'hypertrophient à la suite d'une inflammation chronique des synoviales articulaires; et pour passer à des faits qui se rallient plus prochainement encore à l'hypertrophie du tissu musculaire du cœur, c'est ainsi que la couche musculaire de l'estomac, de l'intestin et de la vessie s'hypertrophie très fréquemment à la suite des phlegmasies dites chroniques de la membrane interne de ces viscères creux.

Il suffisait de généraliser ces rapprochements, dont personne ne contestera la rigoureuse exactitude, pour établir *à priori* que l'hypertrophie du tissu musculaire du cœur doit se rencontrer fréquemment à la suite des inflammations prolongées ou chroniques des membranes externe et surtout interne de cet organe. Toutefois, ce n'est point ainsi que j'ai procédé pour mon compte, et ce n'est réellement qu'*à posteriori*, par voie d'observation directe, et non par voie d'*induction et de généralisation*, que je suis parvenu à établir que l'hypertrophie du tissu musculaire du cœur est souvent

consécutive à la péricardite et surtout à l'endocardite *chroniques*. Après avoir constaté que, sur les 33 cas bien décrits d'endocardite et de péricardite chroniques rapportés dans les deux premiers chapitres de cet ouvrage (1re édition), il n'en était aucun où l'hypertrophie du tissu musculaire du cœur manquât, c'eût été réellement nier l'évidence que de ne pas reconnaître quelque rapport entre cette dernière maladie et les deux premières (1). C'est alors seulement que, rappelant dans mon esprit les faits d'hypertrophie des organes autres que le cœur, et considérant les connexions qui existaient entre elle et les phlegmasies dites chroniques de ces organes, je fus frappé de la similitude qui, sous le rapport que nous étudions, se trouvait entre l'hypertrophie du cœur et celle de tous les autres organes en général.

Ainsi donc, le mode de développement de l'hypertrophie musculaire du cœur, tel que nous venons de le signaler, n'est point un phénomène isolé, mais bien la confirmation nouvelle d'une véritable *loi* que des faits déjà connus avaient démontrée.

Si c'en était ici le lieu, et si l'espace nous le permettait, nous montrerions de nouveaux points de contact entre l'hypertrophie du cœur et celle d'autres organes creux. Nous ferions voir que, pour les autres organes comme pour le cœur, l'hypertrophie coïncide souvent avec un rétrécissement de leurs orifices (c'est ce qui arrive particulièrement dans beaucoup de cas d'hypertrophie des fibres charnues de l'estomac, des intestins et de la vessie); que cette hypertrophie des organes autres que le cœur est souvent accompagnée de la dilatation, et quelquefois du rétrécissement de leur cavité ; qu'elle est générale ou partielle, et que , par exemple , il y a une grande analogie entre l'hypertrophie des colonnes

(1) A ces 33 cas d'hypertrophie du cœur, il faut ajouter les 21 que contient le présent chapitre, et qui, pour la plupart, confirment le *rapport* ci-dessus énoncé.

charnues de la vessie (vessies à colonnes) et l'hypertrophie des colonnes musculaires des cavités du cœur, etc.

Cela étant posé, nous devons placer maintenant parmi les causes *indirectes* de l'hypertrophie du tissu musculaire du cœur, toutes celles qui peuvent donner lieu à une péricardite ou à une endocardite, avec cette condition formelle toutefois, savoir, que ces dernières maladies ne sont, en général, suivies de la première qu'autant qu'elles se prolongent et qu'elles affectent, comme on dit, le mode ou la forme chronique.

Il nous semble qu'on pourrait donner le nom d'*hypertrophie consécutive* à celle qui se développe dans les cas dont il vient d'être actuellement question, et le nom d'*hypertrophie primitive* à celle qui s'opère sous l'influence des causes directes que nous avons indiquées plus haut. Et nous ajouterons que la première est bien plus commune que la seconde.

D'après ce qui précède, on présume facilement quelle doit être la marche de l'hypertrophie du tissu musculaire du cœur. Règle générale : d'après la plupart des faits nombreux contenus dans cet ouvrage et dans les autres monographies sur les maladies du cœur, l'hypertrophie du tissu musculaire de cet organe ne s'opèrerait que d'une manière lente et graduée. De tous les cas particuliers que nous avons rapportés, quatre ou cinq seulement semblent faire exception à cette règle. Chez deux sujets de ces observations, l'un âgé de 40 ans, l'autre de 22 ans, une hypertrophie considérable du cœur paraît s'être développée dans l'espace de trois semaines à un mois. Ces exemples d'hypertrophie *aiguë* du cœur méritent toute l'attention des observateurs. Nous n'avons pas, il est vrai, la certitude *absolue*, malgré l'assertion du premier des malades, dont nous avons recueilli nous-même l'observation, que sa maladie ne datât, en effet, que de trois semaines. Quant au second sujet, que nous n'avons point observé, et qui n'était âgé que de

22 ans, nous ferons remarquer que la maladie du cœur à laquelle il succomba coïncidait avec un rhumatisme articulaire aigu (cet ouvrage fourmille réellement d'exemples de cette coïncidence). Or, il serait rigoureusement possible, objectera-t-on, qu'on eût pris pour une hypertrophie proprement dite du cœur une sorte de tuméfaction ou de turgescence inflammatoire de cet organe. C'est bien là néanmoins une *hypertrophie* du cœur; mais en appliquant ce mot à l'état dont il s'agit, je conviens qu'on le détourne un peu de la signification qu'on lui avait jusqu'ici reconnue. Laissons là pour le moment cette question, sur laquelle nous recueillons depuis quelque temps de nouveaux faits.

ARTICLE QUATRIÈME.

TRAITEMENT DE L'HYPERTROPHIE DU COEUR.

Considérée en elle-même et indépendamment des autres maladies du cœur avec lesquelles elle peut être combinée, l'hypertrophie du tissu musculaire de cet organe doit être combattue par l'usage bien entendu des émissions sanguines et des sédatifs, secondés par le repos et par un régime alimentaire d'autant plus sévère que la maladie est plus prononcée.

La fameuse méthode de Valsalva et d'Albertini ne trouve sa rigoureuse et stricte application que dans les cas où l'hypertrophie est réellement énorme. Et même dans ces cas extrêmes, on rencontrera peu de malades doués d'une assez grande patience et d'une résignation assez stoïque pour se soumettre sans réserve à une pareille méthode.

Dans une maladie qui ne peut céder que lentement et graduellement aux moyens qui lui sont opposés, il est bien difficile de formuler exactement le nombre des émissions sanguines que l'on devra pratiquer, en se conformant pour la quantité de sang à retirer chaque fois, aux circonstances

d'âge, de force, de tempérament, etc. Chez un adulte, de force moyenne, affecté d'une hypertrophie du cœur d'étendue également moyenne, 3 ou 4 saignées du bras, de 3 à 4 palettes, pourront être pratiquées dans le cours du traitement, et l'on y joindra 1 ou 2 applications de ventouses scarifiées sur la région précordiale, à la dose de 2 à 3 palettes chacune. Le mode d'action des émissions sanguines, dans la maladie qui nous occupe, est si simple, que nous pouvons nous dispenser de l'expliquer.

De tous les sédatifs auxquels on puisse recourir, le plus efficace, le plus direct, c'est incontestablement la digitale : ce médicament, comme je l'ai déjà dit, est le véritable opium du cœur. Je n'insisterai point ici sur ses différents modes d'application; j'ajouterai seulement que je l'ai employé avec beaucoup d'avantage par la méthode endermique. Je fais ordinairement appliquer un vésicatoire sur la région précordiale, et chaque jour on recouvre sa surface de poudre de digitale, à la dose graduée de 6 à 12 grains (3 à 6 décigr.). On diminue ainsi, comme par enchantement, le nombre et la force des battements du cœur, et ce ralentissement des battements du cœur constitue pour cet organe un véritable repos, une sorte de diète, dont on comprend facilement tous les avantages. Car s'il est vrai qu'un exercice immodéré du cœur soit une des causes les plus prochaines de son hypertrophie, un des corollaires de cette proposition, c'est que la diminution d'action de cet organe constitue une condition éminemment favorable à la *résolution* de la maladie que nous venons de nommer. Par les émissions sanguines, on enlève au cœur une portion de son stimulus naturel et de l'*aliment* indispensable à sa nutrition; par la digitale on engourdit, on assoupit en quelque sorte le principe dynamique ou nerveux de l'action du même organe (1).

---

(1) Je me suis assuré un si grand nombre de fois de l'action sédative de la

Le repos de l'esprit et du corps, un régime doux et ténu, quelques tisanes rafraîchissantes, calmantes, telles que la solution de sirop d'orgeat, l'infusion de fleurs de tilleul et de feuilles d'oranger, sont autant de moyens qu'il ne faut pas négliger, et sans le concours desquels (je parle surtout du repos et du régime alimentaire) on n'obtiendrait pas des émissions sanguines et des sédatifs tout le succès qu'on a droit d'en attendre.

On a vanté dans ces derniers temps l'administration de l'iode dans les cas d'hypertrophie du cœur. Je n'ai employé que chez un ou deux malades, et sans résultat avantageux, cet anti-hypertrophique, si puissant contre une foule

---

digitale, que j'ai peine à comprendre comment un observateur tel que Laënnec a pu la mettre sérieusement en doute. « J'avoue, dit-il, que l'ac- » tion de la digitale NE M'A JAMAIS PARU BIEN ÉVIDENTE, et surtout constante, » même lorsque la dose était au point de produire des vomissements et des » vertiges. J'ai remarqué seulement, avec plusieurs praticiens qui se sont » occupés des propriétés de la digitale, que, dans les premiers jours de son » administration, elle accélère SOUVENT les battements du cœur, et que par » la suite elle SEMBLE QUELQUEFOIS les ralentir. » (Ouv. cit., t. II, pag. 735.)

En vérité, je ne sais de quelle digitale Laënnec a pu se servir pour observer les effets ci-dessus indiqués. Ce que l'expérience la plus exacte me permet d'affirmer, de la manière la plus positive, c'est que la *bonne* digitale, *dans les premiers jours de son administration, n'accélère pas souvent les battements du cœur*, et que non seulement elle SEMBLE quelquefois les ralentir, mais qu'elle les ralentit bien réellement, et, chez plusieurs individus, dans l'espace de 24 à 48 heures seulement. Nous avons fait descendre ces battements de 100 et plus par minute à 48, 44, 36, et même 28.

Il est bon de prévenir les praticiens que l'usage prolongé de la digitale, à une dose un peu forte, donne quelquefois lieu à un délire et à des hallucinations qui peuvent persister pendant plusieurs jours. Il importe de suspendre l'administration de la digitale, jusqu'à ce que l'accident que nous signalons ait disparu. En avril 1835, nous avons observé, pour la troisième fois, le délire produit par la digitale, chez un jeune homme couché au n° 2 de la salle Saint-Jean-de-Dieu, où il fut admis pour un rhumatisme articulaire aigu, compliqué d'endo-péricardite. Au bout de trois ou quatre jours de suspension de la digitale, les hallucinations et le trouble des idées ont disparu. (Le malade en a conservé le souvenir.)

d'hypertrophies extérieures, où son emploi est bien plus facile.

On constate la diminution de l'hypertrophie du cœur par les méthodes d'exploration que nous avons fait connaître en traitant des signes de cette maladie, et spécialement par la percussion, l'inspection et le toucher.

Les cas dans lesquels nous avons obtenu une notable diminution, sinon une complète disparition de l'hypertrophie du cœur, sont assez nombreux. Laënnec possédait *une douzaine d'exemples de guérisons d'hypertrophie simple ou avec dilatation du cœur, qui ne s'étaient point démenties depuis plusieurs années*. Un seul de ces exemples est rapporté par Laënnec, et il est d'autant plus intéressant que le sujet ayant succombé à une autre maladie, deux ans après la guérison, Laënnec constata par l'ouverture du corps que le cœur, loin d'être encore hypertrophié, était dans un état d'évidente atrophie.

Voici la description de Laënnec : *Le cœur n'était pas plus gros que celui d'un enfant de* 12 *ans, bien constitué, quoique la malade, âgée de* 55 *ans, fût d'une haute stature* (*environ* 5 *pieds* 3 *pouces*(1 *mèt.* 78 *cent.*). *Son aspect extérieur rappelait tout à-fait celui d'une pomme ridée.*

En lisant ce fait dans l'*Auscultation médiate*, comme aussi en parcourant plusieurs autres passages de ce livre, on verra que Laënnec confondait malheureusement plusieurs des signes de l'hypertrophie avec ceux qui sont propres aux obstacles mécaniques à la circulation.

CHAPITRE II.

HISTOIRE GÉNÉRALE DE L'ATROPHIE, OU DE LA DIMINUTION DE NUTRITION DU COEUR (1).

ARTICLE PREMIER.

CARACTÈRES ANATOMIQUES DE L'ATROPHIE DU COEUR.

Nous avons exposé dans nos Prolégomènes les différences qui existent entre le poids et le volume d'un cœur atrophié et le poids et le volume d'un cœur à l'état normal. Rappe-

---

(1) J'espérais pouvoir faire précéder l'histoire générale de l'atrophie du cœur d'une dizaine d'observations particulières sur cette maladie; mais, pressé par l'espace, je me contenterai d'en rapporter une seule dans cette note. Cette observation, jointe à celles que nous avons résumées dans nos Prolégomènes, prouvera que l'atrophie *accidentelle* ou non congénitale du cœur ne *pourrait point être révoquée en doute*, comme le dit M. Chomel (t. VIII du *Dictionnaire de médecine* en 25 vol., pag. 316).

OBSERVATION 165e.

Femme de 61 ans. — Battements du cœur profonds, petits, peu étendus; bruits du cœur très faibles; pouls petit, mince.— Mort rapide, suite d'une péritonite sur-aiguë. — Atrophie générale du cœur, dont le volume égale à peine celui d'un sujet de 12 ans (amincissement des parois, et diminution des cavités).— Traces d'une ancienne péritonite.— Épanchement purulent dans le péritoine.

Une marchande des quatre saisons, âgée de 61 ans, d'une force et d'une stature moyennes, fut transférée des salles de M. Fouquier dans celles dont je suis chargé, le 23 novembre 1832.

Il y avait trois mois que cette femme était entrée à l'hôpital, pour une affection caractérisée principalement par de la dyspnée et une infiltration des membres inférieurs. Elle avait éprouvé, à une époque fort éloignée de celle de son entrée, à la suite de couches, des symptômes de péritonite. Plusieurs fois aussi, elle avait offert des symptômes d'affection pectorale.

Au moment où elle fut placée dans notre service, elle ne se plaignait que d'être enrhumée. Il existait du râle muqueux dans les deux côtés de la poitrine, surtout en arrière; crachats muqueux, toux quinteuse.

Comme la malade avait été infiltrée, et qu'elle éprouvait de l'étouffement

lons ici les principaux résultats du résumé des sept cas d'atrophie du cœur décrits à cette occasion.

1° *Poids du cœur.* Dans les sept cas indiqués, le minimum

---

après avoir monté un escalier, on explora le cœur, et voici quels furent les résultats de cette exploration :

Les battements du cœur étaient si profonds, si petits, si peu étendus, que la main, appliquée sur la région précordiale, les sentait à peine; ils étaient accompagnés d'un bruit sourd, si faible, qu'on l'entendait difficilement dans les intervalles des mouvements respiratoires, et nullement pendant ces mouvements, qui étaient accompagnés d'un souffle assez bruyant. Il n'existait point de bruit de soufflet dans la région précordiale.

Le pouls était faible, mince, régulier.

La malade se proposait de quitter prochainement l'hôpital, lorsque, le 28 novembre, elle fut prise tout-à-coup d'une vive douleur dans le côté droit de la poitrine, avec dyspnée très prononcée, et légère réaction fébrile. Cependant il n'y avait point de son mat, et la respiration s'entendait assez bien dans le côté douloureux. (*Saignée de deux palettes, douze sangsues sur le côté, boiss. pect., looch, diète.*)

29. La douleur était un peu calmée, mais non entièrement éteinte. (*Vésicatoire sur le côté.*)

Le soir, une douleur des plus aiguës se fait sentir dans le côté droit de l'abdomen, vers les dernières circonvolutions de l'intestin grêle; une extrême prostration se déclare; le pouls est à peine sensible, et les extrémités se refroidissent; les jambes sont le siége, sinon de véritables crampes, du moins de tiraillements qui s'en rapprochent. (*Sinapismes.*)

30. Persistance des accidents. Comme il était alors question d'une légère recrudescence du choléra, il paraissait naturel de se demander si nous n'avions point affaire à quelque cas de ce genre. La malade fut examinée avec une grande attention.

Il n'y avait point eu de vomissements ni de selles cholériques; les traits étaient grippés, les extrémités notablement refroidies, le pouls filiforme et difficile à sentir par intervalles; la douleur du flanc droit était si vive, que la pression sur cette région, quelque légère qu'elle fût, devenait bientôt insupportable.

Je jugeai que les phénomènes observés chez cette malade étaient l'effet d'une péritonite sur-aiguë, occupant surtout la région droite de la partie inférieure de l'abdomen.

La malade étant âgée, et depuis long-temps atteinte d'une affection chronique, le pronostic le plus grave fut porté.

Dix sangsues sur l'endroit douloureux n'amenèrent qu'un faible soulage-

de ce poids était de 135 gram. (4 onces 1 à 2 gros), le maximum, de 200 gram., et la moyenne, de 175 gram.

2° *Volume et dimensions.* La moyenne de la circonférence

---

ment, et le lendemain, 1er décembre, à dix heures du soir, la malade expira dans un état de douleur et d'anxiété extrêmes, après avoir fait des efforts de suicide.

Autopsie cadavérique, 36 heures après la mort.

1° *Org. digest. et annex.* — Les anses intestinales contenues dans le flanc droit et la portion voisine de l'excavation pelvienne sont d'un rouge foncé, injectées, et le péritoine qui les recouvre parsemé de très minces filaments, qui sont des pseudo-membranes naissantes; quelques décagrammes d'un épanchement sanguinolent se rencontrent dans les environs des anses intestinales enflammées. Le péritoine se déchire avec une extrême facilité, et, au-dessous des lambeaux qu'on enlève, on voit une belle injection, d'un rouge artériel. Dans le côté gauche de l'abdomen, les anses du gros intestin sont adhérentes entre elles, ainsi qu'avec l'épiploon, au moyen d'un tissu cellulaire filamenteux, très dense (traces évidentes de l'ancienne péritonite). L'épiploon est en même temps replié sur lui-même et comme ratatiné. — La rate est petite, *atrophiée*, inégale, rugueuse à sa surface, ce qui dépend de la présence de plaques cartilagineuses ou calcaires qui incrustent son enveloppe séro-fibreuse. — Membrane muqueuse de l'estomac sans injection, plutôt un peu pâle, amincie dans le grand cul-de-sac, où elle est même détruite complétement par plaques de quelques millimètres d'étendue. Rougeur de certaines portions de la membrane muqueuse de l'intestin grêle (dans le commencement et vers la fin). Membrane muqueuse du gros intestin, décolorée, *anémique*, offrant de nombreuses plaques enfoncées, d'une teinte ardoisée, qui ne sont autre chose, les unes que des ulcérations cicatrisées, les autres, moins nombreuses, que des ulcères non encore cicatrisés. Développement de quelques follicules. Les *matières contenues dans l'estomac et les intestins n'ont aucun caractère cholérique.* — Un demi-verre environ d'urine trouble dans la vessie.

2° *Org. respirat. et circulat.* — Les deux poumons sont perméables, crépitants, riches en matière noire; le droit adhère de toutes parts à la plèvre pariétale par un tissu cellulaire bien organisé et très ancien. On ne trouve de tubercules dans aucun point de ces organes. La membrane muqueuse bronchique est rouge, violette, injectée, épaissie, recouverte d'abondantes mucosités, qui, en approchant des dernières ramifications bronchiques, se transforme en une matière tout-à-fait puriforme. Le tissu pulmonaire est, en certains points, le siége d'une infiltration œdémateuse. Les divisions des bronches sont manifestement très dilatées, surtout à droite.

Le cœur est d'un grand tiers moins volumineux que dans l'état normal (*sa*

du cœur, mesurée dans quatre cas, était de 6 pouces 9 lignes 1/2 (89 mill.).

La moyenne du diamètre longitudinal, mesuré dans six cas, était de 2 pouces 2 lignes (61 mill.); celle du diamètre transversal, mesuré dans les six mêmes cas, de 2 pouces 7 lignes 2/3 (73 mill.); celle du diamètre antéro-postérieur, mesuré dans deux cas seulement, de 1 pouce 6 lignes 1/2 (43 mill.).

La moyenne de l'épaisseur des parois du ventricule gauche, mesurée dans six cas, était de 6 lignes 1/6 (14 mill.); celle de l'épaisseur des parois du ventricule droit, mesurée dans cinq cas, de 2 lignes 3/5 (6 mill.).

Si l'on compare ces dernières dimensions avec celles de l'état normal, on verra qu'elles les égalent ou même qu'elles les surpassent d'une petite quantité. Il paraît bien singulier, au premier abord, que les parois ventriculaires d'un cœur atrophié aient plus d'épaisseur que celles d'un cœur à l'état normal. Mais toute surprise cesse, lorsqu'on fait attention que, dans la grande majorité des cas où le cœur s'atrophie, les parois ventriculaires reviennent en quelque sorte sur elles-mêmes, et qu'elles gagnent ainsi en épais-

---

grosseur est à peu près celle du cœur d'un individu de 10 à 12 ans). Il est ridé, comme flétri à l'extérieur, où l'on trouve (sur les cavités droites seulement) des plaques blanches, laiteuses, traces d'une ancienne péricardite. Le ventricule gauche contiendrait à peine un œuf de pigeon. L'épaisseur de ses parois est d'environ 3 lig. (7 mill.). Le ventricule droit, un peu moins étroit, a des parois dont l'épaisseur est de 1 lig. 1/2 (3 à 4 mill.) à peu près. On y trouve quelques caillots de sang, en partie décolorés, ainsi que dans l'oreillette correspondante. Les orifices sont parfaitement libres. Quelques minces incrustations à la base des valvules gauches. La membrane interne du cœur n'offre aucune rougeur. Des incrustations calcaires ou fibro-cartilagineuses de diverse grandeur se rencontrent çà et là dans l'aorte; l'une d'elles, enfoncée dans le tissu artériel, est circonscrite par une ligne sinueuse, ressemblant à une cicatrice; dans l'aire circonscrite par la ligne indiquée, la membrane interne paraît manquer complétement. On trouve aussi trois ou quatre taches rouges, produites par du sang épanché au-desssus de la membrane interne. Partout ailleurs, cette membrane est d'un blanc jaunâtre.

seur ce qu'elles perdent en longueur et en largeur, à peu près comme il arrive pour les parois de l'estomac et de la vessie, lorsque ces organes sont rétractés ou revenus sur eux-mêmes.

Au reste, il est des cas d'atrophie du cœur où les parois ventriculaires perdent de leur épaisseur. Par exemple, dans l'observation placée en tête de ce chapitre (165), elle n'était que de 3 lignes (7 mill.) pour le ventricule gauche, de 1 ligne 1/2 (3 mill.) pour le ventricule droit, et cependant la cavité de ces deux ventricules avait notablement perdu de sa capacité normale.

Mesurée chez un seul sujet, l'épaisseur des parois des oreillettes était de 1 ligne (2 mill.) pour la gauche et de 1/2 ligne (1 mill.) pour la droite.

Notée dans quatre des sept cas dont nous rappelons le résumé, la capacité des ventricules était moindre qu'à l'état normal. Dans un cas, la cavité du ventricule gauche pouvait à peine contenir le doigt. Dans un autre, le ventricule gauche aurait pu contenir à peine un œuf de pigeon (le ventricule droit était un peu moins étroit).

Mesurée dans deux cas, la *circonférence* de l'orifice auriculo-ventriculaire gauche avait pour étendue moyenne 3 pouces 4 lignes (91 mill.), (celle de l'orifice auriculo-ventriculaire droit n'ayant été prise que dans des cas de lésion de cet orifice, nous ne l'indiquerons pas); celle de l'orifice ventriculo-aortique, 2 pouces 4 lignes 1/2 (66 mill.); celle de l'orifice ventriculo-pulmonaire, 2 pouces 4 lignes (65 mill.).

L'épaisseur des valvules ne fut notée que dans un seul des sept cas indiqués. Toutes étaient d'une *extrême* minceur, à l'exception de la tricuspide, qui était anormalement *épaissie*, *boursouflée*.

Les comparaisons suivantes compléteront ce que nous avions à dire du volume du cœur à l'état d'atrophie. Dans notre observation 165e, le volume du cœur n'excédait pas

celui d'un enfant de 12 ans (le sujet de cette observation était une femme de 61 ans); il en était de même chez une femme dont l'observation a été recueillie par Laënnec et que nous avons citée à l'article du traitement de l'hypertrophie du cœur (cette femme était âgée de 57 ans et d'une taille de 5 pieds 3 pouces ou de 1 mèt. 78 cent.). Chez un homme d'environ 30 ans et fortement constitué, le cœur avait un volume qui ne dépassait pas celui du cœur d'un enfant très jeune. Dans un cas recueilli par Burns, le cœur d'un adulte n'excédait pas en volume celui d'un enfant nouveau-né; dans un autre cas recueilli par le même observateur, le cœur d'une fille de 26 ans était aussi petit que celui d'un enfant de 6 ans.

Lorsque le cœur est ainsi émacié, rapetissé, il paraît comme *ridé*, *flétri*, et c'est avec beaucoup de justesse que Laënnec l'a comparé, dans un cas de ce genre, à une *pomme ridée*.

En somme, il résulte de nos observations que, selon ses différents degrés, l'atrophie du cœur peut faire perdre à cet organe le quart, le tiers, et même la moitié de son poids et de son volume normaux. Mais n'oublions pas de faire remarquer que le poids et le volume du cœur ne diminuent pas toujours de concert ou dans les mêmes proportions, ce qui dépend surtout de ce que les cavités de cet organe à l'état d'atrophie, loin de perdre toujours de leur capacité, en augmentent quelquefois. Sous ce point de vue même, nous croyons devoir établir diverses *espèces* ou *formes* d'atrophie du cœur.

1re *forme*. Les parois d'une ou de plusieurs des cavités du cœur sont amincies, sans changement notable de leur capacité, de telle sorte que le volume du cœur est peu diminué. On pourrait donner le nom d'atrophie *simple* à cette première forme.

2e *forme*. Les parois d'une ou de plusieurs des cavités du cœur sont amincies en même temps que leur capacité

est augmentée (1). Cette forme d'atrophie correspond à l'hypertrophie *excentrique* ou *anévrismale*. Quand elle existe, le volume du cœur peut être plus considérable qu'à l'état normal.

3e *forme*. Les parois d'une ou de plusieurs des cavités du cœur ont une épaisseur égale ou même supérieure à celle qui constitue l'état normal, mais la capacité de ces cavités est diminuée. Cette forme d'atrophie correspond à l'hypertrophie *concentrique* ou *centripète*.

Dans cette forme d'atrophie, qui est la plus commune, tandis que c'est la forme inverse d'hypertrophie qu'on rencontre le plus fréquemment, les parois du cœur ne conservent ou ne dépassent la mesure de leur épaisseur normale qu'en raison de leur *retrait* sur elles-mêmes. Elles perdent en longueur et en largeur, plus qu'elles ne gagnent en épaisseur, de telle sorte que, malgré cette *fausse hypertrophie* dans le sens de l'épaisseur, le poids du cœur est d'un quart, d'un tiers, ou même d'une moitié au-dessous de l'état normal.

ARTICLE DEUXIÈME.

SIGNES DE L'ATROPHIE DU COEUR.

On reconnaîtra l'atrophie du cœur à des signes inverses de ceux dont nous avons parlé au chapitre de l'hypertrophie du même organe. Les battements du cœur sont petits, concentrés ; le bruit qui les accompagne est faible, et l'est d'autant plus que les cavités du cœur sont plus étroites et les parois plus épaisses par suite de leur retrait. La main sent

(1) Il est bien entendu néanmoins que, pour admettre l'existence d'une atrophie de ce genre, il faut que l'amincissement ne soit pas le simple résultat de la distension des cavités du cœur. Un des meilleurs moyens de s'assurer de la réalité de l'atrophie, dans le cas dont il s'agit, c'est de peser le cœur. Nous reviendrons sur l'amincissement des parois de cet organe en traitant de sa dilatation (anévrisme passif).

difficilement le choc du cœur dans l'état de calme, et ce choc semble produit par une masse moins volumineuse qu'à l'état normal (à moins de complication de l'atrophie avec une dilatation considérable, cas dans lequel, à la vérité, l'impulsion du cœur est presque nulle). Il n'existe pas ou presque pas de matité dans la région précordiale.

Le pouls est petit, mince, étroit, assez dur et résistant, dans l'atrophie *concentrique;* mou, faible, mais assez large, dans l'atrophie *anévrismale* ou *excentrique.*

Lorsque tous les signes dont on vient de lire l'exposition existent chez un individu, quel que soit, d'ailleurs, l'état de la nutrition générale, on peut affirmer qu'il existe une atrophie du cœur. Mais, comme nous allons le dire tout-à-l'heure, l'atrophie du cœur coïncide ordinairement avec un état d'amaigrissement général. Sans doute, cet amaigrissement général peut faire présumer d'avance une atrophie du cœur, qui est un amaigrissement, une sorte de *phthisie* de cet organe. Néanmoins on se tromperait gravement, si l'on croyait qu'une émaciation générale suppose toujours et nécessairement un état d'atrophie du cœur. En effet, l'hypertrophie de cet organe peut coïncider et coïncide quelquefois avec un marasme général très prononcé.

ARTICLE TROISIÈME.

DES CAUSES ET DU TRAITEMENT DE L'ATROPHIE DU COEUR.

I. Les causes de l'atrophie du cœur sont *locales* ou *générales.* Parmi les causes *locales* nous signalerons la compression long-temps exercée sur le cœur par un épanchement ou toute autre cause mécanique, le rétrécissement des artères coronaires, soit mécanique, soit *organique* (on observe ce dernier dans certains cas d'induration cartilagineuse ou calcaire des artères indiquées, et quelquefois même alors,

comme nous en possédons un exemple, une de ces artères est complétement oblitérée), etc.

Les causes *générales* de l'atrophie du cœur sont les divers états morbides, ou les diverses conditions hygiéniques dont l'effet est de s'opposer à une suffisante nutrition de tout le système de l'économie. La plupart des cas d'atrophie du cœur que nous avons recueillis avaient pour sujets des individus tombés dans un profond état de marasme, à la suite de quelque grave altération chronique (primitivement ou secondairement) des grands viscères, tels que ceux de la digestion ou de la respiration. Parmi ces sujets, nous citerons surtout les tuberculeux, les cancéreux, les individus chez lesquels une entérite typhoïde, *une fièvre éruptive*, n'ont entraîné la mort qu'au bout de deux ou trois mois, etc.

II. Le traitement de l'atrophie du cœur se confond en quelque sorte avec celui des maladies dont elle peut être la suite et l'effet : *sublatâ causâ, tollitur effectus.* Nous n'avons point à nous occuper ici du traitement de ces nombreuses maladies. Quant à l'atrophie pour ainsi dire *primitive* du cœur, savoir celle qui résulterait d'une alimentation insuffisante, son remède est facile à trouver. Dans un cas semblable, le cœur ne fait que participer à l'amaigrissement, à l'*atrophie générale* du corps, et l'on sait ce qu'il convient de faire chez un individu qui n'est *exténué* que par le jeûne et dont les organes sont d'ailleurs sains.

CLASSE DEUXIÈME.

DES MALADIES QUI CONSISTENT EN UNE LÉSION SIMPLE ET PRIMITIVE DE L'INNERVATION DU CŒUR, OU DES NÉVROSES DE CET ORGANE.

CONSIDÉRATIONS PRÉLIMINAIRES.

On ne trouve presque rien sur les névroses du cœur, dans les auteurs les plus célèbres de traités *ex professo* sur les maladies de cet organe. Corvisart, par exemple, n'a pas même prononcé le nom de cette classe de maladies; Laënnec a consacré une dizaine de pages à leur étude; M. le professeur Andral ne s'en est point occupé dans la partie de sa *Clinique médicale* où il est question des maladies du cœur.

Commençons par bien nous entendre sur la définition des maladies qui font actuellement le sujet de nos recherches. Il ne s'agit point ici des maladies organiques ou matériellement appréciables auxquelles les nerfs du cœur sont sujets, comme toute autre partie organisée ou vivante, mais bien des lésions du principe même de l'innervation, dont les nerfs ne seraient en quelque sorte que les dépositaires ou les conducteurs. Cette définition ne diffère guère de celle que nous trouvons dans Laënnec : « Parmi les » élèves des écoles médicales actuelles, dit-il, beaucoup » sont aussi peu disposés à reconnaître des maladies ner- » veuses autres que les affections organiques des nerfs et de » l'appareil cérébro-spinal, qu'à admettre des altérations » primitives des liquides. On ne peut cependant se refuser » à croire que toute maladie dans laquelle on ne trouve ni » lésion constante dans les solides, ni altération évidente » dans les liquides, ne peut consister qu'en un trouble » quelconque de l'innervation. » (*Ouv. cit.*, t. II, p. 744.)

Nous manquons malheureusement d'observations sur les diverses lésions appréciables, telles que l'inflammation, l'hypertrophie, l'atrophie, etc., dont les nerfs du cœur peuvent être affectés, et bien des cas que les auteurs rattachent à de pures *névroses* du cœur, ne sont, très probablement, au fond que des exemples de quelques unes des lésions *appréciables*, matérielles, signalées ci-dessus. Nous regrettons vivement de ne pouvoir combler la grande lacune que présente cette partie de la pathologie du cœur.

Quoi qu'il en soit, nous allons décrire, aussi exactement qu'il nous sera possible, les maladies qui appartiennent à la classe de *névroses* proprement dites, et qui peuvent être divisées en trois espèces principales, suivant qu'elles consistent en une *augmentation*, en une *diminution* ou en une *irrégularité* des phénomènes auxquels président les nerfs du cœur. On pourrait donner le nom d'*hyperdynamie* du cœur à l'augmentation des mouvements de cet organe; celui d'*adynamie* à la diminution de ces mouvements, et enfin celui d'*ataxodynamie* à l'irrégularité de ces mêmes mouvements.

N'oublions pas de faire remarquer, avant d'entrer en matière, que les divers phénomènes que nous allons étudier à l'état simple se rencontrent dans quelques unes des maladies *organiques* qui ont été décrites dans les précédents chapitres, et que nous les avons, par conséquent, placés alors parmi leurs symptômes. Il s'agit maintenant de faire connaître les troubles de l'innervation du cœur existant en quelque sorte par eux-mêmes, c'est-à-dire isolés de toute lésion appréciable des divers tissus de cet organe, et sous l'empire de conditions purement *dynamiques* ou *vitales*, selon l'expression consacrée.

ARTICLE PREMIER.

DES PALPITATIONS NERVEUSES DU COEUR.

§ I. Idée générale.

On donne le nom de palpitations nerveuses à ces mouvements tumultueux, forts et fréquents, dont le cœur est quelquefois agité, chez des sujets qui ne sont atteints d'aucune lésion *matérielle appréciable* de cet organe. Ces mouvements peuvent ne durer que quelques instants, ou bien, au contraire, persister pendant long-temps. Ils sont *sentis* par les personnes chez lesquelles ils existent, tandis que les battements ordinaires du cœur ne le sont pas, au moins chez l'immense majorité des hommes.

Les bruits du cœur augmentent de force pendant les palpitations, et c'est particulièrement alors que le médecin les entend à distance, et que les malades les entendent eux-mêmes, surtout lorsqu'ils restent couchés sur le côté gauche. Les palpitations sont quelquefois accompagnées d'un léger bruit de souffle, qui disparaît aussitôt que le cœur est revenu à son état de calme. Ces palpitations sont assez souvent accompagnées aussi d'un sentiment de malaise et d'anxiété difficile à caractériser, et dont on rapporte le siége à la région précordiale ; quelquefois même il y a une tendance très marquée aux défaillances et à la syncope.

§ II. Causes des palpitations nerveuses.

Les palpitations dites nerveuses se rencontrent dans une foule de cas très différents les uns des autres et qu'il nous importe de faire brièvement connaître.

Commençons par établir d'abord que le tempérament nerveux constitue une prédisposition très réelle aux palpitations dont il s'agit, comme en général à toute autre maladie nerveuse. Cette prédisposition étant donnée, voyons maintenant quelles sont les diverses conditions propres

à déterminer les palpitations de l'espèce qui nous occupe ici.

1° Les affections vives de l'âme, la joie, la frayeur, la colère, provoquent souvent des palpitations. Il est des affections moins vives, qui, par la continuité de leur action, amènent également à leur suite des palpitations : telles sont la tristesse, la mélancolie, la nostalgie. C'est à cette catégorie qu'il faut rapporter ces palpitations si communes chez les étudiants, qu'elles ont reçu à Édimbourg la dénomination de *maladie du cœur des étudiants*. Les excès d'étude et les veilles, etc., favorisent singulièrement le développement de ce genre de palpitations.

2° L'abus des boissons spiritueuses, du régime excitant en général, suffit quelquefois pour donner naissance aux palpitations. Il en est de même de l'excès des plaisirs vénériens, et de l'onanisme en particulier.

3° Des palpitations qui n'avaient pas encore été suffisamment étudiées, et qui rentrent indirectement dans la classe des palpitations nerveuses, sont celles qui apparaissent chez les individus *anémiques* et *chlorotiques*. On sait d'ailleurs combien sont nombreuses les causes de l'anémie et de la chlorose; mais que ces états morbides soient le résultat d'abondantes hémorrhagies ou de quelque lésion viscérale qui porte une atteinte profonde à l'hématose et à la nutrition, il est démontré par l'expérience qu'il suffit de la plus légère cause pour faire éclater alors des palpitations.

Les palpitations *chlorotiques* et *anémiques* ont été de notre part l'objet d'une étude d'autant plus attentive, qu'elles sont *journellement* confondues avec celles qui accompagnent certaines maladies organiques du cœur. L'erreur est, il paraît, très facile à commettre par les médecins qui ne se sont pas assez familiarisés avec le sujet dont il s'agit ; car, depuis six à sept années, j'ai vu, sans exagération, des centaines de malades chez lesquels cette erreur avait été commise par des praticiens dont plusieurs occupaient justement un rang des

plus distingués parmi leurs confrères. Cette erreur provient de ce que les personnes chlorotiques ou anémiques, comme les personnes affectées de certaines lésions organiques du cœur, éprouvent des palpitations, de la dyspnée et de l'étouffement au moindre exercice, après avoir monté un escalier, etc., symptômes *à double sens*, sur lesquels les praticiens vulgaires fondent malheureusement leur diagnostic. Il fut une époque où nous manquions nous-même des éléments propres à nous faire toujours bien distinguer ces deux genres de cas les uns des autres. Il n'en est plus de même aujourd'hui, et quiconque aura lu attentivement cet ouvrage, et aura observé pendant quelque temps les maladies dont il traite, saura se préserver d'une erreur de diagnostic d'autant plus grave, que le traitement de la chlorose pure et simple ou de l'anémie est diamétralement opposé à celui que réclament les maladies organiques du cœur avec lesquelles on pourrait les confondre.

Les palpitations chlorotiques ou anémiques sont souvent, mais pas toujours, accompagnées d'un bruit de soufflet du cœur bien caractérisé, doux et en quelque sorte moelleux. Constamment, dans l'état chlorotique bien décidé, les artères d'un grand calibre, et spécialement les carotides et les crurales, font entendre ces bruits variés qui tantôt imitent le ronflement de ce *jouet* connu sous le nom de diable, le sifflement ou le gémissement du vent qui traverse une serrure ou une fente étroite, le bourdonnement de certains insectes, le roucoulement plaintif de quelques oiseaux, etc. Depuis huit ans, j'ai rencontré cent et cent fois le phénomène dont il s'agit chez les chlorotiques et les anémiques. C'est incontestablement un des caractères les plus constants à la fois et les plus curieux de la chlorose confirmée et de l'anémie (1).

4° Il est des palpitations d'une autre espèce, que les au-

(1) Nous avons rapporté plusieurs cas de palpitations chlorotiques et ané

teurs paraissent avoir aussi un peu trop négligées : je veux parler de celles qui apparaissent sous les mêmes influences que ces douleurs vagues ou *ambulantes* que l'on connaît sous le nom de *rhumatismales*. Les palpitations en quelque sorte *rhumatismales* coexistent assez souvent avec une douleur dans la région précordiale, s'irradiant ou non vers le membre supérieur gauche. Les palpitations dont il s'agit coïncident parfois avec des intermittences du pouls, et causent habituellement une inquiétude extraordinaire aux sujets qui en sont tourmentés, bien que, sous tous les autres rapports, ils offrent pour la plupart les signes de la plus florissante santé.

Il ne faut pas confondre ces palpitations avec celles qui ont lieu dans la péricardite ou l'endocardite rhumatismales, pas plus qu'il ne faut prendre une simple pleurodynie pour une pleurésie. Toutefois, je n'oserais affirmer que les palpitations qui accompagnent les affections rhumatismales des nerfs du cœur ne consistent pas, quelquefois du moins, en des lésions vraiment irritatives, mais mobiles, de ces nerfs ; et si telle est, en effet, leur origine, elles ne sont pas alors une pure lésion d'innervation.

---

miques dans nos Prolégomènes, à l'occasion des bruits anormaux des artères. Il serait superflu d'en consigner ici de nouveaux.

En mars et avril 1835, nous avons traité successivement, au n° 4 de la salle Sainte-Madeleine, deux chlorotiques, chez lesquelles les artères crurales faisaient entendre, plus encore que les carotides, un très beau sifflement musical, imitant assez bien le gémissement plaintif d'une tourterelle entendu de loin, ou le cri suspirieux du vent qui traverse brusquement une fissure étroite.

Depuis que cette note a été publiée dans la première édition de ce *Traité*, nous avons eu cent fois occasion d'observer les souffles, les *airs* chlorotiques et anémiques avec leurs nombreuses variétés. Rien n'est plus commun, en effet, que la chlorose et l'anémie, bien que, jusqu'à ces derniers temps, ces noms ne parussent presque jamais sur les feuilles de diagnostic des praticiens les plus célèbres.

§ III. Marche, durée et diagnostic des palpitations nerveuses.

I. Les palpitations nerveuses sont quelquefois continues; mais le plus souvent elles affectent une marche irrégulièrement intermittente comme celle de la plupart des autres maladies nerveuses. La durée des palpitations que nous étudions ne saurait être, au reste, rigoureusement déterminée.

II. Le diagnostic des palpitations *nerveuses* est un sujet digne de toute l'attention des vrais praticiens.

Chaque jour, on voit des jeunes gens qui ne sont affectés que de simples palpitations *nerveuses*, venir consulter pour une *lésion organique* du cœur; chaque jour aussi, comme déjà nous l'avons dit précédemment, on voit confondre les palpitations des jeunes filles chlorotiques avec les palpitations produites par certaines affections *organiques* du cœur.

Jusqu'ici, les observateurs les plus distingués eux-mêmes ont avoué qu'il est des cas où le diagnostic dont nous nous occupons est environné des plus grandes difficultés. Citons, à ce sujet, le passage suivant de l'article de M. le professeur Andral sur les palpitations (*Dict. de méd.* en 21 vol.) : « Les palpitations qui sont liées à des lésions organiques et » celles qui, en étant indépendantes, ont été appelées ner- » veuses, peuvent être souvent distinguées facilement les » unes des autres. Mais lorsque les palpitations dites ner- » veuses se répètent ou se prolongent, lorsqu'elles ont une » grande intensité, *le diagnostic devient parfois très difficile.* » Cherchera-t-on à l'établir d'après la nature des symptômes » qui existent pendant la durée des palpitations? On pourra » n'arriver à rien de satisfaisant. En effet, les palpitations » nerveuses peuvent produire les mêmes phénomènes lo- » caux et généraux qui accompagnent les palpitations liées » à une affection organique du cœur. Hors même le temps » des palpitations, il y a plus d'un cas où le diagnostic res-

» tera encore obscur. En effet, dira-t-on que les palpitations » étaient nerveuses, par cela seul qu'après qu'elles se sont » dissipées les individus sont revenus à la santé ? Mais il est » démontré maintenant que, dans les premiers temps d'une » affection organique du cœur, les symptômes qui l'avaient » annoncée peuvent s'effacer à peu près complétement pen- » dant un certain intervalle. D'une autre part, dans beau- » coup de simples palpitations nerveuses, les battements du » cœur, hors le temps de ces palpitations, peuvent conti- » nuer à présenter quelque anomalie ; ils peuvent être irré- » guliers ou accompagnés d'un bruit de soufflet, lequel est » bien souvent indépendant de toute lésion organique. De » plus, les malades peuvent conserver une dyspnée plus ou » moins considérable ; nul doute que, chez les adolescents » surtout, cette dyspnée, jointe ou non à des palpitations, » ne soit aussi souvent un phénomène purement nerveux, » ou lié à une congestion pulmonaire. On voit combien cet » ensemble de symptômes est semblable à ceux qui mar- » quent le début de plusieurs affections organiques du cœur... » Il ne faut pas d'ailleurs perdre de vue que, par cela seul » que l'action du cœur est accrue, sa nutrition tend à se » modifier ; d'où il suit que les palpitations qui existent » d'abord sans lésion organique, peuvent être le point de » départ de celle-ci. »

Une longue persévérance dans l'étude du sujet qui nous occupe pouvait seule fournir toutes les données nécessaires à la solution de l'important problème dont il s'agit en ce moment. Il est certain que, au moyen de la percussion, de l'auscultation, de la vue et du toucher, on peut mesurer exactement, *géométriquement*, le cœur ; déterminer si les valvules fonctionnent bien ou mal ; si les orifices sont libres ou rétrécis ; si les parois sont hypertrophiées, épaissies ou amincies, etc., etc. Or, dans les palpitations indépendantes d'une lésion dite organique du cœur, il est facile, même pendant qu'elles ont lieu, mais surtout pendant les

moments de calme, de s'assurer, par une exploration attentive, que le volume du cœur n'est point notablement augmenté ; que le sang coule librement à travers les orifices et les cavités de cet organe. D'un autre côté, les congestions veineuses, la teinte violacée du visage, les hydropisies, qui, à une période avancée des lésions des valvules et de quelques autres affections du cœur, ne manquent jamais de se manifester, ne se rencontrent point dans les cas de palpitations par *cause purement nerveuse*.

En résumé, je crois que, grâce aux progrès de la clinique *exacte*, on peut *toujours* aujourd'hui distinguer les unes des autres les diverses palpitations désignées sous le nom de palpitations nerveuses et celles qui accompagnent les grandes lésions organiques du cœur.

Les cas dans lesquels il serait le plus facile de se tromper sont ceux où il existe à la fois des palpitations dépendantes d'une lésion organique du cœur, et des palpitations de nature *nerveuse*. Ces cas se présentent plus souvent dans la pratique qu'on ne serait peut-être tenté de le croire au premier abord.

Voici un exemple fort remarquable de ce genre de combinaison morbide. Une jeune femme, d'une constitution nerveuse des plus prononcées, non réglée depuis plusieurs mois, éprouve de fortes palpitations pour la plus légère cause. La *sensitive* est pour ainsi dire moins mobile et moins irritable qu'elle ; il suffit de la toucher, le matin à la visite, pour la faire rougir, lui causer de violents battements du cœur, et même des mouvements spasmodiques, qui dégénèrent facilement en des attaques d'hystérie. Eh bien ! cette même personne est atteinte d'une énorme hypertrophie du cœur, avec induration des valvules du côté gauche de cet organe, maladie qui a pris naissance pendant le cours d'un rhumatisme articulaire très aigu.

§ IV. Traitement des palpitations nerveuses.

Il résulte de tout ce qui précède que les palpitations peuvent coïncider avec un certain nombre d'états morbides généraux ou locaux, différents les uns des autres sous plusieurs rapports. Par conséquent, il importe beaucoup de déterminer rigoureusement le point de départ ou la véritable cause des palpitations, si l'on veut leur opposer un traitement rationnel. Cette détermination, dis-je, est de la dernière rigueur ; car les moyens qui conviennent aux palpitations chlorotiques ou anémiques, par exemple, sont tout-à-fait opposés à ceux par lesquels il faut combattre les palpitations dues à une hypertrophie ou à une *sur-nutrition du cœur*, soit primitive, soit consécutive, ainsi que celles qui proviendraient d'un état pléthorique.

Dans le premier cas, en effet, les toniques, les ferrugineux, les bains frais, un bon régime, un exercice modéré, forment la base du traitement. Les émissions sanguines sont formellement contre-indiquées, à moins de complications qu'il n'est pas de mon sujet de faire connaître. Dans l'autre cas, au contraire, ces mêmes émissions sanguines, combinées ou non avec les sédatifs, doivent être mises en usage. Je crois devoir relever à cette occasion une erreur que commettent souvent un assez bon nombre de médecins : ils appliquent à différentes reprises des sangsues à la vulve, pratiquent même de petites saignées du pied, chez de jeunes personnes chlorotiques dont les règles sont arrêtées. Ils s'imaginent que la chlorose tient à l'aménorrhée, tandis que, dans l'immense majorité des cas, l'aménorrhée reconnaît pour cause l'état *chlorotique*, lequel n'est bien souvent qu'une variété de l'*anémie*. Cela est si vrai, que si l'on parvient, par le système de traitement indiqué plus haut, à faire disparaître la chlorose, les règles ne tardent pas à reparaître comme d'elles-mêmes.

Depuis quelques années, j'ai guéri au moyen du lactate de

fer et d'un régime substantiel une foule de personnes qui, par suite d'une erreur de diagnostic vraiment déplorable, avaient été saignées plusieurs fois, bien que leur état chlorotique ou anémique fût tellement caractérisé, qu'il ne pouvait être méconnu par aucun praticien, tant soit peu familiarisé avec la *clinique exacte.*

Dans les palpitations entretenues par une vive affection de l'âme, il faut imiter, quand on le peut, la conduite des Erasistrate, des Boerrhaave et des Bouvart. C'est surtout par les remèdes moraux qu'il faut combattre ces palpitations morales elles-mêmes.

Je ferai une remarque en terminant, c'est que, dans les cas très communs où les malades rapportent à une grave maladie du cœur les palpitations nerveuses qu'ils éprouvent, cette idée entretient et accroît même les palpitations. Si le médecin qu'ils consultent est assez habile à la fois et assez heureux pour les convaincre de leur erreur, de tels malades sont déjà à moitié guéris.

ARTICLE DEUXIÈME.

NÉVRALGIES DU COEUR.

« *Il est assez commun*, dit avec raison Laënnec, *de rencontrer des personnes qui éprouvent constamment ou par intervalle des douleurs analogues à celles du rhumatisme et des névralgies, dont elles rapportent le siége au cœur, et qui sont prises à tort par les malades, et quelquefois même par les médecins, pour des signes d'une affection organique.* » Laënnec rattache ces douleurs aux névralgies du cœur. J'avoue qu'il ne me paraît pas démontré que les douleurs dont il s'agit siégent bien réellement dans le cœur lui-même, organe qui, à l'état normal, ne paraît jouir d'aucune *sensibilité animale* (Bichat). Mais je n'en partage pas moins l'opinion de Laënnec sur la nature névralgique de ces douleurs,

qui me semblent résider dans les nerfs phréniques et intercostaux. Je ne prétends pas, d'ailleurs, que les nerfs du cœur eux-mêmes ne puissent participer à la lésion des nerfs respirateurs; je pense seulement que cette lésion se révèle alors par des troubles dans les mouvements du cœur, accompagnés de ce malaise intérieur indéfinissable qui précède souvent les défaillances ou les lypothymies.

L'affection névralgique peut se propager aux nerfs qui s'anastomosent avec le nerf phrénique et les intercostaux, tels que le pneumogastrique, les plexus brachial et cervical, etc. Il est extrêmement probable que certains cas d'*asthme nerveux* et de la maladie désignée sous le nom d'angine de poitrine, appartiennent à l'affection névralgique qui nous occupe ici. Pour distinguer entre eux les cas où ces affections sont simples de ceux où elles coïncident avec les *lésions organiques* du cœur, il suffit de bien connaître les signes *positifs* de ces dernières, tels que nous les avons longuement exposés dans le cours de cet ouvrage. En effet, les signes dont il s'agit manquent dans les cas où les troubles de la circulation et de la respiration dépendent d'une affection purement nerveuse ou *névralgique* des organes de ces fonctions.

ARTICLE TROISIÈME.

SPASME DU COEUR, AVEC BRUIT DE SOUFFLET ET FRÉMISSEMENT CATAIRE.

Laënnec est le seul auteur qui ait parlé de la maladie ci-dessus désignée, à laquelle il n'a guère consacré qu'une page de son ouvrage. Cette *nouvelle* maladie du cœur me paraît, *quant à présent*, tout-à-fait imaginaire ou du moins *hypothétique*. Dans la courte description qu'en trace Laënnec, on ne trouve absolument rien qui démontre ou fasse même soupçonner un *vrai spasme* du cœur, si tant est d'ailleurs qu'un tel spasme pût être compatible avec la vie.

Selon Laënnec, le bruit de soufflet du cœur qui a lieu

dans cette maladie existe presque toujours en même temps dans quelque artère. Cette remarque nous porte à penser que l'affection décrite par Laënnec ne diffère point au fond de celle dont nous avons parlé à l'occasion des palpitations des individus chlorotiques ou anémiques. Laënnec, il est vrai, dit que « c'est en général chez les hypochondriaques, » et *particulièrement chez ceux qui sont d'une constitution san-* » *guine et pléthorique*, que l'on remarque le plus souvent le » bruit de soufflet du cœur, existant presque toujours en » même temps dans quelque artère ; » mais, ainsi que nous avons eu déjà occasion de le faire remarquer, la mort prématurée de ce célèbre observateur ne lui a pas permis d'étudier complétement les différentes conditions des diverses espèces de bruit et de ronflement des artères (1). Quoi qu'il en soit, je crois, encore une fois, que, dans l'état actuel de la science, le *spasme proprement dit du cœur* est une maladie dont aucun fait positif n'atteste l'existence.

ARTICLE QUATRIÈME.

DES LIPOTHYMIES ET DE LA SYNCOPE NERVEUSES.

§ I. Idée générale de la syncope.

Les défaillances, la lipothymie et la syncope ne sont que trois degrés d'une seule et même affection nerveuse du cœur, savoir, la diminution de l'innervation de cet organe. Le plus haut degré, qui constitue la syncope, est réellement la paralysie momentanée du cœur.

---

(1) Il n'est aucun endroit de son ouvrage où Laënnec ait signalé l'état chlorotique ou anémique comme constituant une des maladies dans lesquelles se manifestent les ronflements artériels ; et c'est là néanmoins l'affection que ces ronflements accompagnent d'une manière toute spéciale, et avec une telle constance, que la première existant à un haut degré, on en peut conclure à l'existence des seconds.

Les phénomènes de la syncope complète sont ceux de la mort subite, dont elle ne diffère qu'en ce que, dans le plus grand nombre des cas, les malades peuvent encore être rappelés à la vie : nous disons dans le plus grand nombre des cas, car il en est quelques uns où la syncope est suivie d'une mort réelle. L'individu qui éprouve une syncope commence par ressentir un malaise inexprimable, ses yeux s'obscurcissent, se couvrent comme d'un nuage, des tintements d'oreilles se manifestent, le visage pâlit, les lèvres se décolorent, la pensée s'évanouit, le sentiment s'éteint, tout le corps se refroidit, se couvre de sueur; les membres tombent comme des masses inertes, les genoux se dérobent sous le poids du tronc, toutes les articulations se fléchissent, le pouls et la respiration disparaissent... il ne reste plus aucun signe de vie extérieure : elle est, pour ainsi dire, momentanément *éclipsée*. Cependant *on revient à soi;* les sensations et le mouvement se raniment, la chaleur reparaît, et l'on se sent pour ainsi dire renaître.

Le plus souvent la syncope ne dure que quelques secondes; d'autres fois elle persiste pendant quelques minutes.

Il ne faut pas confondre avec la syncope proprement dite ces pertes de connaissance qui peuvent se prolonger plusieurs heures ou même des jours entiers. L'absence complète des battements du cœur ne saurait durer aussi long-temps sans entraîner la mort.

Le sentiment de malaise et d'anxiété, que nous avons donné comme le signe avant-coureur de la syncope, ne se présente pas toujours; bien plus, quelques personnes, avant de se *trouver mal*, éprouvent un sentiment plein de charme, de douceur et presque de ravissement. Montaigne, revenu d'une syncope, regrette amèrement l'espèce de bien-être voluptueux que lui avait procuré cet anéantissement passager de la vie.

§ II. Causes de la syncope.

Les *causes* de la syncope sont très variées, et souvent opposées; c'est ainsi que l'on se *pâme*, suivant l'expression du vulgaire, de joie et de douleur, d'amour et de haine, etc. La syncope peut être l'effet des douleurs physiques violentes, telles que celles qui accompagnent la péritonite, par exemple, de vives émotions, de sensations produites par la vue de certains objets, par certains sons, par certaines odeurs, etc.

On rapporte que les dames romaines tombaient en syncope lorsqu'elles respiraient l'odeur des fleurs, en sorte qu'il ne leur était pas permis d'en avoir dans leurs appartements. Tous les jours nous voyons chez nous des femmes se trouver mal à la vue d'une araignée, d'une chauve-souris; il en est dont les nerfs sont tellement susceptibles, qu'elles éprouvent, dit-on, le même accident par le toucher du velouté de la pêche, de la framboise, du satin, etc. Quelques unes font encore mieux, elles tombent en défaillance sans aucune raison sensible, et pour ainsi dire à volonté; sans doute que la syncope produit sur elles le même effet voluptueux que sur Montaigne.

Divers agents toxiques jouissent de la propriété d'affaiblir ou même de suspendre complétement les battements du cœur : tels sont l'acide hydrocyanique, par exemple, certains miasmes septiques, etc.

Une cause plus directe de cette maladie consiste dans la brusque soustraction d'une quantité considérable de sang; de là les syncopes que déterminent les hémorrhagies, et même une simple saignée (le plus souvent, dans ce dernier cas, la frayeur, l'aspect du sang qui coule, contribuent, plus que la saignée elle-même, au développement de la syncope). Les grands obstacles à la circulation suspendent également l'action du cœur et amènent la défaillance.

Telles sont les principales causes qui peuvent, directe-

ment ou indirectement, éteindre momentanément la puissance nerveuse du cœur, et produire par conséquent la syncope.

§ III. Traitement de la syncope.

La syncope purement nerveuse, telle que celle qui arrive aux femmes vaporeuses, aux convalescents, etc., n'est nullement dangereuse ; la plus légère excitation, l'impression de l'air frais, les aspersions d'eau froide, l'application de quelques émanations odorantes plus ou moins fortes sur la membrane pituitaire, telles que celles que fournissent l'éther, l'eau de Cologne, l'ammoniaque, etc., et mille moyens connus du simple vulgaire, suffisent pour la faire disparaître.

ARTICLE CINQUIÈME.

DES IRRÉGULARITÉS ET DES INTERMITTENCES DES BATTEMENTS DU COEUR.

Que les lésions qui peuvent survenir dans le rhythme des battements du cœur soient purement nerveuses, comme nous le supposons ici, ou qu'elles accompagnent des lésions matérielles de cet organe, leur description reste toujours la même. Or, comme nous avons décrit les irrégularités et les intermittences des battements du cœur dans la partie de nos Prolégomènes où nous avons étudié ces battements à l'état anormal, nous y renvoyons les lecteurs.

Les irrégularités et les intermittences des battements du cœur surviennent, le plus souvent, en même temps que les palpitations et sous l'influence des mêmes causes. Les mêmes moyens conviennent, en général, aux unes et aux autres. C'est ainsi, par exemple, que la digitale régularise les battements du cœur comme elle en modère la force et la fréquence. Ce médicament, modérateur à la fois et *régulateur* des battements du cœur, est, sans contredit, celui qu'il convient surtout d'opposer à l'affection qui fait l'objet de cet article. (Voy. *Palpitations.*)

CLASSE TROISIÈME.

DES MALADIES QUI CONSISTENT ESSENTIELLEMENT ET PRIMITIVEMENT EN DES LÉSIONS PHYSIQUES ET MÉCANIQUES DU COEUR.

CHAPITRE PREMIER.

DES SOLUTIONS DE CONTINUITÉ DU COEUR PAR CAUSES MÉCANIQUES.

Je diviserai ce genre de solutions de continuité du cœur en celles connues sous le nom de *plaies*, de *blessures*, ou qui sont produites par l'action des causes vulnérantes ou *traumatiques*, et en celles désignées sous le nom de *ruptures*, lesquelles s'opèrent par excès de distension des parois du cœur.

A l'occasion de ces ruptures, nous aurons à signaler celles qui ont été décrites sous la dénomination vicieuse de ruptures ou perforations *spontanées* du cœur.

ARTICLE PREMIER.

PLAIES OU BLESSURES DU COEUR.

I. Les plaies du cœur, comme toutes les autres, peuvent être produites par des instruments tranchants, piquants ou contondants (on place parmi ces derniers les projectiles mis en mouvement par la poudre à canon). Elles peuvent être *pénétrantes* ou non *pénétrantes*. Nous ne parlerons que de ces dernières, et ce que nous en dirons sera très court (1).

(1) Ceux qui voudront avoir plus de détails sur cette matière n'auront qu'à consulter l'excellent article de M. le docteur Ollivier (d'Angers) sur les plaies du cœur, publié dans le tome VIIIe du *Dictionnaire de médecine*, en 25 vol. Paris, 1834.

II. Les plaies du cœur peuvent être compliquées de la présence du corps ou de l'instrument dont elles sont l'effet, et cette circonstance prévient quelquefois, du moins pour le moment, une hémorrhagie mortelle. Tout le monde connaît l'histoire d'Épaminondas (1).

Toutes les parties du cœur ne sont pas également exposées à l'atteinte des corps vulnérants. Sur 64 cas de plaies du cœur rassemblés par M. Ollivier (d'Angers), vingt-neuf fois la lésion occupait le ventricule droit, lequel forme la partie la plus découverte de la surface antérieure du cœur; douze fois, le ventricule gauche; neuf fois, les deux ventricules; trois fois, l'oreillette droite; une fois, l'oreillette gauche; sept fois, la pointe ou la base du cœur; et dans trois cas, le siége de la blessure n'était pas indiqué.

Ce n'est pas toujours par des agents vulnérants venus du dehors que sont produites les plaies du cœur. Voici, par exemple, un cas de déchirure du cœur par un fragment de côte.

Un charretier, âgé de 23 ans, eut le malheur de se trouver pris entre les moyeux de deux voitures, le 3 mai 1830. Il perdit tout-à-coup connaissance. Transporté immédiatement à l'Hôtel-Dieu, il ne donna plus aucun signe de vie.

Autopsie cadavérique, 27 heures après la mort.

De légères ecchymoses existant de chaque côté de la poitrine indiquent assez que cette cavité a été comprimée transversalement. Les huitième et neuvième côtes sont fracturées à la réunion des deux tiers postérieurs avec le tiers antérieur. Une dépression s'observe à l'endroit de la fracture.

---

(1) Si l'histoire d'Épaminondas paraît un peu fabuleuse au lecteur, en voici une plus positive, publiée par M. le docteur Ferrus. Un aliéné s'enfonça à demeure entre les cinquième et sixième côtes gauches un stylet de fer, qui traversa obliquement de bas en haut le ventricule gauche et la cloison interventriculaire. Le blessé vécut vingt jours.

La plèvre gauche est remplie par une grande quantité d'un sang noir, liquide, avec d'énormes caillots.

Le péricarde, vu à l'extérieur, présente une légère teinte bleuâtre; il contient un peu de sang noir coagulé : à son côté gauche existe une ouverture de deux pouces, dirigée de haut en bas et de gauche à droite. A sa face postérieure, le cœur offre une plaie transversale, longue de 1 pouce 1/2 (42 mill.), pénétrant dans la cavité des deux ventricules. Cette plaie correspond parfaitement à l'ouverture du péricarde.

Les fragments de la 8e côte, fracturée comme il a été dit, sont portés en dedans. Le fragment antérieur fait une saillie considérable dans la cavité de la plèvre : *il est aigu, piquant, taillé en bec de flûte, et c'est évidemment lui qui a déterminé la blessure du péricarde et du cœur* (1).

III. La plupart des plaies du cœur entraînent une mort subite. Dans quelques cas seulement, le blessé peut ne succomber qu'après un temps plus ou moins long. Dans les grandes plaies du cœur, le blessé tombe comme s'il eût été frappé d'un coup de foudre : *quasi fulmine ictus, concidit*, dit Diemerbroëk, en parlant d'un combattant qui, dans un duel, reçut un coup d'épée qui traversa le ventricule gauche. Les deux enfants assassinés par Papavoine moururent sur le coup. Or, il résulte du rapport de M. le docteur Denis que le ventricule gauche fut traversé chez ces deux infortunés.

Voici trois cas de plaies du cœur non suivies d'une mort subite, rapportés par M. Ollivier (d'Angers). Un mendiant de Milan, dont Morgagni nous a transmis l'histoire, reçut un coup de couteau qui traversa le ventricule gauche à sa partie antérieure. Il s'écoula peu de sang à l'instant même. Après avoir fait environ soixante-dix pas, le blessé s'assit,

(1) Cette observation a été recueillie par M. Choisy, qui l'a publiée dans sa *Dissertation inaugurale*.

et mourut au bout d'une demi-heure en vomissant son dîner. — Un soldat tombe sur une baïonnette, qui pénètre entre la 6e et la 7e côtes gauches. Le blessé ne succombe que 49 heures après la blessure, au moment où il était allé à la garde-robe. Une plaie large de 9 lignes (21 mill.) pénétrait dans le ventricule gauche, où l'instrument avait divisé une des colonnes charnues qui se fixent à la valvule mitrale. — Un jeune homme reçoit un coup de couteau au-dessous de la mamelle gauche et éprouve plusieurs syncopes. Peu à peu le blessé se rétablit, puis meurt tout-à-coup le dixième jour. On trouva une plaie pénétrante du ventricule gauche.

Suivant M. Ollivier, ce seraient les plaies du ventricule gauche qui détermineraient le plus souvent la mort subite. Il établit que les blessures des oreillettes ne sont pas aussi rapidement mortelles qu'on le pense communément. En comparant les divers exemples de plaies du cœur, dit-il, on voit que celles du ventricule droit sont à la fois les plus communes et les moins promptement mortelles. D'après le relevé que nous avons mentionné plus haut, tous les blessés appartenant à cette dernière catégorie (plaies du ventricule droit), à l'exception de deux, n'ont pas vécu moins de deux jours.

D'où proviennent les différences dans la durée de la vie après une blessure pénétrante du cœur? Morgagni attribue la subitanéité de la mort à l'obstacle que le sang trouve à s'écouler au-dehors du péricarde, et par suite à la compression du cœur. M. Ollivier trouve cette explication très rationnelle. J'avoue que je n'en suis pas aussi satisfait pour mon propre compte. Il est bien plus simple, lorsqu'il existe un épanchement considérable de sang dans le péricarde, d'admettre que le sang, qui devait arriver dans tous les organes, et spécialement dans les centres nerveux, pour y entretenir la vie, s'écoulant en presque totalité à travers la blessure, la syncope et la mort sont par cela même forcées.

Bartholin pense que l'étroitesse et l'obliquité de la blessure peuvent contribuer puissamment à retarder la mort, et il est des faits favorables à cette explication, dont l'esprit saisit facilement la justesse. Toutefois, considérant qu'il est des cas dans lesquels la largeur de la plaie du cœur n'a pas empêché la vie de continuer encore assez long-temps, M. Ollivier ne pense pas que l'*étroitesse* et l'*obliquité* de la plaie constituent à elles seules les conditions qui empêchent celle-ci d'être immédiatement mortelle. La cause des différences qui nous occupent, suivant cet auteur, « réside » tout entière dans la direction du trajet de la blessure rela- » tivement à celle des fibres de chacun des plans muscu- » leux du cœur ; ainsi, une plaie du ventricule gauche, par » exemple, peut, pour ainsi dire, ne faire qu'écarter les » fibres des plans superficiels, et diviser en travers celles » du plan profond, *et vice versâ*. Est-elle, au contraire, à » peu près transversale à la direction de ces différents plans, » la plaie restera béante, et donnera lieu à une hémorrha- » gie promptement funeste. Ici, l'on conçoit toute l'influence » que peut avoir la forme particulière de l'instrument vul- » nérant qui traverse l'épaisseur des parois ventriculaires. » M. Alph. Sanson a très bien fait remarquer que le défaut » de parallélisme des plans charnus du cœur est la condi- » tion qui favorise le plus la formation d'un caillot sanguin » capable d'obturer la plaie. » La nouvelle condition signalée très ingénieusement ici par M. Ollivier est assurément d'une grande importance pour empêcher une blessure du cœur d'être subitement mortelle ; mais les deux autres conditions indiquées par Bartholin n'en doivent pas moins être prises en considération, et en les réunissant à l'autre, on a véritablement les données nécessaires à la solution du problème dont il vient d'être question.

IV. Plusieurs faits rapportés dans l'article de M. Ollivier ne laissent aucun doute sur la possibilité de la guérison de certaines plaies pénétrantes du cœur. Voici les conseils

qu'il donne pour le traitement des blessures de cet organe en général. « La première indication à remplir, dit-il, est » d'affaiblir la circulation par des saignées abondantes et » répétées, et de modérer en même temps la fréquence des » mouvements du cœur. L'administration de la digitale peut » être ici un auxiliaire puissant.... Il importe beaucoup, » ainsi que l'a proposé M. Alph. Sanson, de tenir le blessé » dans une atmosphère aussi froide que possible. Des ap- » plications de glace sur la poitrine seront alors très utiles.

» Il faut maintenir le plus long-temps possible le blessé » dans un repos absolu. Le séjour prolongé au lit, l'im- » mobilité du corps, l'éloignement de toute cause d'émo- » tion, un régime débilitant, sont surtout nécessaires ici...

» Quant au traitement local de la plaie, il faut en rap- » procher immédiatement les bords. En s'opposant ainsi à » l'écoulement du sang au-dehors, on favorise la formation » d'un caillot qui pourrait obturer la plaie du cœur. Une » conduite opposée enlèverait toute chance de salut au » blessé. »

ARTICLE DEUXIÈME.

RUPTURES DU COEUR.

SECTION PREMIÈRE.

OBSERVATIONS PARTICULIÈRES DE RUPTURE SIMPLE OU MULTIPLE DE DIFFÉRENTES PARTIES DU COEUR.

1° *Observations de rupture des parois du cœur.*

OBSERVATIONS 166e, 167e 168e, 169e.

Jeune homme de 13 à 14 ans. — Écrasement par la roue d'une voiture. — Rupture du ventricule gauche, de la base au sommet, le long du bord par lequel il se réunit au ventricule droit.

Le 23 octobre 1813, M. Worbe fut appelé pour constater la mort d'un jeune homme de 13 à 14 ans, écrasé par la roue d'une voiture.

Les côtes, leurs cartilages et le sternum étaient dans leur état naturel. Le péricarde était rempli de sang, et le ventricule gauche du cœur rompu antérieurement, depuis sa base jusqu'à son sommet, le long du bord par lequel il se réunit au ventricule droit (1).

Réflexions. — La rupture des parois du cœur par suite de violences analogues à celle dont il est question dans le cas précédent ne constitue pas un accident très rare. Nous avons vu une rupture de l'oreillette droite chez un homme qui s'était jeté par une croisée, pendant les angoisses d'une dyspnée des plus violentes.

Verbrugge a rapporté deux cas de rupture du cœur produite par des violences extérieures. Dans le premier cas, cité d'après Mumersen, un jeune homme robuste eut une rupture de l'oreillette droite, par suite d'un coup de pied de cheval sur le sternum. Dans le second cas, raconté d'après Nébélius, il s'agit d'un cavalier qui expira après avoir été traîné par son cheval. On ne trouva aucune contusion extérieure, aucune fracture aux côtes, et cependant l'oreillette droite et la veine cave étaient déchirées.

Les faits précédents sont relatifs à des solutions de continuité, qui, pour différer des plaies proprement dites, n'en sont pas moins l'effet de *violences externes ;* mais les observations suivantes prouvent que ce n'est pas toujours sous l'influence de ces violences que se développent les ruptures des parois du cœur.

OBSERVATION 170e (2).

Nausées et vomissements. — Perte subite de connaissance, refroidissement. — Mort. — Épanchement de sang dans le péricarde. — Rupture de l'oreillette droite dans la longueur d'un pouce (28 mill.).

Un curé de Bordeaux, d'une constitution pléthorique

(1) Cette observation a été recueillie par M. Worbe, et publiée, en 1814, dans les *Bulletins de la Faculté de médecine.*

(2) Observation recueillie par M. le docteur Grateloup, de Bordeaux.

et forte, ayant soupé comme à son ordinaire, le 5 novembre 1821, éprouva, au moment de se coucher, un refroidissement considérable des mains et des pieds. A peine est-il dans son lit, qu'il est pris de nausées et de vomissements. Il appelle quelqu'un, puis perd la parole, tombe sans connaissance dans les bras de son domestique, accouru à sa voix, pâlit, devient froid, et expire avant l'arrivée de M. le docteur Grateloup, qu'on était allé chercher.

A l'ouverture du cadavre, *on trouva dans le péricarde un épanchement considérable de sérosité rouge, mêlée de gros caillots de sang.* Le cœur était volumineux et prodigieusement gras. *Son oreillette droite offrait une déchirure d'environ un pouce* (28 *mill.*) *de longueur.*

OBSERVATION 171e (1).

Vieillard de 80 ans. — Depuis quelques jours, oppression, faiblesse. — Mort subite. — Épanchement de sang dans le péricarde. — Crevasse du ventricule gauche, longue de 10 à 12 lignes (23 à 28 mill.), dirigée selon l'axe de ce ventricule. — Ossification des valvules aortiques, ainsi que de l'aorte et de plusieurs autres artères.

Un vieillard de 80 ans environ, s'étant rendu à l'hôpital de Clermont, pour une oppression et une faiblesse qu'il éprouvait depuis quelques jours, fut frappé d'une mort subite, sans aucun signe, à l'extérieur, de lésion organique.

A l'ouverture du cadavre, M. Fleury trouva le péricarde très distendu, rempli d'un sang rouge et coagulé. Il aperçut ensuite une crevasse du ventricule gauche, longue de 10 à 12 lignes (23 à 28 mill.), et dirigée selon l'axe de ce ventricule. Elle était à peine sensible du côté de la cavité de ce dernier, à cause du caillot qui en bouchait presque toute l'étendue (2).

(1) Observation recueillie par M. Fleury, chirurgien en chef de l'Hôtel-Dieu de Clermont, et publiée dans le tome Ier des *Bulletins de la Faculté de médecine de Paris.*

(2) Suivant M. Fleury, l'épanchement dans le péricarde se serait fait gra-

Les valvules aortiques et le tronc de l'aorte présentaient dans leur épaisseur plusieurs points d'ossification. Les artères sous-clavières, les carotides, les crurales et leurs principales branches, étaient presque totalement ossifiées.

OBSERVATION 172e.

M. le docteur Bignardi, de Milan, a consigné le fait suivant dans le n° de janvier 1829 des *Annal. univ. di med.*

Une jeune demoiselle de Modène mourut tout-à-coup lorsqu'elle s'occupait des préparatifs de toilette pour se rendre à un bal.

En examinant soigneusement le cœur, on trouva, vers la base du ventricule gauche, près de l'insertion de l'aorte, une petite tumeur de la grosseur d'une fève, dont les parois étaient constituées uniquement par l'adossement de la membrane interne du ventricule au feuillet séreux qui revêt le cœur. *Cette tumeur, qui formait un relief sensible à la surface de cet organe, était le siége d'une déchirure par laquelle un épanchement de sang s'était opéré dans le péricarde, et de là, la mort subite.*

2° *Observations de rupture des valvules du cœur, des tendons valvulaires et des colonnes charnues.*

J'ai déjà rapporté quelques cas de cette espèce de rupture à l'occasion des ulcères du cœur. A ces cas je joindrai les trois suivants.

OBSERVATION 173e.

M. Nicod a publié, dans le n° 41 du *Journal hebdoma-*

---

duellement, et ce vieillard n'aurait succombé que lorsque le ventricule, par la pression constante et progressive qu'il éprouvait de la part du sang épanché, n'en pouvait plus admettre lui-même dans sa cavité. Cette hypothèse n'est guère probable, et il est bien plus naturel de penser que l'épanchement aura été subit, comme la mort l'a été elle-même.

daire de médecine (11 octobre 1834), un cas de rupture de deux colonnes charnues du ventricule gauche, chez une dame qui avait éprouvé *deux accès de suffocation extraordinaires*. Il existait en outre une ossification des valvules du cœur.

OBSERVATION 174e (1).

Femme de 78 ans. — Chute d'un troisième étage. — Fracture de plusieurs os, rupture du foie, de la rate et du cœur (épanchement de sang dans le péricarde; rupture de la base du cœur, à l'insertion de l'aorte; déchirure d'une des valvules aortiques).

Deluzenne (Marie-Madeleine), âgée de 78 ans, était d'un caractère fort irascible, et se querellait avec ses voisines pour les causes les plus minimes.

Le 1er septembre, à la suite d'une de ces querelles, elle assura que, pour se venger de sa voisine, elle se jetterait par la fenêtre. Avertie par les autres femmes du dortoir, la fille de service vint s'opposer à l'exécution de cette vengeance d'une *nouvelle espèce*, en menaçant à son tour de prévenir la surveillante de l'emploi. Cependant Deluzenne, le lendemain, à 4 heures du matin, approcha une chaise de la fenêtre, et se précipita d'un troisième étage, élevé d'environ quarante pieds de hauteur.

Après avoir porté les jambes en dehors de la fenêtre, cette malheureuse s'est tenue quelques secondes accrochée par les mains, puis s'est abandonnée à son propre poids, en sorte qu'elle est tombée sur les jambes et a expiré sur-le-champ.

Autopsie cadavérique, vingt heures après la mort.

1° *Crâne*. — Fêlure décrivant une courbe à convexité antérieure, et partant du sommet de l'occipital pour se rendre sur le pariétal, la portion écailleuse du temporal, et finir sur le côté externe du corps du sphénoïde, sans intéresser le rocher.

(1) Cette observation a été recueillie par M. Bergeon. J'en ai retranché quelques détails, inutiles à notre objet.

2° *Thorax.* — Le côté droit du thorax présente sept fractures de côtes dans un point assez rapproché de leur angle. L'un des fragments a déchiré une des artères intercostales, et l'on voit dans ce côté de la poitrine un épanchement sanguin médiocre.

Le péricarde, énormément distendu, contient des caillots de sang, dont la quantité peut être évaluée à une livre (500 *gram.*).

En soulevant le cœur, on aperçoit une séparation de l'aorte dans son point d'insertion avec cet organe, lésion qui a été certainement l'effet d'un contre-coup. Cette déchirure est située à la partie postérieure de l'aorte; autour d'elle se trouve une ecchymose de la largeur d'une pièce de trente sous (1 *franc* 50 *centimes*)*; en ouvrant ce vaisseau par sa partie antérieure, on voit une déchirure assez régulière, transversale, s'étendant au tiers de sa circonférence, et ayant séparé en deux l'une des valvules sigmoïdes.*

3° *Abdomen.* — Le foie présente une rupture de 2 lignes (5 mill.) de profondeur sur 2 pouces (56 mill.) de largeur. La rate offre à sa face externe une lésion tout-à-fait semblable à celle du foie.....

Réflexions. — Dans le cas précédent, la rupture de la base du cœur ou de l'aorte à son insertion, la déchirure transversale d'une des valvules aortiques, ont été évidemment l'effet de la violente secousse produite par une chute de 40 pieds (environ 13 mèt.) de haut. Mais les valvules du cœur peuvent, comme les parois elles-mêmes, comme les tendons valvulaires et les colonnes charnues, éprouver des solutions de continuité par l'effet de causes non extérieures, et se rompre, par exemple, sous l'effort des contractions du cœur ou d'une réaction violente et brusque de la colonne sanguine contre elles.

Dans le cas suivant, recueilli par Laënnec et M. Fizeau, ces observateurs ont attribué à un effort de ce genre une dilatation partielle et une double rupture de la valvule mitrale. Toutefois, nous n'oserions affirmer que tel ait été

réellement le mécanisme de la rupture. Il se pourrait du moins que cette rupture eût été précédée d'une ulcération de la valvule.

OBSERVATION 175e (1).

Homme de moyen âge. — Palpitations, dyspnée. — A la face supérieure de la valvule mitrale, sorte de petite poche, percée à ses extrémités de deux ouvertures, dont l'inférieure, plus large, avait des bords comme frangés, de sorte que la valvule paraissait avoir été rompue en cet endroit.

« Un homme de moyen âge éprouvant des palpitations, » de la gêne dans la respiration, etc., succomba à l'hospice » de la Charité.

» *Ouverture du cadavre.* — Le cœur était beaucoup plus » gros que dans l'état naturel, ce qui dépendait presque » entièrement de l'épaisseur des parois du ventricule gauche, » dont *la cavité elle-même ne paraissait guère plus ample que* » *dans l'état naturel.*

» Les valvules offraient en divers points des concrétions » *osséo-pierreuses*, de manière à rester continuellement ten- » dues, sans pouvoir se relever sur les parois de l'aorte, ce » qui rétrécissait considérablement l'orifice de cette artère.

» La valvule mitrale présentait aussi deux petites concré- » tions de même espèce, mais qui n'en gênaient en rien le » mouvement. *A la face supérieure de cette valvule, s'élevait* » *une sorte de petite poche d'un demi-pouce* (14 *mill.*) *de lon-* » *gueur, de plus de* 4 *lignes* (9 *mill.*) *de diamètre, et percée à* » *ses extrémités de deux ouvertures, dont l'inférieure était la* » *plus large. Cette dernière avait des bords assez irréguliers* » *et comme frangés, de sorte que la lame inférieure de la val-* » *vule mitrale paraissait avoir été rompue en cet endroit, et le* » *petit sac anévrismal formé par la dilatation de la lame su-* » *périeure : seulement l'ouverture supérieure était évidemment*

(1) Ce fait a été consigné dans le tome Ier des *Bulletins de la Faculté de médecine*, sous le titre suivant : *Extrait d'une note sur une dilatation partielle de la valvule mitrale*; par Laënnec et M. Fizeau.

» *l'effet d'une rupture déjà ancienne de ce sac, car elle était* » *fort lisse* (1). »

DEUXIÈME SECTION.

HISTOIRE GÉNÉRALE DES RUPTURES DU COEUR.

§ I. Caractères anatomiques.

Il est des lésions dont le nom seul indique suffisamment et clairement le caractère anatomique fondamental, et la rupture est de ce genre de lésions. Nous n'avons donc à nous occuper ici que du siége, de l'étendue, de la direction, du nombre des ruptures du cœur. Nous nous bornerons à quelques remarques sur cette matière, renvoyant le lecteur, pour plus de détails, aux observations particulières.

Quant à leur siége, il en est des ruptures du cœur comme des ulcérations et des tumeurs anévrismales du même organe, c'est-à-dire qu'elles paraissent affecter plus fréquemment les cavités gauches que les droites. Dans les dix cas que renferme la première section de ce chapitre, six fois la rupture occupait le cœur gauche et quatre fois le cœur droit. Dans ces quatre derniers cas, c'est toujours l'oreillette qui a été le siége de la rupture. Dans quatre des six premiers cas, la rupture existait sur les parois du ventricule gauche : dans un cas, elle affectait la valvule mitrale, et, dans un autre, les colonnes du ventricule. (Dans l'une des dix observations, il existait à la fois une rupture de la base du ventricule gauche et une rupture d'une des valvules aortiques.) Dans aucune de nos dix observations, les cloisons interventriculaires ou

---

(1) « Cette dilatation paraît avoir été l'effet de l'obstacle que le rétrécisse- » ment de l'orifice de l'aorte opposait au cours du sang. On conçoit, en effet, » que la lame inférieure de la valvule a pu se rompre par l'effort du sang, » qui, poussé par le ventricule gauche, avec une force nécessairement plus » grande que dans l'état naturel, vu l'épaississement des fibres de ce ventri- » cule, ne pouvait cependant passer avec facilité dans l'aorte (*réflexion des* » *auteurs de l'observation*). »

interauriculaires n'étaient le siége de la rupture : mais on conçoit qu'elles n'en sont pas exemptes, et, parmi les cas de perforation du cœur que nous avons rapportés à l'article *Cardite*, il en est dans lesquels il sera probablement survenu une rupture des cloisons indiquées, préliminairement amincies par une ulcération plus ou moins profonde.

L'étendue, la direction, la forme de la rupture offrent des différences nombreuses : dans une observation, le ventricule gauche était *rupturé* de la base au sommet, le long du bord par lequel il se réunit avec le ventricule droit; dans une seconde observation, il existait une *crevasse* de 10 à 12 lignes (23 à 28 mill.), parallèle à l'axe du ventricule; dans une troisième observation, la base du ventricule gauche était séparée de l'aorte en arrière, et une *déchirure*, dirigée transversalement, avait partagé une des valvules aortiques en deux parties; dans une quatrième observation, la valvule mitrale, soulevée en manière de poche, offrait deux ouvertures dont l'une avait des bords irréguliers et comme frangés, etc.

Les ruptures du cœur offrent aussi des différences de nombre : tantôt on n'en rencontre qu'une seule, tantôt deux, trois, et même plus.

Sur 49 cas de rupture du cœur, rassemblés par M. Ollivier (d'Angers), 8 étaient relatifs à la rupture multiple. Dans deux cas recueillis par M. Rostan, deux déchirures existaient vers la pointe du ventricule gauche. Dans un exemple rapporté par Morgagni (*Epist.* LXIV), le ventricule gauche était rompu en trois points. Dans une des observations de M. Portal, le ventricule gauche, pour ainsi dire crevassé, offrait trois déchirures. En avril 1824, M. le professeur Andral lut, à l'Académie royale de médecine, une observation de rupture multiple du cœur. Cinq perforations oblongues occupaient la paroi postérieure du ventricule

gauche (1). M. Blaud a également trouvé cinq déchirures sur le même cœur (toutefois, deux de ces déchirures seulement pénétraient dans chaque ventricule, et les trois autres n'intéressaient que les couches superficielles des ventricules). Dans un cas publié par M. Ashburner (*London, Med. and phys. journ.*, *décemb.* 1822), deux ruptures existaient sur le ventricule gauche et une troisième sur le ventricule droit.

§ II. Causes des ruptures du cœur.

I. Les causes des ruptures du cœur sont prédisposantes ou déterminantes. Les causes prédisposantes sont un ramollissement du cœur, l'amincissement de ses différentes parties, un abcès, une ulcération. Les causes déterminantes sont : 1° des violences extérieures avec ébranlement, secousse, commotion de tous les organes en général ou de la région du cœur seulement; 2° des efforts considérables et brusques; 3° dans quelques cas, les simples mouvements de la circulation (dans les cas de ce genre surtout, interviennent les causes prédisposantes signalées plus haut). Le sujet de l'une de nos observations avait été écrasé par une roue; les sujets de deux autres observations s'étaient précipités du haut d'une croisée; le sujet d'une quatrième observation avait reçu un coup de pied de cheval sur le sternum; le sujet d'une cinquième observation avait été traîné par son cheval; le sujet d'une sixième observation avait éprouvé des nausées et des efforts de vomissement; le sujet d'une septième observation avait eu des *accès de suffocation extraordinaires.*

Le mécanisme des ruptures du cœur est essentiellement

(1) Dans la séance de l'Académie du 6 avril 1824, Rullier avait présenté à cette société un cœur dont les parois étaient le siége d'une double perforation. On observait en même temps dans les cavités de cet organe des concrétions fibrineuses formées long-temps avant la mort.

le même que celui des ruptures de divers autres organes, tant externes qu'internes, tels que les tendons de certains muscles, les muscles eux-mêmes, l'estomac, l'œsophage, l'utérus, etc. (1). Dans les chutes, c'est vraiment quelquefois par une sorte de contre-coup que le cœur se rompt. Cela devient surtout évident lorsque, comme dans le cas rapporté par M. Bergeon, la chute n'a pas lieu sur la région du cœur.

II. On a désigné sous le nom vicieux de ruptures *spontanées* du cœur celles qui ne proviennent pas d'une cause *traumatique*. Les ruptures dites *spontanées* peuvent-elles avoir lieu sans la préexistence de quelque lésion de la substance du cœur? Dans un travail publié par le journal *l'Expérience* (n° du 7 février 1839), après avoir rapporté une nouvelle *observation de rupture du cœur*, recueillie dans notre service, *suivie de quelques remarques sur les ruptures spontanées de cet organe*, M. le docteur Henroz concluait ainsi : « En dernière » analyse, il résulte, ce me semble, de l'examen auquel » nous venons de nous livrer, que la science attend encore » un fait bien observé de rupture *spontanée* du cœur, où cet » organe ne présente aucun vestige de lésion antérieure, » ancienne ou récente. On avait fait des cas de cette espèce » une catégorie à part; je crois qu'on peut donc la supprimer » jusqu'à nouvel ordre. »

M. Dezeimeris, alors rédacteur de *l'Expérience*, combattit la conclusion de M. Henroz, et inséra dans le journal indiqué (2) un savant Mémoire principalement destiné à prouver qu'il existe réellement des cas de rupture *spontanée* du cœur, sans lésion préalable des parois de cet organe.

---

(1) Burns me paraît être le premier qui ait dit que le cœur, pendant les efforts expulsifs auxquels il se livre, peut se rompre, comme on voit l'utérus se déchirer pendant les contractions expulsives trop violentes dont il est parfois le siége dans l'acte de l'accouchement.

(2) Voir le numéro du 7 mars 1839, et les suivants.

J'avoue qu'il me paraît bien difficile de ne pas se ranger à l'opinion de M. Dezeimeris, après avoir lu avec attention les faits qu'il a rapportés à l'appui; nous regrettons toutefois que M. le docteur Henroz n'ait pas encore discuté ces faits, et déclaré si, en leur présence, il persistait ou ne persistait plus dans l'opinion qu'il avait émise.

Quoi qu'il en soit, selon M. Dezeimeris, si l'on prend la peine de rassembler les faits épars de rupture du cœur qui ont été publiés, et dont la multitude étonne, et qu'on les rapproche les uns des autres selon leurs affinités par rapport aux causes de leurs ruptures, ils se distribuent naturellement en sept classes, savoir :

1° Ruptures du cœur par des violences extérieures; 2° ruptures spontanées, sans lésion antérieure du tissu du cœur; 3° ruptures des parois de quelque cavité du cœur préalablement dilatée; 4° ruptures avec lésion *probable*, mais non suffisamment décrite, ni positivement indiquée, du tissu du cœur; 5° ruptures par ramollissement; 6° ruptures par abcès du cœur; 7° ruptures par ulcération ou perforation du cœur.

§ III. Signes et diagnostic des ruptures du cœur.

Le siége des ruptures du cœur doit être pris en grande considération, quand il s'agit de leurs signes et de leur diagnostic. Lorsque les parois du cœur sont largement rupturées, un épanchement de sang s'opère dans le péricarde, et le malade tombe mort comme s'il eût été frappé de la foudre. Un seul fait publié par M. Rostan porterait à croire qu'une rupture peu étendue des parois du cœur peut n'être pas mortelle. Dans le cas dont il s'agit, une concrétion sanguine avait oblitéré la solution de continuité, et cette sorte de bouchon ou d'obturateur organique avait mis obstacle à toute hémorrhagie ultérieure.

Si la rupture occupe la cloison des ventricules ou des oreillettes, il peut en résulter un mélange du sang noir et

du sang rouge, et par suite, selon quelques auteurs, la maladie connue sous le nom de cyanose.

Nous manquons encore de faits pour exposer les divers signes et les accidents des ruptures des colonnes charnues, des tendons valvulaires et des valvules. Tout ce qu'on peut dire, c'est que la rupture d'une valvule ou des colonnes charnues destinées à ses mouvements doit nécessairement entraîner quelque désordre dans la circulation.

La perforation d'une valvule, soit par rupture *primitive*, soit par érosion suivie de rupture, constitue une des conditions dans lesquelles nous avons dit que se produisait un bruit de soufflet simple ou sibilant (1). Or, un observateur des plus distingués, M. le docteur Tarral, m'a récemment communiqué un cas de bruit de soufflet sibilant ou musical chez un individu dont les valvules aortiques offraient une lésion de ce genre (ce malade était placé dans le service de M. Lerminier, à la Charité). Toutefois, il ne faudrait pas croire que le bruit de soufflet musical ou sibilant de la région précordiale soit un signe assuré d'une perforation valvulaire; en effet, nous l'avons rencontré dans bien des cas où cette lésion n'existait point. (Voyez les *Prolégomènes* et le *chapitre de l'Endocardite.*)

§ IV. Pronostic et traitement.

Le pronostic des ruptures du cœur diffère beaucoup suivant le siége qu'elles occupent. Ainsi les ruptures des parois du cœur avec épanchement abondant de sang dans le péricarde sont nécessairement mortelles. Il n'en est pas de même de celles de la cloison interventriculaire ou interauriculaire, des colonnes charnues, des valvules et de leurs tendons; mais, comme je l'ai déjà dit plus haut, nous n'a-

(1) Le passage du sang des cavités droites dans les cavités gauches, et réciproquement, par suite d'une ouverture plus ou moins étroite de la cloison interventriculaire ou interauriculaire, donne également lieu à un bruit de soufflet.

vons pas assez de faits bien observés pour exposer d'une manière un peu précise les accidents qui peuvent en résulter.

Il n'est point de traitement pour les ruptures des parois du cœur. Quant aux ruptures des colonnes, des valvules, etc., comme nous n'avons pas encore les signes nécessaires à leur diagnostic, que pourrions-nous dire de leur traitement?

CHAPITRE II.

DES CHANGEMENTS DE DIMENSIONS DES CAVITÉS ET DES ORIFICES DU CŒUR.

CONSIDÉRATIONS PRÉLIMINAIRES.

Jusqu'ici les auteurs n'avaient point étudié d'une manière particulière la dilatation ou l'élargissement des orifices du cœur. Ils s'étaient exclusivement occupés des dilatations des cavités de cet organe, dilatations vulgairement connues sous le nom d'anévrismes du cœur, l'un *actif*, qui n'est autre chose que la combinaison d'une dilatation avec un épaississement hypertrophique des parois de cet organe; l'autre *passif*, consistant en une dilatation avec amincissement de ces mêmes parois.

Le rétrécissement des orifices du cœur a été étudié par les auteurs de traités sur les maladies du cœur, et notamment par Corvisart; mais le rétrécissement des cavités de cet organe avait été entièrement négligé jusqu'à Bertin, qui démontra par des faits positifs qu'il peut se rencontrer dans une espèce particulière d'hypertrophie, savoir l'hypertrophie *interne*, *concentrique* ou *centripète*.

Dans un organe tel que le cœur, qui fonctionne en quelque sorte conformément aux lois rigoureuses de la mécanique, on ne saurait apporter trop de soin à faire connaître par d'exactes descriptions les moindres changements sur-

venus dans les conditions de la structure physique de cette machine vivante. Aussi avons-nous jugé convenable de nous occuper encore ici de la dilatation et du rétrécissement des cavités et des orifices du cœur, considérés en eux-mêmes, bien que nous ayons déjà été obligé d'en parler précédemment, en traitant des maladies complexes dont ils constituent un des éléments.

ARTICLE PREMIER.

DE LA DILATATION DES CAVITÉS ET DES ORIFICES DU COEUR.

SECTION PREMIÈRE.

OBSERVATIONS PARTICULIÈRES.

Comme celle des artères, la dilatation du cœur est tantôt *générale* et tantôt *partielle*. Nous avons vu précédemment qu'elle pouvait coïncider avec un épaississement ou avec un amincissement des parois. La dilatation avec épaississement constitue l'hypertrophie anévrismale ou *excentrique* (anévrisme actif ou hypertrophique), maladie à laquelle se rapportent une cinquantaine au moins des observations contenues dans cet ouvrage. La dilatation avec amincissement des parois, ou l'anévrisme *passif*, est beaucoup plus rare que la précédente. Corvisart en a rapporté quelques exemples. M. Fleury, de Clermont, a consigné le suivant dans les Bulletins de la Faculté de médecine pour l'an XIII : chez un homme de 27 ans, dont le péricarde renfermait trois pintes et demie de sérosité jaunâtre, les *cavités droites du cœur étaient prodigieusement dilatées et amincies, à tel point que l'oreillette était convertie en une espèce de membrane transparente, et que le ventricule avait tout au plus l'épaisseur qu'ont ordinairement les oreillettes.*

Je vais rapporter un nouveau cas de cette espèce de dilatation ; je le ferai suivre d'une observation de dilatation partielle de la portion pulmonaire du ventricule droit, genre

de dilatation dont une de nos précédentes observations nous a déjà offert un exemple.

Je ne consignerai point ici de nouveaux cas de dilatation des orifices; je renvoie à ceux que contient la catégorie des observations d'hypertrophie anévrismale.

OBSERVATION 176e.

Homme de 31 ans. — Signes de tuberculisation pulmonaire. — Battements du cœur faibles, presque sans impulsion, étendus; bruits clairs. — Dilatation des ventricules et surtout du gauche, dont les parois ont une épaisseur qui n'excède guère celle des parois du ventricule droit.

Mougenot (Jean-Nicolas), âgé de 31 ans, garçon tailleur, ex-grenadier de la garde impériale, d'une constitution lymphatique, poitrine longue et étroite, peau blanche et fine, poils rouges, d'un caractère très doux, entra à l'hôpital Cochin, le 30 juillet 1822. Il disait avoir éprouvé plusieurs rhumes très forts, accompagnés de crachements de sang; il avait beaucoup maigri, surtout depuis six mois, et présentait d'ailleurs les phénomènes suivants : toux, crachats épais, abondants, muqueux, verdâtres, non mêlés de sang depuis six semaines, perte d'haleine, essoufflement au moindre exercice; on entend un râle avec gargouillement, et une pectoriloquie très forte dans presque tout le côté droit de la poitrine; dans plusieurs autres points le râle ressemble à un léger claquement.

Les battements du cœur sont étendus et ne présentent qu'une impulsion très faible; les bruits de cet organe sont clairs, et le premier ne diffère guère du second, qu'en ce qu'il est un peu plus prolongé; les deux bruits s'entendent même à la partie postérieure de la poitrine (1).

Langue sèche, rosée; soif, inappétence, nausées et quelquefois vomissement après les quintes de toux, dévoie-

(1) Ces signes nous firent annoncer dès le premier abord une dilatation avec amincissement des ventricules.

ment sans coliques ; chaleur à la peau, sueurs nocturnes; *pouls petit, fréquent et faible;* fièvre hectique, simulant un peu une fièvre intermittente quotidienne ; insomnie.

Prescription. — *Gomme édule. ; looch ; quart.*

12 août. Un point pleurétique se manifeste dans la région du téton droit; pectoriloquie dans les deux côtés de la poitrine ; gargouillement ou respiration soufflante.

Les battements du cœur sont faibles et sans impulsion, toujours accompagnés d'un bruit clair.

Prostration, pâleur et décoloration de la peau, menace de suffocation.

17. Défaillances, fréquent obscurcissement de la vue; agonie. — Mort tranquille dans la nuit du 17.

Autopsie cadavérique, 18 heures après la mort.

1° *Org. circulat. et resp.* — Dans le côté droit de la poitrine, existent des fausses membranes de consistance variable : à la base et au milieu, elles sont molles, pulpeuses et injectées; elles s'épaississent considérablement vers le sommet, où leur présence semble destinée à prévenir l'épanchement de la matière tuberculeuse dans le sac de la plèvre. En effet, tout le poumon droit forme une grosse masse de consistance hépatique, creusée, dans sa moitié supérieure, d'un très grand nombre d'excavations. Incisée en plusieurs points différents, la substance présente un aspect grenu, et nullement spongieux ; à la surface des incisions se voient les ouvertures de plusieurs tuyaux bronchiques. Cette substance est d'un gris noirâtre; elle est parcourue par des lames demi-transparentes, comme lardacées, appartenant à la plèvre épaissie qui tapisse les scissures pulmonaires. Le poumon gauche, moins volumineux que le précédent, est crépitant à son bord antérieur, tandis que son bord postérieur est gorgé de sérosité, et contient des tubercules granuleux. On trouve çà et là dans ce poumon plusieurs foyers tuberculeux de médiocre étendue. Les ganglions bronchiques, volumineux et noirs, sont

transformés, dans leur centre, en une substance blanche et pultacée ; les bronches sont rouges, tapissées de mucosités, et d'une matière grumeleuse provenant des cavernes pulmonaires. — Le côté gauche de la poitrine contient une médiocre quantité de sérosité citrine; on y trouve peu d'adhérences.

Le cœur est volumineux pour un phthisique ; ses parois sont molles, flasques et affaissées. *Le ventricule droit est un peu plus ample que dans l'état naturel ; le ventricule gauche est plus grand que le droit. Cette dilatation anévrismale a lieu aux dépens de l'épaisseur des parois, qui n'excède guère celle des parois du ventricule droit.* — Les oreillettes ne présentent pas de changements considérables, soit dans leur étendue, soit dans leur épaisseur ; leurs valvules offrent une rougeur violette.

Org. dig. et annex. — Le foie, volumineux, est moins compacte que le poumon droit du sujet, un peu ramolli et très facile à déchirer. — L'estomac, très ample, offre à sa surface interne une rougeur violacée et comme *anévrismatique;* la membrane muqueuse, ramollie, s'enlève très facilement, laissant au-dessous d'elle des réseaux vasculaires injectés. — Le jéjunum et le duodénum offrent une rougeur et une injection semblables à celles de l'estomac : cette rougeur est continue, tandis que dans l'iléon elle est interrompue par des espaces plus ou moins considérables d'une pâleur notable. Les parois intestinales sont molles et infiltrées. — Le gros intestin, très long, contient des matières demi-liquides, et est généralement injecté ; on y rencontre des ulcérations très nombreuses, surtout dans le cœcum, où elles sont fort étendues et d'une forme allongée.

OBSERVATION 177e (1).

Homme de 49 ans. — Affection scorbutique. — Teinte livide ou bleuâtre du visage et surtout des lèvres. — Dilatation de la portion pulmonaire du ventricule droit. — Communication entre les deux oreillettes au moyen du trou Botal non oblitéré, etc.

Lexmelin, âgé de 49 ans, d'un tempérament bilieux, perdit, il y a environ un an, une place qui était son seul moyen d'existence. Depuis lors, il fut en proie à un violent chagrin, et obligé de faire usage d'une mauvaise nourriture. Une tristesse profonde, une langueur générale de toutes les fonctions, suivie bientôt de tous les symptômes qui caractérisent le scorbut, obligèrent le malade à entrer dans un hôpital : il fut placé à Saint-Louis, le 21 juin 1819. — On observait alors les symptômes suivants : air triste, visage pâle, blême; bouche mauvaise, exhalant une odeur des plus fétides et que le malade ne pouvait supporter lui-même; gencives ramollies, saignant facilement. Vaste infiltration sanguine à la jambe et au pied droit; taches sur diverses autres parties du corps, mais moins étendues, circonscrites, et pour la plupart analogues à des piqûres de puce; engorgement considérable du genou; pouls petit, misérable, mais régulier; langueur et sorte d'apathie générale, impossibilité de marcher ou de se tenir debout; d'ailleurs, nulle douleur locale. Le malade tousse de temps en temps.

On applique sur le pied et la jambe des compresses imbibées d'alcool camphré; on prescrit au malade de la tisane de houblon, du vin antiscorbutique, et un gargarisme avec l'esprit de cochléaria, et la décoction de quinquina acidulée. — Ces moyens continués pendant un mois n'opèrent presque au-

(1) J'ai recueilli cette observation en 1819, lorsque j'étais interne à l'hôpital Saint-Louis. Elle fut publiée dans le *Journal de médecine*, rédigé alors par MM. Béclard, Jules Cloquet, etc. Je ne crois pas qu'à cette époque on eût encore signalé la dilatation partielle du ventricule droit.

cun changement dans l'état général du malade ; seulement les symptômes locaux s'affaiblissent.

20 et 21 juillet. — Hémorrhagie buccale très considérable. (Le malade évalue la perte de sang à deux verres.) — Jusqu'ici l'affection scorbutique avait exclusivement attiré notre attention ; mais alors la toux légère que le malade éprouvait à son entrée étant devenue presque continuelle et très fatigante, les lèvres ayant pris une couleur livide et bleuâtre, la face s'étant pour ainsi dire bouffie, on ne pouvait plus méconnaître l'existence d'une lésion organique du poumon et du cœur. La dyspnée se prononça de jour en jour davantage, et en même temps les taches scorbutiques et l'engorgement du genou se dissipèrent.

4 et 5 août. — Oppression plus forte, étouffements, inquiétude ; visage légèrement livide, altéré et pour ainsi dire mourant. — Mort le 5 août à trois heures après midi, dans une sorte d'asphyxie.

Autopsie cadavérique.

1° *Org. circulat. et respirat.* — Epanchement d'une sérosité jaunâtre dans le péricarde. — *Dilatation des cavités droites du cœur : la cavité du ventricule droit était double de l'état normal. C'était surtout à gauche, du côté de l'artère pulmonaire, que ce ventricule s'était dilaté ; là il formait en quelque sorte un troisième ventricule intermédiaire aux deux autres.* — Les parois ventriculaires n'étaient pas sensiblement amincies. Les colonnes charnues étaient très multipliées. Le tissu musculaire du cœur était pâle, flasque. L'*artère pulmonaire, dilatée, offrait un calibre double de celui de l'aorte.* Les cavités droites et les veines-caves étaient gorgées d'un sang noir coagulé (le foie lui-même était pour ainsi dire *inondé* de ce liquide).

Les deux oreillettes communiquent entre elles au moyen du trou de Botal largement ouvert. L'ouverture de communication est arrondie, sans déchirure, et offre le diamètre d'une pièce de 20 sous.

Les poumons, et surtout le gauche, étaient parsemés d'une innombrable quantité de granulations. La plèvre qui les recouvrait adhérait de toutes parts à la plèvre costale, au moyen d'une couche celluleuse, plus dense et plus épaisse à gauche qu'à droite.

2° *Org. dig.* — L'estomac offrait çà et là des points où la membrane muqueuse était d'un rouge brun; elle était blanche ailleurs, ce qui lui donnait comme un aspect marbré.

3° *Habit. extér.* — Le tissu cellulaire du genou gauche était épaissi; il n'y avait épanchement d'une matière albumineuse ni dans l'articulation, ni dans les muscles, etc., etc.

4° *Syst. nerv.* — Le cerveau nous parut tout-à-fait sain.

SECTION DEUXIÈME.

HISTOIRE GÉNÉRALE DE LA DILATATION DES CAVITÉS ET DES ORIFICES DU COEUR.

§ I. Caractères anatomiques.

I. — La dilatation des cavités du cœur peut être *générale* ou *partielle*.

1° *De la dilatation générale ou suivant toute la circonférence.*

Baillou et Lancisi sont les premiers qui aient appliqué aux dilatations du cœur la dénomination d'anévrisme, dénomination qui, long-temps avant eux, avait été donnée exclusivement aux tumeurs formées par les dilatations artérielles. Morgagni employa indifféremment le terme de dilatation et celui d'anévrisme pour désigner l'augmentation de capacité des diverses cavités du cœur. Toutefois, cet illustre médecin, imité en cela par notre Corvisart, avait cru devoir ajouter que la dénomination d'anévrisme du cœur était loin d'être parfaitement exacte, si l'on voulait

désigner par elle une maladie du cœur absolument semblable à l'anévrisme artériel. Quant à moi, malgré le respect que je professe pour l'autorité de ces grands maîtres, je ne reconnais aucune différence essentielle entre la dilatation des artères et celle du cœur. Il est, d'ailleurs, évident que si la maladie n'était pas essentiellement la même, soit qu'elle occupe le cœur, soit qu'elle affecte les artères, Morgagni et Corvisart n'auraient pas dû lui donner un seul et même nom.

Le premier de ces deux célèbres observateurs, comme aussi ceux qui l'avaient précédé, confondirent sous le nom commun d'anévrisme du cœur plusieurs formes morbides qui méritaient d'être distinguées, telles que la dilatation simple ou sans épaississement ni amincissement notable des parois, la dilatation avec épaississement ou hypertrophie des parois, et la dilatation avec amincissement de ces mêmes parois. Ajoutons, avec Bertin, qu'en parlant de l'augmentation d'épaisseur des parois du cœur, les anciens auteurs ne séparèrent pas assez nettement les cas où l'épaississement était le simple résultat d'un accroissement de la nutrition de ceux où il coïncidait avec une altération de cette même nutrition, comme cela arrive dans le ramollissement, l'induration, etc.

Corvisart est le premier qui ait classé les anévrismes du cœur. Il en admet deux espèces, savoir, les anévrismes *actifs* et les anévrismes *passifs*. Dans la première espèce, les parois du cœur sont en même temps dilatées et épaissies, affection qui coïncide avec l'augmentation de la force du cœur (de là le nom d'*actifs* que Corvisart a imposé aux anévrismes de cette espèce). La seconde espèce est caractérisée par la dilatation avec amincissement des parois, et par l'affaiblissement des fonctions de l'organe (de là l'expression de *passifs* sous laquelle Corvisart a désigné les anévrismes de cette seconde espèce).

La dilatation peut affecter une, plusieurs ou la totalité

des cavités du cœur, soit qu'elle existe avec ou sans épaississement, avec ou sans amincissement des parois dilatées. Suivant que la dilatation des cavités du cœur est plus ou moins étendue, ou qu'elle se trouve compliquée ou non d'hypertrophie, le cœur offre un volume variable. La dilatation est-elle énorme et combinée avec l'hypertrophie, le cœur peut présenter un volume double et même triple de l'état normal. En même temps que le cœur acquiert ainsi un volume extraordinaire, il change souvent de forme et de position. Quelquefois, par exemple, il représente, comme nous l'avons dit ailleurs (voy. *Hypertrophie*), une sorte de gibecière, et il se trouve placé tout-à-fait transversalement, au lieu d'avoir sa pointe simplement dirigée un peu à gauche, comme dans l'état normal.

2° *De la dilatation partielle et de l'anévrisme faux-consécutif du cœur.*

Il y a long-temps déjà que des cas de cette espèce d'anévrisme avaient été recueillis par les observateurs, mais ce n'est que tout récemment qu'elle a été étudiée avec détail. La dilatation partielle précède quelquefois, sans doute, la rupture des couches internes des parois du cœur avec formation d'un kyste dit anévrismal (1). Celle qui s'est le plus fréquemment présentée à notre observation, c'est la dilatation de la portion pulmonaire du ventricule droit. Comme nous avons parlé ailleurs de l'*anévrisme faux-consécutif* du cœur (voy. *Cardite terminée par ulcération*), nous n'y reviendrons point ici.

II. La dilatation des orifices du cœur n'est pas moins commune que celle des cavités elles-mêmes, ainsi qu'on peut

(1) C'est à tort qu'on a décrit sous le nom d'anévrisme *vrai* du cœur les tumeurs anévrismales de cet organe proprement dites. Elles méritent bien mieux le nom d'*anévrisme faux-consécutif*. La rupture des couches intérieures des parois du cœur constitue, en effet, l'un des caractères fondamentaux de la maladie, une fois qu'elle est bien établie.

s'en assurer en lisant un grand nombre des observations contenues dans cet ouvrage. Elle est susceptible de plusieurs degrés, qu'il était impossible de bien apprécier avant d'avoir déterminé, d'une manière au moins approximative, comme nous l'avons fait dans nos Prolégomènes, les dimensions normales des divers orifices du cœur. Rappelons ici quelques exemples de dilatation ou d'élargissement des orifices. Dans deux observations, l'orifice auriculo-ventriculaire droit avait 5 pouc. (140 mill.) de circonférence. La circonférence de cet orifice n'est pas indiquée d'une manière précise dans une troisième observation, mais il y est dit qu'il était dilaté au point que la valvule tricuspide ne pouvait pas le fermer. Chez le sujet d'une des deux observations indiquées plus haut, déjà cité, l'orifice auriculo-ventriculaire gauche avait une circonférence de 4 pouces 3 lignes (119 mill.), etc.

Nous ne saurions trop répéter aux amis de l'observation exacte de ne pas négliger l'examen des dimensions des orifices du cœur dans les maladies dites organiques dont il peut être atteint, car si ces dimensions sont telles que les valvules ne puissent pas suffire à l'occlusion de leurs orifices, il en résulte nécessairement un trouble plus ou moins fâcheux de la circulation du sang à travers le cœur.

§ II. Mécanisme et principales causes de la dilatation des cavités et des orifices du cœur (1).

La dilatation des cavités et des orifices du cœur s'opère ordinairement sous l'influence d'un obstacle à la libre circulation du sang. Sous ce point de vue, la dilatation du cœur ne diffère pas de la dilatation des autres organes creux. En effet, l'observation démontre que ces derniers, quels qu'ils soient,

(1) Je renvoie le lecteur à l'article *Hypertrophie* pour l'histoire de la dilatation qui s'opère sous l'influence *vitale* de cette augmentation morbide de nutrition, comme on voit, dans l'évolution normale du cœur, les cavités de cet organe s'agrandir en même temps que leurs parois s'accroissent en épaisseur et en largeur.

ne tardent pas à se dilater d'une manière plus ou moins notable, lorsque, en vertu d'un obstacle quelconque, les matières qu'ils sont destinés à contenir pendant un certain temps, ne trouvant plus une libre issue, s'accumulent dans leur cavité, réagissent contre leurs parois, et les distendent outre mesure. L'organe se laissera d'autant plus facilement dilater, que ses parois seront douées d'une moindre épaisseur, et que les causes de dilatation agiront avec plus de force et de vitesse. Si ces causes ne sont pas permanentes, si elles ne s'exercent que pendant un temps assez court, ordinairement l'organe dont la résistance a été momentanément vaincue ne tarde pas à revenir sur lui-même et à se rétablir dans son état normal. Que si, au contraire, les causes agissent d'une manière continue, ou qu'elles s'exercent du moins très fréquemment, la dilatation de l'organe devient constante, permanente, et par là se transforme en un véritable état pathologique.

C'est par ce mécanisme que surviennent la dilatation de l'estomac dans les cas de cancer avec rétrécissement du pylore, celle de la vessie, par suite d'un rétrécissement du col de cet organe ou du canal de l'urètre, etc. C'est aussi par la même raison que l'on voit s'opérer une dilatation du cœur chez les individus atteints de rétrécissement de quelqu'un des orifices de cet organe central de la circulation. En vain la structure du cœur est plus robuste que celle des autres viscères creux, le mécanisme de sa dilatation n'en est pas moins essentiellement le même. Le sang qui s'accumule dans ses cavités, toutes les fois qu'il ne peut pas en être expulsé librement, est une véritable force dilatante, qui tend nécessairement à éloigner les parois de l'axe de la cavité qu'elles constituent, et qui finit, à la longue, par triompher de leur résistance. Je dis à la longue, car il est démontré que si la cause qui détermine l'engorgement des cavités du cœur disparaît au bout d'un certain temps, pour ne plus se renouveler, les parois

distendues ne tardent pas à revenir à leurs premières dimensions. C'est ce qui a lieu, par exemple, dans les cas où une maladie aiguë des poumons, telle qu'une hépatisation, empêchant le sang de traverser librement leurs vaisseaux, ce liquide s'accumule dans les cavités droites du cœur. Il est impossible de fixer positivement l'espace de temps pendant lequel la force contractile de cet organe peut lutter efficacement contre la puissance qui tend à la surmonter. On sait seulement que le cœur résistera d'autant plus long-temps que son tissu musculeux sera plus épais. C'est pour cela que, toutes choses égales d'ailleurs, les oreillettes se dilatent plus facilement que les ventricules, et que le ventricule droit, comparativement au ventricule gauche, est, en quelque sorte, prédisposé à la dilatation.

Nous venons de voir comment le sang, accumulé dans l'intérieur du cœur, devient la véritable force sous l'impulsion de laquelle les cavités et les orifices de cet organe se développent, s'agrandissent, se dilatent. Nous avons établi que, pour mettre en jeu cette force dilatante, il fallait qu'il existât un obstacle au-devant du point où elle s'exerce. Il y a, entre le siége de cet obstacle et celui de la dilatation du cœur, un rapport nécessaire et trop évident pour qu'on puisse le mettre en doute. Cette sorte de loi est que les cavités du cœur, situées immédiatement derrière l'obstacle, se dilatent les premières. C'est ainsi que les obstacles à la circulation dans le système pulmonaire déterminent la dilatation du cœur à sang noir, tandis que la dilatation du cœur à sang rouge est produite par les obstacles au cours du sang dans le système aortique. Si nous voulions préciser encore davantage cette idée, nous dirions que chaque oreillette se dilate particulièrement par l'effet d'un obstacle à l'orifice auriculo-ventriculaire qui lui correspond, comme chacun des ventricules se dilate à l'occasion d'un obstacle à l'orifice artériel avec lequel sa cavité communique. Cependant, il est bon d'ajouter qu'en raison de l'inégale résis-

tance des diverses cavités du cœur, il arrive assez fréquemment que ce n'est pas toujours la cavité la plus voisine de l'obstacle qui se dilate la première. C'est ainsi, par exemple, que, sous l'influence d'une induration des valvules aortiques, avec rétrécissement de l'orifice qu'elles bordent, l'oreillette gauche pourra être le siége d'une dilatation plus ou moins sensible, avant que le ventricule gauche ne se soit lui-même dilaté. Enfin, on conçoit également qu'en vertu des connexions et des communications qui existent entre les diverses cavités du cœur, comme entre toutes les parties du système vasculaire, un grand obstacle au cours du sang, quel qu'en soit le siége, peut, au bout d'un certain temps, déterminer une dilatation générale de toutes les cavités du cœur, et même de la plupart des gros canaux vasculaires.

Jusqu'ici nous n'avons considéré notre sujet que sous un point de vue purement mécanique. Mais ce n'est pas seulement sous ce rapport que nous devons l'étudier. Le sang qui s'accumule dans les cavités du cœur ne joue pas uniquement le rôle d'une force mécanique; il exerce aussi une action excitante, stimulante ou irritante. En vertu de cette excitation, la nutrition de l'organe tend à devenir plus active, et le devient effectivement dans beaucoup de cas: d'où il résulte que la même cause, savoir, un obstacle à la circulation, est à la fois suivie de dilatation, et d'hypertrophie. C'est à la production de ce double effet qu'est due l'espèce d'anévrisme que Corvisart appelle *actif*.

Burns a donné de la dilatation hypertrophique, ou de l'anévrisme actif du cœur, une explication qui nous semble aussi exacte qu'ingénieuse : selon cet auteur, le mécanisme de la dilatation du cœur avec hypertrophie est comparable à celui par lequel l'utérus, pendant la grossesse, se dilate, se développe et s'épaissit en tous sens. Toutefois, cette théorie n'est applicable qu'à un certain ordre de cas d'hypertrophie anévrismale.

Quoi qu'il en soit, si le cœur ne s'hypertrophiait pas ainsi dans les mêmes circonstances où il se dilate, sa contractilité serait bien plus fréquemment vaincue par les puissances de dilatation auxquelles il peut être soumis, et la circulation deviendrait tout-à-fait impossible. Malheureusement, en même temps que cette hypertrophie du cœur augmente sa résistance, elle devient elle-même une source de quelques nouveaux accidents dont nous avons tracé l'histoire ailleurs. (Voy. *Hypertrophie.*)

Néanmoins, par des raisons qui ne sont pas toujours bien connues, l'hypertrophie ne se combine pas constamment avec la dilatation du cœur. Dans certains cas, au contraire, les parois dilatées du cœur sont amincies au lieu d'être épaissies. Alors le sang ne joue plus que le rôle de puissance dilatante, et comme les parois perdent en épaisseur et en force ce qu'elles gagnent en étendue, il en résulte la forme d'anévrisme que Corvisart désigne sous le nom de *passif.*

Lorsque, par suite d'une maladie capable d'altérer sa nutrition, le tissu du cœur aura perdu plus ou moins complétement sa cohésion et sa contractilité dans un point de son étendue seulement, il est évident que la force avec laquelle le sang presse contre les parois de l'organe pendant les contractions de celui-ci, doit, à la longue, dilater le point devenu le moins résistant. Il en sera de même lorsque la puissance dilatante s'exercera spécialement sur une région des cavités du cœur. C'est par ce mécanisme que s'opèrent les dilatations partielles de cet organe.

Au nombre des causes capables de donner lieu aux anévrismes du cœur, se placent naturellement les efforts, les exercices violents, les professions qui exigent habituellement le déploiement de forces musculaires très considérables. Aussi les charretiers, les portefaix, les charrons, les paveurs, etc., sont-ils souvent affectés de la maladie qui nous occupe. Ces diverses causes agissent en déterminant

un refoulement et une accumulation de sang dans le cœur.

Les grandes passions, telles que la colère, la haine, la jalousie, etc., surtout quand elles sont concentrées, peuvent également produire la dilatation du cœur; on doit en dire autant des professions qui ont particulièrement pour objet l'expression des passions, celle d'acteur tragique, par exemple.

Les déviations de la colonne vertébrale, et tous les autres vices de conformation qui diminuent la capacité de la poitrine, constituent autant de causes productrices ou du moins prédisposantes de l'anévrisme du cœur. Il en est ainsi de tous les vêtements qui compriment avec trop de force la poitrine et l'abdomen.

Qu'on n'oublie pas que nous indiquons seulement ici les causes puisées dans les choses qui sont du ressort de l'hygiène. Mais il est une condition pathologique déjà indiquée plus haut, qui joue le rôle principal dans le plus grand nombre des dilatations du cœur, savoir, un obstacle mécanique au cours du sang, situé en-deçà des cavités ou des orifices dilatés.

Je ne puis terminer sans ajouter que toutes les causes mécaniques ci-dessus invoquées, sur lesquelles Corvisart et ses disciples avaient tant insisté, ne doivent plus être placées aujourd'hui qu'en seconde ligne. La cause qui mérite réellement de figurer en première ligne, c'est le travail de développement hypertrophique, que nous avons signalé avec tout le soin nécessaire, dans d'autres endroits de ce traité, et qui est la terminaison de tant d'endocardites *prolongées* ou *chroniques*.

§ III. Diagnostic et traitement de la dilatation des cavités et des orifices du cœur.

Tout ce qui concerne ce diagnostic ayant été exposé avec les détails convenables, aux articles *Hypertrophie* et *Atrophie du cœur*, nous ne nous en occuperons point ici.

Nous rappellerons seulement que chaque jour on voit des médecins, d'ailleurs très habiles, attribuer aux dilatations, ou, comme ils le disent, à l'*anévrisme* du cœur, une foule d'accidents qui n'ont souvent avec celui-ci que des rapports de coïncidence : telles sont particulièrement les congestions sanguines *passives*, les collections séreuses du même nom, et l'étouffement qui les accompagne ordinairement. En effet, dans l'immense majorité des cas, les accidents ci-dessus tiennent à un obstacle mécanique au cours du sang, lequel est en même temps la cause de la dilatation du cœur. Ce n'est pas que la dilatation considérée en elle-même ne joue quelquefois un certain rôle dans la production des accidents dont il s'agit : car, les fibres musculaires, quand elles ne s'hypertrophient pas en même temps qu'elles se dilatent, perdent réellement de leur ressort, et leur distension s'opère en quelque sorte aux dépens de leur force. Mais on avait exagéré ce genre d'influence, et dans beaucoup de cas l'hypertrophie fait plus que compenser l'affaiblissement qui pourrait résulter de la dilatation.

Quant à la dilatation des orifices, si elle est portée assez loin pour que les valvules ne puissent pas les fermer, il en résulte un reflux du sang qui nuit évidemment au jeu régulier de la circulation. Ce reflux est, comme nous l'avons dit, une des causes du bruit de soufflet, du frémissement cataire, et quand il s'opère à travers l'orifice auriculo-ventriculaire droit, il donne lieu au pouls veineux, à la fluctuation des veines jugulaires, etc.

Pour le traitement de la dilatation du cœur, on se conformera aux préceptes que nous avons donnés en étudiant l'hypertrophie et l'atrophie avec dilatation.

ARTICLE SECOND.

RÉTRÉCISSEMENT DES CAVITÉS ET DES ORIFICES DU COEUR.

I. Nous avons vu, en traitant de l'hypertrophie du cœur,

que l'épaississement de sa membrane interne, et surtout celui de ses colonnes charnues ou de ses couches musculaires profondes, constituait une cause de rétrécissement des cavités de cet organe. Nous avons vu également que l'atrophie pure et simple du cœur comptait au nombre de ses caractères anatomiques une diminution de la capacité des cavités, et nous avons indiqué quels étaient les effets de ce rétrécissement, que nous devons nous borner à signaler ici.

Les autres causes qui peuvent donner lieu au rétrécissement des cavités du cœur sont une compression exercée par une tumeur, un épanchement, etc., sur cet organe, la présence de concrétions sanguines, soit récentes encore, soit anciennes et organisées. Or, dans ces cas, comme dans l'atrophie et l'hypertrophie *concentrique*, le rétrécissement n'est pour ainsi dire qu'un accident, un effet d'une autre maladie.

Considéré en lui-même, et abstraction faite de sa cause, le rétrécissement des cavités du cœur, quand il est porté assez loin, constitue un obstacle mécanique à la circulation, et peut déterminer les divers accidents qui accompagnent tout obstacle de ce genre, tels que des congestions veineuses, des collections séreuses, etc. Si le rétrécissement occupe le ventricule gauche, il en résulte une petitesse du pouls, comme dans le cas de rétrécissement de l'orifice aortique.

Le rétrécissement des cavités du cœur n'est par lui-même la source d'aucune indication de quelque importance. Il faut combattre la maladie dont il est l'effet, et laisser ensuite à la nature le soin de faire le reste ; car s'il est donné à l'art de dilater mécaniquement une foule d'autres organes, il n'en est pas de même quand il s'agit du cœur.

II. Le rétrécissement des orifices du cœur se produit dans des conditions essentiellement les mêmes que celles dont nous avons parlé à l'occasion du rétrécissement des cavités

de cet organe. L'espèce de rétrécissement des orifices du cœur la plus commune et la plus importante à connaître est celle qui accompagne l'épaississement, l'induration, etc. des valvules. Nous ne reviendrons pas sur ce que nous en avons dit, en traitant de ces *lésions organiques*, considérées comme une terminaison de l'endocardite valvulaire chronique.

CHAPITRE III.

DES LÉSIONS DE RAPPORTS, OU DES DÉPLACEMENTS ET DES HERNIES DU COEUR (1).

ARTICLE PREMIER.

DES SIMPLES DÉPLACEMENTS DU COEUR.

I. On peut distinguer deux espèces de déplacement du cœur : l'une dans laquelle cet organe occupe, comme à l'ordinaire, la région précordiale, mais ayant sa pointe tournée tout-à-fait à gauche (*voy.* les observ. d'hypertrophie considérable du cœur), l'autre dans laquelle le cœur ne siége plus dans la région précordiale, et se trouve, par exemple, refoulé vers la partie moyenne de la base de la poitrine ou même dans le côté droit de cette cavité.

II. Les cas de véritable déplacement du cœur ne sont pas extrêmement rares. Lancisi et Morgagni ont désigné sous le titre de *prolapsus* les déplacements en bas, seul vice de position dont il soit fait mention dans l'ouvrage de Corvisart. Dans une des observations de Morgagni, la cause qui avait ainsi repoussé le cœur de haut en bas, consistait en une tumeur anévrismale de l'aorte. Dans un cas rapporté par Sénac, le cœur avait enfoncé le diaphragme qui lui formait une espèce de capuchon.

---

(1) M. Breschet désigne sous le nom d'*ectopies* les divers changements de situation et de position du cœur, lésions sur lesquelles il a publié, en 1826, un mémoire important.

Le déplacement en haut du cœur se rencontre dans les cas où cet organe est soumis à une pression, à un refoulement exercé sur lui de bas en haut, soit par une tumeur développée dans l'hypochondre gauche, soit par un vaste épanchement dans le péritoine, etc.

III. Cette année (1840), nous avons eu dans mon service un homme chez lequel le cœur se trouvait placé à peu près exactement au milieu de la partie inférieure de la région antérieure de la poitrine. Sa pointe battait au-dessous du creux du sternum.

Ce genre de déplacement du cœur existait aussi dans le cas que voici : Un enfant de 7 ans succombe à des vomissements dont il était atteint depuis les premiers temps de sa naissance, et qui se compliquèrent d'accidents cérébraux. A l'ouverture de son corps, on vit que la cavité gauche de la poitrine, jusqu'au niveau de la seconde côte, était remplie par les circonvolutions des intestins. Le *cœur était situé sur la ligne médiane.* Le poumon gauche, atrophié, offrait à peine la sixième partie de son volume normal. Le poumon droit était bien conformé, et ne présentait rien d'extraordinaire. (Gust. Th. Weyland ; *oper. cit.*)

IV. Divers auteurs ont eu occasion de rencontrer le refoulement du cœur dans le côté droit de la poitrine. Sennert trouva le cœur d'un étudiant *caché* dans la cavité droite du thorax, à la suite d'une maladie qui avait entraîné la consomption du poumon (c'est-à-dire, selon toute apparence, un épanchement considérable dans la plèvre gauche). Dans un cas rapporté par M. Larrey, les battements du cœur se faisaient sentir à la région du sein droit. L'autopsie cadavérique montra que le cœur avait été rejeté à droite par une hydropisie enkystée. Une tumeur pourrait, comme les épanchements libres ou enkystés, produire le déplacement du cœur à droite. C'est ainsi qu'à l'ouverture du corps du marquis de Saint-Auban, Boerhaave trouva le cœur repoussé dans la cavité droite de la poitrine, par l'effet de la

compression qu'avait exercée sur lui une énorme tumeur développée dans le côté gauche du thorax.

Quoi qu'il en soit, de toutes les causes qui peuvent opérer l'espèce de déplacement qui nous occupe, la plus commune est un vaste épanchement dans le côté gauche de la poitrine. Le 16 avril 1835, j'ai observé, conjointement avec M. le professeur Velpeau, un cas de ce genre, et depuis cette époque j'en ai rencontré quatre à cinq nouveaux cas.

Le passage accidentel de l'estomac et des intestins dans un des côtés de la poitrine peut être aussi la cause d'un déplacement du cœur. M. Chaussier avait observé cette espèce de déplacement. En voici un exemple : Chez un enfant, qui expira quelques heures après sa naissance, l'autopsie cadavérique fit reconnaître ce qui suit : l'estomac, une grande partie des intestins, la rate et le pancréas, étaient contenus dans la cavité gauche de la poitrine. *La cavité droite renfermait le cœur, le thymus et les deux poumons.* (Gust. Th. Weyland; *Diss. inaug. méd.* — Iéna, 1831.)

V. Rien n'est plus facile que le diagnostic des divers déplacements du cœur. La percussion, l'auscultation, la palpation et l'inspection, permettent, en effet, comme nous l'avons déjà dit, tant de fois, de déterminer, de la manière la plus certaine, le lieu précis qu'occupe cet organe. On pourrait confondre le simple déplacement du cœur à droite avec la transposition congénitale du même organe, si l'on n'avait égard qu'aux signes physiques; mais les renseignements sur l'état antérieur du malade, la transposition des autres viscères qui accompagne celle du cœur, etc., voilà qui suffit pour distinguer ces deux cas l'un de l'autre (1).

---

(1) Je crois devoir rapporter ici un cas singulier de lésion de rapport du cœur (par suite de l'absence de l'extrémité inférieure du sternum, le cœur était immédiatement placé sous la peau). Cette curieuse observation a été publiée par Chaussier, dans les *Bulletins de la Faculté de médecine de Paris*, pour l'année 1814.

« J'ai vu, dit-il, à l'hôpital militaire de Dijon, un soldat de 27 ans, d'une

ARTICLE DEUXIÈME.

HERNIES DU COEUR (1).

Des cas de hernie du cœur ont été observés par divers auteurs. Chez un fœtus humain, né au huitième mois de la grossesse, dont Vaubonais nous a donné la description, *le cœur, sorti du thorax par une ouverture située à la partie supérieure de cette cavité, était à nu et* PENDU AU COU COMME UNE MÉDAILLE. (*Mém. de l'Acad. des sciences.* — 1712.)

Martin Martinez a rapporté un cas analogue au précédent dans une dissertation imprimée à Madrid, en 1723.

---

constitution robuste, dont le cœur, situé à la partie antérieure et moyenne du thorax, n'était recouvert que par la peau, qui était mince, unie, et ne présentait aucun vestige de cicatrice. Dans ce sujet, que j'examinai avec beaucoup d'attention, le cœur conservait à peu près sa situation naturelle, et ne sortait point hors du thorax. Il n'existait du sternum que son extrémité supérieure, à laquelle s'articulaient de chaque côté la clavicule et la première côte. Les autres côtes, jusqu'à la septième, paraissaient manquer en totalité, ou au moins en partie de ce cartilage de prolongement qui, dans l'état ordinaire, les attache au sternum. Elles se terminaient en avant par un tubercule compacte, épais, arrondi, qui paraissait s'étendre de l'une à l'autre, les réunir et leur servir de point fixe. La septième côte conservait sa forme et son étendue naturelles. Elle se prolongeait jusqu'à la ligne médiane, y était fixée et réunie à celle du côté opposé par un tubercule épais, compacte. Les autres parties du thorax étaient bien conformées.

» L'absence du sternum et d'une portion de certaines côtes laissait ainsi un grand espace oblong, dans lequel on voyait, de la manière la plus frappante, tous les mouvements du cœur.

» Malgré cette singulière conformation congéniale, cet homme jouissait d'une bonne santé; il était depuis plusieurs années attaché au service militaire, en avait supporté toutes les fatigues sans éprouver aucun accident, et il n'était entré à l'hôpital que pour une légère indisposition, qui lui permit bientôt de continuer sa route. »

(1) Nous aurions pu rattacher la hernie du cœur aux vices congénitaux dont il sera question dans notre quatrième classe des maladies du cœur. Cependant, comme cette hernie paraît s'opérer sous l'influence de conditions morbides *accidentellement* survenues chez le fœtus, nous avons cru devoir ne pas séparer son histoire de celle des simples déplacements du cœur, dont il vient d'être question dans le précédent article.

Tourterelle dit avoir vu, à Besançon, un enfant qui avait à la partie inférieure du thorax *une ouverture par laquelle le cœur sortait et se portait jusqu'à* 1 *pouce* (28 *mill.*) *au-dessus de l'ombilic.*

Parmi les espèces les plus extraordinaires de hernie du cœur, il faut placer les deux cas suivants, dont le premier était en même temps un exemple de *bicardie.* Chez un enfant qui mourut peu de temps après sa naissance, Baudelocque assure avoir *trouvé deux cœurs distincts, l'un situé dans l'abdomen, l'autre dans le thorax, et communiquant ensemble par diverses ramifications vasculaires.*

Chez un enfant singulièrement difforme dans plusieurs de ses parties, né à l'hospice de la Maternité, en 1812, Chaussier a vu *une tumeur herniaire qui, située à la base du cordon ombilical, contenait non seulement la plupart des viscères abdominaux, mais encore le cœur. Cet organe, dont la base se trouvait tournée du côté de l'ombilic, était attaché par sa pointe à la partie antérieure du palais. Le centre du diaphragme présentait une ouverture par laquelle le cœur avait fait hernie dans l'abdomen.* Ajoutons que le fœtus, ainsi mal conformé, vécut quelques heures après sa naissance.

La note suivante sur une hernie congénitale du cœur mérite de trouver place ici (elle fut lue par Chaussier, à la Société de la Faculté de médecine de Paris, en 1814).

« Le 30 juin 1813, on a déposé à l'hospice de la Maternité » un enfant femelle nouveau-né, qui présente, à la partie » supérieure et antérieure de l'abdomen, une tumeur molle, » hémisphérique, élevée d'à peu près 1 pouce (30 mill.), » large d'environ 2 pouc. 1/4 (60 mill.), et dans laquelle » on distingue, à la simple inspection et d'une manière » très évidente, la forme et les mouvements alternatifs d'é- » lévation et d'abaissement du cœur, de dilatation et de con- » traction de ses ventricules.

» L'apparence, le volume de cette tumeur, qui, de la » partie antérieure et inférieure du thorax, s'étend presque

» à la hauteur de l'ombilic, change à chaque instant suivant » l'état de la respiration. Quand l'enfant inspire, le cœur se » relève, il remonte et paraît rentrer en partie dans le tho- » rax; quand il expire, le cœur se porte en avant et en bas, » et les mouvements de ses ventricules sont plus apparents. » La tumeur augmente sensiblement de volume, et est plus » tendue lorsque l'enfant crie, et surtout lorsqu'on le tient » debout; elle diminue et devient plus molle lorsqu'il est » tranquille et couché sur le dos, un peu sur le côté, les » membres à demi fléchis. Une pression graduée fait dispa- » raître la tumeur; le cœur, dont on sent très bien les batte- » ments, s'enfonce et paraît rentrer dans le thorax; mais » la respiration de l'enfant est alors moins facile, et dès » que l'on cesse la pression, la tumeur reprend sa forme » première, et le cœur s'échappe avec une sorte de bruisse- » ment.

» En examinant plus particulièrement le contour de cette » tumeur, on reconnaît, à la partie antérieure et latérale » gauche du thorax, une large ouverture ou échancrure qui, » autant que l'on peut en juger à travers l'épaisseur des » chairs, commence au-dessous du bord de la quatrième » côte sternale, est formée au-dedans par une partie du » sternum, et en dehors par l'extrémité des côtes qui ont » été détruites, ou n'ont pas pris l'accroissement et l'éten- » due qu'elles ont ordinairement. L'extrémité supérieure » des muscles droits (sterno-pubiens) paraît manquer, au » moins du côté gauche, ou bien ces muscles sont fort écar- » tés l'un de l'autre, car les parties déplacées ne paraissent » recouvertes que par la peau qui, en devant et en haut, est » d'une grande ténuité et semi-diaphane, mais qui paraît » plus épaisse en bas et du côté de l'ombilic, et présente » dans cet endroit une large tache brunâtre et d'une forme » irrégulière. Il paraît aussi, d'après le volume de la tumeur, » qu'elle contient une portion du foie, et que le cœur est » appuyé sur la face convexe de cet organe, et y exécute ses » mouvements. Ainsi, ajoute Chaussier, par la nature, la

» disposition, les phénomènes qui l'accompagnent, cette af-
» fection *congéniale* peut être rapportée à la classe des her-
» nies, et distinguée des *prolapsus*, de l'extrophie ou autres
» altérations *accidentelles* de cet organe. »

L'enfant observé par Chaussier était d'ailleurs bien conformé. Il tétait, exécutait bien ses fonctions, et semblait promettre de vivre (1).

D'autres cas de hernie du cœur ont été publiés par M. Breschet dans son Mémoire sur l'*ectopie* de cet organe. Ce savant anatomiste réduit à trois genres les hernies ou ectopies du cœur :

1er GENRE. — *Ectopie thoracique du cœur.*

2e GENRE. — *Ectopie abdominale.*

3e GENRE. — *Ectopie céphalique.*

Les cas que nous venons de rapporter fournissent des exemples de ce triple genre de hernie du cœur.

Il est très commun de voir coïncider les différentes espèces de hernie du cœur avec des vices de conformation de cet organe, dont plusieurs sont incompatibles avec la vie. Au reste, ces hernies supposent elles-mêmes l'existence d'autres lésions dans les parties voisines, telles que des solutions de continuité, des adhérences anormales, etc. ; et ces lésions peuvent entraîner de graves accidents ou même une mort inévitable, soit immédiatement après la naissance, soit très peu de temps après.

Il n'est pas de notre objet d'approfondir ici les lois et le mécanisme de la production des ouvertures anormales à travers lesquelles le cœur s'échappe. Quant à certains vices de conformation qui peuvent coexister avec les hernies du cœur, nous en traiterons plus loin.

Chez les sujets qui ne succombent pas immédiatement après leur naissance, le diagnostic des hernies du cœur se fonde sur les mêmes données que celui des simples déplacements dont nous avons déjà parlé.

(1) On conservait cet enfant à la Maternité. Je ne sache pas qu'il en ait été question depuis la publication de la note qu'on vient de lire.

CLASSE QUATRIÈME.

DES VICES PRIMORDIAUX DE SITUATION ET DE CONFORMATION DU COEUR.

CONSIDÉRATIONS PRÉLIMINAIRES.

I. L'étude des états anormaux dont l'ensemble constitue la classe des monstruosités s'est enfin complétement dégagée de la forme fabuleuse et mystique dont elle fut enveloppée jusqu'au commencement du XVIIIe siècle.

Dans son traité des monstres, publié pour la première fois en 1616, Licetus professe que quelques monstres sont dus à *l'opération du démon.*

Jean Riolan, l'un des hommes les plus éclairés du XVIIe siècle, a pu écrire que : « Quant aux monstres *faits à l'image* » *du diable*, il faut, si on les laisse vivre, les tenir constam- » ment enfermés et cachés dans une chambre. Enfin, il en » est d'autres qui, moitié hommes et moitié animaux, font » injure à la nature et au genre humain : *ceux-ci doivent être* » *au plus tôt mis à mort.* »

On sait que chez les Romains la loi des Douze Tables ordonnait la mort de tous les monstres (1). Cette barbare coutume, à laquelle on ne saurait, sans le profaner, donner le nom de loi, était surtout appliquée aux hermaphrodites. Elle était aussi en vigueur chez les Athéniens.

L'observation et l'esprit philosophique ont fait justice des idées superstitieuses dont les monstruosités avaient été le sujet, et là où l'on ne voyait que des effets de la colère céleste ou des opérations du *démon*, les observateurs ont aujourd'hui reconnu les conséquences de grandes lois d'a-

(1) Voici cette loi : Pater filium monstrosum, et contra formam generis humani, recens sibi natum, cito necato. (*Tabula IV; de jure patris et jure connubii.*)

natomie et de physiologie anormales, telles que celles de *l'arrêt*, *du retardement* ou de *l'excès de développement*, etc. Toutefois, malgré ses immenses progrès, il s'en faut bien que la *tératologie* soit une science achevée. Combien de ses parties sont encore couvertes d'une profonde obscurité !

II. La définition de la *monstruosité* n'est pas aussi facile que quelques uns pourraient le croire. Depuis Ambroise Paré (1), elle a subi de nombreuses modifications.

Suivant Béclard, *une monstruosité est l'état permanent d'une formation qui n'aurait dû être que passagère.* M. Isid. Geoffroy Saint-Hilaire, qui rapporte cette définition, fait justement observer qu'elle est trop étroite, puisqu'elle ne s'applique en réalité qu'aux monstruosités par arrêt de développement (2).

Dans son article MONSTRUOSITÉ du *Dict. de Méd.*, M. Andral donne le nom de monstruosité *à toute aberration de nutrition, d'où résulte pour l'être qui la présente une conformation d'un ou de plusieurs de ses organes, différente de la conformation qui appartient à son existence extra-utérine, à son espèce ou à son sexe.* Mais, dit encore M. Isid. Geoffroy Saint-Hilaire, *il existe un grand nombre de monstruosités qui ne résultent pas évidemment d'une aberration de la nutrition.*

Dans le beau Traité de *tératologie* de ce dernier auteur, on ne trouve point une définition générale de la monstruosité. M. Isid. Geoffroy Saint-Hilaire s'est contenté de définir chaque classe de monstruosité en particulier, et ses définitions expriment le *fait* propre à chaque classe de monstruosité,

---

(1) Ce grand chirurgien, comme pour payer son tribut aux préjugés de son temps, dit que *les monstres sont choses qui apparaissent contre le cours de nature*, ET SONT LE PLUS SOUVENT SIGNES DE QUELQUES MALHEURS A ADVENIR. (*OEuvres complètes*, édition publiée par J.-F. Malgaigne. Paris, 1840, t. III.)

(2) M. Geoffroy Saint-Hilaire père a donné une définition du même genre, mais plus large : « Un monstre, dit-il, n'est qu'un fœtus sous les communes » conditions, mais chez lequel un ou plusieurs organes n'ont point participé » aux transformations successives qui font le caractère de l'organisation. »

sans rien préjuger sur l'origine et les causes de cette dernière (1).

III. La détermination du mode de développement des diverses monstruosités est un des problèmes qui ont le plus occupé les anatomistes et les physiologistes, et dont la solution n'est cependant pas encore complétement trouvée.

Un examen attentif des faits relatifs aux monstruosités semble démontrer qu'elles proviennent d'une double origine, savoir, les maladies survenues pendant le cours de l'évolution du germe, et la constitution primitivement défectueuse de ce même germe, soit sous le rapport de la position de ses parties, soit sous le rapport de leur conformation. A parler rigoureusement, les monstruosités de la première classe ne sont autre chose que de véritables maladies survenues pendant la période de la vie intra-utérine ou fœtale, et l'on devrait réserver peut-être le nom de *monstruosités* aux *défectuosités* originelles ou primordiales des germes eux-mêmes. Il est vrai que cette origine des monstruosités est un peu *hypothétique* (2).

IV. Quant aux vices de conformation, par suite d'une maladie survenue pendant le cours de la vie intra-utérine, leur existence est un des faits les plus incontestables. Sous

---

(1) *Histoire générale et particulière des anomalies de l'organisation.* Paris, 1832, tome Ier, page 80.

(2) « Depuis que l'hypothèse de l'existence des germes et de leur évolution » est généralement reçue, on a aussi admis des germes primitivement défec- » tueux, et des accidents postérieurs à la fécondation, pour expliquer les » monstruosités en général. Dans le dernier siècle, Lémery fut le représen- » tant de la première opinion, et Winslow celui de la seconde. Les deux » combattants finirent par se faire des concessions réciproques. Ainsi, par » exemple, Lémery admettait une disposition originaire, primitive, pour les » cas de transposition régulière des viscères d'un côté à l'autre, et Winslow » adoptait les causes accidentelles pour quelques cas. Haller avait adopté cette » opinion mixte. Parmi les modernes, M. Chaussier semble n'admettre que » les causes accidentelles. Swammerdam dit en leur faveur qu'on peut pro- » duire à volonté des monstruosités dans les insectes, en agissant sur les » chrysalides. » (Béclard, *Mém. sur les acéphales.*)

ce point de vue, la classification des monstruosités se confond presque entièrement avec celle des maladies elles-mêmes, considérées en tant que simples lésions anatomiques. Cela est si vrai, que la classification *tératologique* de M. Isid. Geoffroy Saint-Hilaire contient au fond tous les éléments d'une classification anatomico-pathologique des maladies. Ainsi, *sous le nom* D'HÉMITÉRIES (demi-monstruosités ou anomalies simples), cet auteur comprend : 1° les changements de volume; 2° les changements de forme; 3° les changements de structure; 4° les changements de disposition; 5° les anomalies relatives au nombre et à l'existence des organes. N'est-ce pas là évidemment une classification anatomico-pathologique tout entière?

Si nous voulions appliquer rigoureusement la classification de M. Isidore Geoffroy Saint-Hilaire aux *anomalies* du cœur, il ne nous faudrait rien moins que refaire ici, aux névroses près, toute la pathologie de cet organe. Mais laissant de côté tout ce qui, dans cette classification, se rapporte aux simples changements de position et de direction, à l'hypertrophie et à l'atrophie proprement dites, à l'induration, au ramollissement, à tous les changements de structure en un mot, nous étudierons successivement les anomalies primordiales du cœur, consistant, soit dans la transposition de cet organe; soit dans la persistance du trou Botal (anomalie à laquelle nous réunirons les autres ouvertures congéniales de la cloison qui sépare les cavités droites des cavités gauches du cœur), soit dans le défaut ou la *pluralité* du cœur, dans l'augmentation ou la diminution de ses diverses parties constituantes, soit enfin dans un changement de connexion entre cet organe et les gros vaisseaux qui s'ouvrent dans ses cavités.

Étudiées en elles-mêmes, et indépendamment de leur mode d'origine et de leur mécanisme, les anomalies de position et de conformation du cœur rentrent parfaitement dans la classification générale de M. Isid. Geoffroy Saint-Hilaire.

La division des anomalies relatives à la disposition des organes en cinq espèces, savoir : 1° les anomalies par changement de position ; 2° les anomalies par changement de connexion ; 3° les anomalies par continuité de parties ordinairement disjointes ; 4° les anomalies par cloisonnement ; 5° les anomalies par disjonction des parties ordinairement continues ; cette division, dis-je, est parfaitement applicable au cœur. Mais comme toutes ces *anomalies* peuvent se manifester *accidentellement* sous l'influence des diverses maladies que nous avons étudiées dans les précédents chapitres de cet ouvrage, nous n'avons pas dû nous en occuper ici d'une manière spéciale (1).

CHAPITRE PREMIER.

DE LA DEXIOCARDIE, OU DE LA TRANSPOSITION CONGÉNITALE ET PRIMORDIALE DU CŒUR A DROITE.

§ I. Idée générale de cette anomalie.

Il ne faut pas confondre la transposition du cœur, dont il est ici question, avec le refoulement de cet organe dans le côté droit de la poitrine, tel que nous l'avons décrit en traitant des simples déplacements du cœur. En effet, dans ce dernier cas, l'organe n'est pas, à rigoureusement parler, transposé. Ses cavités gauches n'ont pas pris la place des droites, et réciproquement, circonstance qui caractérise spécialement l'anomalie que nous étudions ici (2). Dans les cas de

---

(1) Les observations que l'on recueille chaque jour sur les diverses maladies que peut éprouver le fœtus pendant le cours de la vie intra-utérine, répandent une vive lumière sur le mode de développement d'une foule d'anomalies dites congénitales ou primordiales, et le moment n'est pas éloigné, peut-être, où l'étiologie des monstruosités subira une radicale et complète révolution.

(2) Sous ce point de vue, nous croyons que M. le professeur Bérard n'a

simple déplacement du cœur à droite par une cause accidentelle, le poumon gauche n'est pas situé à la place du droit, et réciproquement, l'aorte à droite, le foie à gauche, etc. Or, c'est là ce qui a lieu dans les cas de véritable transposition du cœur, transposition qui n'est, pour ainsi dire, qu'un élément d'un renversement général des viscères du thorax et de l'abdomen. L'anomalie du cœur dont nous nous occupons ici n'a pas encore été décrite dans les traités des maladies du cœur. Elle n'est cependant pas extrêmement rare, et il y a déjà bien long-temps que des observations en ont été rapportées. En voici quelques unes.

§ II. Cas particuliers de transposition ou de renversement du cœur et des autres viscères du thorax et de l'abdomen.

OBSERVATION 178e.

Chez un soldat des Invalides, disséqué par Méry, en 1686, on trouva un renversement des viscères. C'est à l'occasion de ce fait, que le grand Leibnitz composa les quatre vers suivants, qui ne sont pas assurément son plus beau titre à l'immortalité :

La nature, peu sage, et SANS DOUTE EN DÉBAUCHE,
Plaça le foie au côté gauche ;
Et de même, *vice versâ*,
Le cœur à la droite plaça.

OBSERVATION 179e.

J'ai trouvé dans le tome premier de la *Médecine pratique*

---

pas donné une idée suffisamment claire de la transposition du cœur, quand il a dit simplement : *Chez les sujets qui offrent une transposition complète des viscères, le cœur a sa pointe dirigée à droite et en avant, et sa base en sens opposé.*

En effet, ce n'est point ce changement de direction qui *spécifie* l'anomalie dont il s'agit, puisque comme M. Bérard le déclare lui-même : « Le même » changement de direction a été observé dans des cas où les viscères n'étaient » pas transposés. » (*Dict. de méd.* en 25 vol., t. VIII, p. 219.)

de Maximilien Stoll, un exemple de *transposition* des viscères : « Un homme est mort ayant un ictère noir provenant » du squirrhe du sphincter de la vésicule du fiel. Le foie » était sphacélé, *et par un jeu extraordinaire de la nature*, » *tous les viscères, tant de la poitrine que de l'abdomen*, » *étaient changés de place, en sorte que le foie se trouvait à* » *gauche, etc.* »

OBSERVATION 180e.

On lit dans les Bulletins de la Faculté de médecine de Paris (12 décembre 1816) : « M. Béclard a présenté à l'exa- » men de la Société le torse d'une femme âgée, chez laquelle » on a reconnu une transposition complète de tous les vis- » cères de la poitrine et du bas-ventre (1). »

J'ai eu occasion d'observer, en 1824, à l'hôpital Cochin, une transposition du cœur et des autres viscères. Je vais consigner ici ce cas tel qu'il a été déjà publié par M. le docteur Dubled, dans le tome VI des *Archives générales de médecine* (1824).

OBSERVATION 181e.

Un charpentier, âgé de 20 ans, d'une assez belle stature, entra à l'hôpital Cochin, le 28 août 1824, disant n'être malade que depuis quatre jours, ce qui ne s'accordait guère

---

(1) Billard dit que *la transposition du cœur à droite est une déviation moins rare qu'on ne pourrait le croire, et que M. Baron en a présenté plusieurs exemples à l'Académie royale de médecine.* (*Traité des maladies des enfants nouveau-nés.* 3e édition ; Paris, 1837, page 604.)

Dans son savant mémoire sur l'*Ectopie du cœur*, M. Breschet annonce avoir recueilli quatre cas dans lesquels cet organe était placé dans la moitié droite du thorax. Mais comme les autres viscères avaient généralement conservé leur position normale, il est plus que douteux que les cas dont il s'agit soient relatifs à une véritable transposition du cœur ; aussi M. Isid. Geoffroy Saint-Hilaire n'a-t-il pas cru devoir placer ces quatre cas parmi les *cinquante* ou *soixante* observations qui, d'après son calcul, ont été rapportées jusqu'ici par les auteurs sur la transposition des viscères, déviation organique à laquelle il a donné le nom d'*hétérotaxie*.

avec la teinte jaune pâle de tout le corps et un amaigrissement déjà assez prononcé. Quoi qu'il en soit, il ne se plaignait que de céphalalgie, d'étourdissements, d'oppression, et de battements dans la tête. Le pouls était plein et fréquent; les carotides battaient avec une force extraordinaire.

Les battements du cœur, examinés au stéthoscope, étaient forts, vifs, fréquents, étendus, *surtout dans la cavité pectorale droite, où il semblait qu'il existât un second cœur.*

La langue était blanchâtre, humide, la soif modérée, le ventre souple et indolent, bien que le malade accusât de la constipation.

Prescription. — *Saignée du bras; boiss. émoll.; lav. émoll.; pédil. sinap.*

Peu d'amélioration : les battements dans la tête continuent. En somme, tout reste dans le même état pendant trois ou quatre jours. Tout-à-coup, dans la nuit du 3 au 4 septembre, le malade est pris de vomissements de sang. — Les dérivatifs, les répercussifs, les tisanes acidulées-gommées sont mis en usage, sans pouvoir arrêter les vomissements; bien plus, les boissons les plus douces sont rejetées elle-mêmes, et parmi les matières vomies on reconnaît des fragments de fibrine qui aurait été comme lavée.

Prescription. — *Sangsues à l'épigastre; potion anti-émét. de Rivière.*

Au bout de quelques jours, le ventre se ballonne, la diarrhée survient; l'amaigrissement fait des progrès; les forces baissent de plus en plus, la sensibilité s'émousse; cependant les battements du cœur, des carotides et de l'aorte ventrale sont toujours très forts. (Les battements de cette dernière artère devinrent surtout très sensibles, vers la fin de la maladie, par suite de la cessation du ballonnement du ventre, et de l'extrême rétraction des parois abdominales.)

Prescription. — *Décoct. blanche ; riz gomm., sir. de coing; demi-lav. avec amid. et laudan.; pot. avec teint. éth. de digit.*

Le malade s'éteignit le 31 septembre.

Autopsie cadavérique, 24 heures après la mort. — La poitrine et le ventre ouverts, la première chose qui frappe les regards, *c'est une transposition des organes renfermés dans ces deux cavités* (1).

Le cœur occupait dans le côté droit de la poitrine la place qu'il occupe ordinairement dans la cavité gauche : il se dirigeait de gauche à droite, de manière que sa base regardait la partie gauche de la poitrine, tandis que sa pointe répondait à l'intervalle des sixième et septième côtes droites. Le ventricule droit était à gauche et réciproquement. La partie interne du ventricule droit, ainsi situé à gauche, recevait l'oreillette droite, dans laquelle venaient s'ouvrir les deux veines caves, situées l'une à côté de l'autre sur le côté gauche de la ligne médiane. De la base de ce même ventricule naissait l'artère pulmonaire, dont la branche qui va ordinairement au poumon gauche se rendait au poumon droit, tandis que la branche affectée normalement à ce dernier poumon se distribuait au poumon gauche. A la base du ventricule gauche, placé à droite, on voyait en dehors, l'oreillette gauche, regardant comme lui à droite, en dedans l'aorte qui, dirigée obliquement de bas en haut et de gauche à droite, venait se courber au-dessous de l'extrémité sternale de la clavicule droite. Elle formait ainsi une courbure dont la convexité, tournée en haut et à gauche, donnait naissance successivement à un seul tronc, d'où partaient un peu plus loin l'artère carotide primitive gauche et la sous-clavière du même côté ; 2° l'artère carotide droite ; 3° la sous-clavière

(1) Tous ces viscères étaient d'ailleurs parfaitement sains, à l'exception de la portion descendante du colon et de la moitié de sa portion transverse, qui, noirâtres à l'extérieur, présentaient à l'intérieur un grand nombre de petites ulcérations jaunâtres et de végétations rougeâtres de la grosseur d'un grain de seigle ou de millet.

Le cerveau était sain.

droite. Après avoir fourni ces trois troncs, l'aorte se courbait de haut en bas, et descendait jusqu'à la troisième vertèbre lombaire, en suivant le côté droit de la colonne vertébrale.

Le poumon droit n'offrait qu'une scissure et conséquemment que deux lobes, tandis que le gauche présentait trois lobes et deux scissures.

La veine azygos, placée dans le côté gauche de la poitrine, venait s'ouvrir dans l'oreillette droite, transposée à gauche.

Transposé également, le diaphragme présentait à gauche l'anneau fibreux qui donne passage à la veine cave ascendante, tandis qu'à droite il livrait passage en avant à l'œsophage et en arrière à l'aorte.

L'œsophage se rendait à l'estomac, en se dirigeant obliquement de haut en bas et à droite.

La grande courbure de l'estomac regardait en bas, en avant et à droite; tandis que la petite courbure de cet organe était tournée en arrière à gauche et en haut. La grosse tubérosité ou le grand cul-de-sac de l'estomac occupait l'hypochondre droit où se trouvait également la rate, qui en occupait la partie la plus profonde. La petite extrémité de l'estomac, tournée à gauche, donnait naissance au duodénum qui, d'abord dirigé obliquement de bas en haut, et de droite à gauche, se recourbait au-dessous de la vésicule du fiel, descendait jusqu'au-dessus du rein gauche, puis enfin se recourbait de nouveau pour marcher transversalement, et venir se terminer sur la partie latérale droite de la seconde vertèbre lombaire, en donnant là naissance au jéjunum. Ce dernier et l'iléon étaient renfermés dans la duplicature du mésentère, lequel, partant de la partie latérale droite de la seconde vertèbre lombaire, venait se terminer dans la fosse iliaque gauche, où l'iléon, en se dilatant, donnait naissance au cœcum. De l'extrémité supérieure de ce dernier intestin ainsi situé dans la fosse iliaque gauche, partait le colon ascendant. L'appendice cœcal était jeté sur le côté gauche de l'excavation pelvienne. Le colon ascendant montait dans la région lombaire gauche, jusques au-dessous du bas-fond

de la vésicule du fiel, et là se courbait de haut en bas, pour marcher transversalement de gauche à droite, en formant l'arc du colon; enfin, ce dernier, arrivé dans l'hypochondre droit, au-dessous de la rate, se courbait de haut en bas pour descendre dans la région lombaire droite et former le colon descendant. Cette troisième portion du colon, parvenue au-devant de la symphyse sacro-iliaque droite, se plongeait dans le petit bassin obliquement de droite à gauche, pour former le rectum, qui offrait une direction inverse de celle qu'il présente ordinairement.

Le pancréas était placé transversalement au-devant de la colonne vertébrale, de telle sorte que sa tête ou grosse extrémité était tournée à gauche, tandis que sa queue ou petite extrémité regardait à droite.

Enfin, le foie occupait l'hypochondre gauche; son grand lobe était tourné à gauche, tandis que son lobe moyen, situé à droite, recouvrait un peu le grand cul-de-sac de l'estomac.

§ III. Quelques considérations sur les causes et le diagnostic de la transposition du cœur.

Dire que la situation du cœur à droite est une *débauche de la nature peu sage* (Leibnitz), *un jeu extraordinaire de la nature* (Stoll), c'est reconnaître implicitement son ignorance sur la véritable cause de cette anamolie. Ce qui me paraît certain, c'est que, s'il existe une anamolie dont on puisse difficilement contester la *primordialité*, si j'ose me servir de ce mot, c'est celle dont il s'agit ici.

La diagnostic de la transposition du cœur est une chose très simple. L'inspection, le toucher, la percussion et l'auscultation nous apprendront à la fois l'existence de cette anomalie. Pour distinguer la véritable transposition du cœur, du simple déplacement du même organe à droite, il suffit de réfléchir que dans la première, le foie occupe l'hypochondre gauche, l'estomac l'hypochondre droit, et que l'aorte longe le côté droit de la colonne vertébrale, etc.

CHAPITRE II.

DE LA COMMUNICATION ENTRE LES CAVITÉS DROITES ET LES CAVITÉS GAUCHES DU COEUR, SOIT A LA FAVEUR DE LA NON-OBLITÉRATION DU TROU DE BOTAL, SOIT AU MOYEN DE PERFORATIONS ANORMALES DE LA CLOISON INTERAURICULAIRE ET INTERVENTRICULAIRE.

ARTICLE PREMIER.

CAS PARTICULIERS.

Parmi les observations précédemment rapportées dans cet ouvrage, il en est 9 dont les sujets ont présenté l'anomalie dont nous nous occupons ici. Nous allons en consigner ici 6 nouveaux cas.

OBSERVATION 182e (1).

Enfant de 4 ans. — Dyspnée et coloration livide du visage depuis la naissance; étouffement; au moindre mouvement, battements du cœur violents, tumultueux. — Cœur très volumineux. — Ventricules droit et gauche paraissant avoir les mêmes dimensions; oreillette droite excessivement distendue. — *Fosse ovale, très large et très profonde, percée de plusieurs trous. — A la base du ventricule droit, ouverture considérable conduisant dans l'aorte; un peu au-dessus et à gauche de cette ouverture, il en existe une autre qui s'abouche dans l'artère pulmonaire.* — Valvule tricuspide épaissie et comme calleuse. — *Echancrure et interruption du septum des ventricules, établissant une libre communication entre ces deux cavités.*

Un enfant de 4 ans, affecté d'une hydrocèle congénitale, toussait beaucoup, et était très oppressé, lorsque M. Palois, de Nantes, fut appelé pour lui donner des soins. Sa face, colorée en rouge foncé, était bouffie; ses lèvres injectées, livides. — Peu de jours après sa naissance, on s'était aperçu qu'il respirait avec beaucoup de peine, surtout en tétant; que sa face se gonflait alors et devenait très rouge, mais reprenait, par le repos, sa teinte naturelle.

En avançant en âge, le petit malade est devenu de plus

(1) Cette observation a été recueillie par M. Palois, de Nantes, et publiée dans les *Bulletins de la Faculté de médecine* pour l'année 1809.

en plus oppressé; les pieds et les mains sont toujours livides et froids, les ongles violets et presque noirs. Au moindre mouvement, la respiration, courte et bruyante, semblait prête à s'arrêter, ce qui l'empêchait de partager les jeux des enfants de son âge. Les battements du cœur, violents et tumultueux, étaient facilement visibles. Pour peu qu'il fît froid, il ne pouvait quitter le coin du feu. L'oppression était beaucoup plus fatigante, et la coloration de la peau plus foncée et plus livide dans les temps très chauds et très froids.

Six mois avant la mort de cet enfant, le ventre commença à grossir, et M. Palois y reconnut bientôt de la fluctuation.

Autopsie cadavérique.

Cadavre émacié; taches livides sur les épaules et les fesses. (Il avait coulé par le nez beaucoup de sang noir et très fluide.)

L'abdomen contenait une grande quantité de fluide séreux. — Injection de l'estomac et des intestins. — Foie très volumineux et de couleur bleue d'ardoise.

Le péricarde distendu contenait de la sérosité.

Le cœur, d'un volume considérable, était placé presque transversalement; l'oreillette droite était excessivement distendue; la gauche, petite et contractée; les veines qui aboutissent à l'une et à l'autre, dans l'état naturel. Les ventricules paraissaient d'égale dimension. L'aorte, d'un calibre extraordinaire à son origine, sortait de la base du cœur plus en devant et à droite qu'on ne l'observe ordinairement. L'artère pulmonaire, au contraire, beaucoup plus petite qu'elle n'aurait dû être, naissait directement au-devant de l'origine de l'aorte, vis-à vis et un peu à droite de la cloison des ventricules. La fosse ovale, très large, très profonde, était garnie d'un tissu membraneux *percé de plusieurs trous, établissant une communication directe avec l'oreillette gauche*, laquelle n'offrait rien de remarquable.

Le ventricule droit présenta à sa base une ouverture considérable conduisant dans l'aorte. Un peu au-dessus et à gauche de cette ouverture, on en voyait une autre beaucoup plus petite et garnie de deux lèvres calleuses dirigées obliquement d'avant en arrière, s'abouchant dans l'artère pulmonaire. La valvule *tricuspide* était épaissie et comme calleuse à son bord libre.

A quelques duretés près, la valvule mitrale était dans son état naturel. L'orifice aortique, très considérable, était placé près du *septum* des ventricules, lequel était interrompu et comme échancré à sa partie supérieure, ce qui établissait une libre communication entre les deux ventricules. Les valvules aortiques étaient saines. L'artère pulmonaire n'avait que *deux valvules placées transversalement, une antérieure et l'autre postérieure, très larges, formant, entre elles et le calibre de l'artère, deux culs-de-sac très profonds.*

OBSERVATION 185e (1).

Femme de 25 ans n'ayant point présenté de coloration bleue de la peau, si ce n'est dans les derniers temps de sa vie, et ayant joui jusque là d'une bonne santé. — A 25 ans, dyspnée, palpitations, coloration bleuâtre du visage. — *Trou ovale, ouvert comme chez le fœtus*; rétrécissement des orifices auriculo-ventriculaire droit et pulmonaire; *petit trou rond, faisant communiquer l'artère pulmonaire avec le ventricule gauche*; hypertrophie considérable du ventricule droit, avec un peu de rétrécissement de sa cavité; ventricule gauche peu développé.

Une malade, d'une complexion robuste, avait joui jusqu'à sa 25e année d'une très bonne santé, et n'avait point présenté de coloration bleue de la peau. A cette époque, elle commença à éprouver, à la suite de chagrins et d'un accouchement laborieux, de la dyspnée et des palpitations. Plus tard, à ces symptômes se joignit une coloration bleuâtre des lèvres, du visage et des extrémités.

(1) Publiée par M. le professeur Tommasini (*Clinica medica di Bologna*), sous ce titre : *Sopra un caso di morbo ceruleo.*

Malgré les moyens employés, les saignées en particulier, les symptômes augmentèrent, et la malade succomba. L'absence de couenne sur le sang tiré de la veine, l'inégalité et la faiblesse du pouls (*i polsi erano ineguali, ma mancavano di quella vibrazione od* ARTERIOSITA, *che d'ordinario caratterizza i vizi del cuore e del sistéma arterioso*), la couleur violette des lèvres firent soupçonner à M. *Tommasini* que la maladie affectait principalement les oreillettes du cœur et les gros troncs veineux.

Autopsie cadavérique.

Le cœur était d'un tiers environ plus volumineux qu'à l'ordinaire. L'oreillette droite était assez dilatée; la gauche avait son volume normal. Les parois du ventricule droit avaient à peu près doublé d'épaisseur, en même temps que la cavité de ce ventricule était assez étroite. (*Le pareti del ventricolo destro del cuore di crassezza quasi doppia della naturale, e la cavita del medesimo assai ristretta.*) *Le trou ovale était ouvert comme chez le fœtus, et faisait librement communiquer l'oreillette droite avec la gauche.* L'orifice ventriculo-auriculaire était presque *obturé* par une concrétion polypeuse, et rendu très étroit par l'adhésion réciproque des valvules. L'artère pulmonaire était assez ample et ses parois amincies; mais son orifice était notablement rétréci par suite de l'union étroite et réciproque des valvules semilunaires, lesquelles formaient une espèce de tapis membraneux au centre duquel *on observait un petit trou rond qui établissait une communication entre l'artère pulmonaire et le ventricule gauche.* Les parois de ce dernier étaient peu développées en comparaison du volume général du cœur; sa cavité était assez ample, et ses orifices libres.

[illegible]
for right ventricle

OBSERVATION 184e (1).

Enfant de 11 ans, offrant, dès sa plus tendre enfance, une teinte bleuâtre de la face. — Mouvements convulsifs revenant par intervalles, avec syncopes et teinte violette foncée du visage. — Vive sensibilité au froid ; oppression au moindre mouvement. — Cœur plus volumineux qu'à l'état normal. *Trou ovale conservé, ayant 4 lignes (9 mill.) environ de diamètre. Ouverture de la cloison interventriculaire pouvant admettre le doigt, faisant communiquer le ventricule droit avec le gauche et avec l'origine de l'aorte ;* rétrécissement de l'artère pulmonaire et de son orifice, lequel ne présente que deux valvules.

Un enfant, âgé de 11 ans, offrait depuis sa plus tendre enfance une teinte bleuâtre de la face, sans altération notable dans l'exercice des fonctions. A 16 mois, pour la première fois, mouvements convulsifs, perte de connaissance ; visage entièrement violet. Depuis cette époque, retour assez fréquent de syncopes, déterminées surtout par des efforts ou de violents emportements auxquels cet enfant, extrêmement irascible, se livrait, à la moindre contradiction. Il devenait alors tout-à-fait livide, et paraissait comme asphyxié. En appliquant la main sur la région du cœur, à peine y pouvait-on sentir un léger frémissement. A 5 ans, épistaxis qu'on eut beaucoup de peine à arrêter. L'enfant était extrêmement sensible au froid, et ne pouvait faire le moindre exercice sans se sentir très oppressé. Il mourut en faisant des efforts pour aller à la garde-robe.

Autopsie cadavérique.

Le cœur, plus volumineux que dans l'état naturel, et gorgé de sang, offrit les lésions suivantes : *le trou ovale conservé établissait une communication entre les deux oreillettes. Cette ouverture avait environ 4 lignes (9 mill.) de diamètre. La cloison qui sépare les ventricules présentait une ouverture assez grande pour admettre le doigt, et dont le contour*

(1) Recueillie par M. Cailliot, professeur à la Faculté de médecine de Strasbourg, et publiée dans le t. Ier des *Bulletins de la Faculté de médecine de Paris* (an XIII).

était parfaitement lisse. L'aorte ayant été ensuite fendue au-dessus des valvules sigmoïdes, on vit que l'orifice de cet artère embrassait l'ouverture qui établissait communication entre les ventricules.

L'orifice de l'artère pulmonaire, très étroit, ne *présentait que deux valvules sigmoïdes.* Cette artère, plus rétrécie encore au-dessus de son origine, augmentait ensuite de diamètre en s'éloignant du cœur; ses membranes étaient plus minces que dans l'état naturel.

Le canal artériel, complétement oblitéré, se rendait dans la sous-clavière gauche, laquelle donnait naissance à la carotide gauche, tandis que la sous-clavière et la carotide droites naissaient par deux troncs séparés.

OBSERVATION 185e (1).

Enfant de 3 ans. — Visage d'un rouge violet; lividité du bout des doigts. — Dyspnée, syncopes fréquentes. — Mort à la suite d'une hémorrhagie buccale. — *Trou ovale conservé. — A la base de la cloison ventriculaire, ouverture large, établissant une communication entre les deux ventricules.* — Hypertrophie concentrique du ventricule droit; dilatation énorme de l'oreillette droite. — Rétrécissement extrême de l'orifice pulmonaire.

Un enfant de 3 ans, faible, d'une maigreur extrême, avait le visage d'un rouge violet. Il restait habituellement couché. Ses gencives tuméfiées saignaient avec la plus grande facilité. La peau du bout des doigts était plus livide encore que celle du visage.

A 2 mois, cet enfant avait été attaqué de la coqueluche. A cette époque, le visage avait pris une teinte rouge, qui avait toujours été depuis en augmentant d'intensité, même après la disparition de la toux.

Comme le précédent sujet, cet enfant éprouvait fréquemment des syncopes, qui s'annonçaient par une dyspnée très forte, et étaient accompagnées le plus souvent d'une livi-

(1) Recueillie également par M. Cailliot.

dité générale de la peau, et quelquefois, au contraire, d'une pâleur très marquée.

A la suite d'une hémorrhagie buccale effrayante, il tomba dans un assoupissement qui fut suivi de la mort, après s'être prolongé pendant deux jours.

Autopsie cadavérique.

Le cœur, situé transversalement dans la poitrine, avait sa base directement tournée du côté droit. L'oreillette droite, distendue par un sang noir, en partie fluide, en partie coagulé, était seule aussi volumineuse que tout le reste du cœur. *Le trou ovale conservé pouvait admettre une soude de femme. Les parois du ventricule droit étaient d'une épaisseur considérable, et sa cavité rétrécie ne renfermait qu'une petite quantité de sang.* Après avoir incisé ce ventricule, on essaya de faire pénétrer la sonde dans l'artère pulmonaire, mais cet instrument s'engagea aussitôt dans l'aorte. On ouvrit alors le ventricule gauche, et l'on aperçut, *vers la base de la cloison, une ouverture large qui établissait une communication entre les deux ventricules.*

Pour pénétrer ensuite dans l'artère pulmonaire, il fallut recourir à un stylet, *tant son orifice était rétréci.* Le canal artériel oblitéré, allait se terminer à la sous-clavière gauche, laquelle fournissait la carotide primitive, tandis que les artères correspondantes du côté opposé formaient, dès leur origine, deux troncs séparés (1).

Enfin, la position du cœur avait tellement changé les rapports de l'aorte, que celle-ci, au lieu de se contourner autour de la bronche gauche, embrassait dans sa courbure la bronche droite, et passait derrière l'extrémité inférieure de la trachée-artère, pour aller gagner le côté gauche de la colonne vertébrale.

---

(1) Ce nouveau point de ressemblance entre ce cas et le précédent mérite d'être signalé.

Clearly a right aortic arch – with 5th left arch remaining as ductus of common carotid stem formed of posterior aortic root between 4th & 5th arch

OBSERVATION 186e (1).

Femme de 28 ans. — Dyspnée, palpitations; matité très étendue et bruit de soufflet dans la région précordiale; point de cyanose proprement dite. — Epanchement séro-albumineux dans le péricarde. Dilatation de l'oreillette droite, du ventricule correspondant, des orifices droits et de l'artère pulmonaire. — *Trou Botal conservé.*

Une couturière, âgée de 28 ans, était malade depuis plus de sept ans, quand elle vint à l'hôpital de la Charité, le 24 juillet 1825. Elle attribuait sa maladie à une frayeur violente, suivie d'une dyspnée subite avec une diminution considérable des forces. A l'oppression qui fit des progrès continuels, se joignirent des palpitations, puis des rêves pénibles avec réveils en sursaut, l'infiltration des membres inférieurs et l'ascite. Hémoptysies légères; figure pâle, un peu jaunâtre. — Gonflement des jugulaires à chaque pulsation artérielle; percussion mate dans la moitié antérieure et inférieure du côté gauche de la poitrine; impulsion molle et étendue à la région précordiale; *bruit de soufflet, dans le même point, à chaque battement du cœur;* pouls calme et régulier.

La dyspnée ayant augmenté et le pouls étant devenu irrégulier, la malade expira, le 14 août, vingt jours après son entrée.

Autopsie cadavérique, 24 heures après la mort.

Œdème des membres inférieurs; point de vergetures.

Le péricarde occupant la plus grande partie de la poitrine contenait environ 8 onces (250 gram.) d'une sérosité claire, dans laquelle flottaient quelques filaments albumineux, et n'offrait pas d'autres traces d'inflammation.

Le cœur avait 7 p. 1/2 (210 mill.) dans le sens horizontal (de la pointe de cet organe au sommet de l'oreillette droite), et 5 p. 8 l. (160 mill.) dans le sens vertical. L'oreillette droite avait 5 p. (140 mill.) de haut sur 3 1/2 (98 mill.) de large, et contenait un gros caillot de sang noir. Le ventricule cor-

(1) Recueillie par M. Louis, et publiée dans le mémoire de cet auteur sur la *communication des cavités droites et gauches du cœur.* (Mémoires ou recherches anatomico-pathologiques sur plusieurs maladies. Paris, 1826, p. 304.)

respondant était triplé ou quadruplé de volume ; sa pointe dépassait d'un pouce (28 mill.) celle du ventricule gauche, dont la capacité était bien peu augmentée. L'oreillette gauche n'était pas plus ample que dans l'état naturel ; ses parois étaient saines ; celles du ventricule correspondant, un peu mollasses et épaisses de 3 lig. 1/2 (8 mill.) seulement. Les parois de l'oreillette droite avaient une fermeté et une épaisseur au moins doubles de celles qui lui appartiennent dans l'état naturel ; le ventricule correspondant était épais d'un peu plus de 2 l. (5 mill.), et, comme l'oreillette, plus ferme que de coutume. — *Le trou Botal était conservé, lisse, poli, membraneux en arrière, formait un cercle imparfait antérieurement et d'un p.* (28 mill.) *de diamètre environ.* Les orifices auriculo-ventriculaire et ventriculo-pulmonaire avaient 48 lignes (112 mill.) de développement, tandis que ceux du côté opposé n'avaient que 24 lig. (56 mill.) (1). La dilatation de l'artère pulmonaire était générale, se prolongeait jusque dans ses ramifications, qui avaient encore, à une petite distance des plèvres, 2 l. (5 mill.) de diamètre L'aorte était parfaitement saine.

Les poumons étaient un peu plus lourds que dans l'état ordinaire, et légèrement engoués à leur base ; le droit était parfaitement libre ; le gauche offrait des adhérences celluleuses dans toute l'étendue de son lobe inférieur ; on n'y observait aucune espèce de lésion.

OBSERVATION 187e (2).

Homme de 57 ans. — A la suite de contusion de la région épigastrique et précordiale, symptômes d'un obstacle à la circulation à travers le cœur. — Une pinte (1 litre) de sérosité dans le péricarde.—Hypertrophie et dilatation considérable des cavités droites.—Dilatation avec amincissement de l'oreillette gauche ; épaississement léger des parois du ventricule gauche avec rétrécissement de la cavité. — *Trou ovale conservé, ayant plus d'un pouce* (28 mill.) *de diamètre* ; rétrécissement de l'orifice auriculo-ventriculaire gauche avec induration de la valvule mitrale.

Un postillon, âgé de 57 ans, reçut de violents coups

(1) On doit regretter que l'état des valvules n'ait pas été décrit par M. Louis.
(2) Observation de Corvisart.

de poing à l'épigastre, et, pendant les trois semaines qui suivirent, eut de la dyspnée, des défaillances, de vives douleurs à l'endroit frappé. Ces symptômes avaient cessé en grande partie, lorsqu'une nouvelle contusion à l'épigastre eut lieu. Dès lors palpitations, visage violacé, pouls irrégulier, étouffement au moindre mouvement; œdème, ascite, etc.

A l'ouverture du corps, on trouva ce qui suit : le péricarde, très développé, occupait la plus grande partie de la cavité gauche de la poitrine et refoulait le poumon correspondant (celui-ci adhérait avec la plèvre costale). Une pinte (1 litre) de sérosité claire et citrine dans la cavité du péricarde. — Cœur beaucoup plus volumineux qu'il n'aurait dû l'être, malgré la forte stature de l'individu. Oreillette droite très dilatée, à parois plus épaisses, plus dures qu'à l'état normal; munie de colonnes charnues aussi fortes que celles qui, dans l'état naturel, se voient à l'intérieur du ventricule gauche. Dilatation de l'orifice auriculo-ventriculaire droit, avec agrandissement proportionnel de la valvule tricuspide. Cavité du ventricule droit énorme (il y avait une disproportion étonnante entre elle et celle du ventricule gauche); parois du ventricule droit très épaissies et garnies intérieurement de colonnes charnues, plus saillantes et plus fermes que dans l'état ordinaire.

L'oreillette gauche paraissait avoir beaucoup plus d'ampleur qu'elle n'en a communément; mais ses parois avaient l'épaisseur d'une simple membrane; la cloison qui sépare les deux oreillettes avait, en raison de l'agrandissement de leurs cavités, acquis beaucoup d'étendue. La fosse ovalaire avait bien 2 pouces (56 mill.) de diamètre, *et était percée d'un trou de forme ovale, ou plutôt inégalement circulaire, du diamètre de plus d'un pouce* (28 *mill.*); *les bords de cette ouverture étaient minces, lisses, blanchâtres et comme tendineux.*

L'orifice auriculo-ventriculaire gauche était rétréci (on

pouvait cependant encore y introduire l'extrémité de l'un des doigts). La valvule mitrale était un peu épaissie et rugueuse vers ses bords, ainsi qu'à sa base.

La cavité du ventricule gauche était extrêmement petite (on aurait à peine pu y loger un corps du volume d'une noix). L'épaisseur des parois musculaires était peu augmentée; elles étaient un peu plus dures que dans l'état naturel, sans doute à cause de leur rétraction sur elles-mêmes.

L'artère aorte avait, à sa naissance, très peu de diamètre, et n'offrait aucune autre particularité.

L'artère pulmonaire était très dilatée à son embouchure, et même vers sa division. Les valvules de cette artère avaient acquis beaucoup d'étendue, sans être autrement altérées.

ARTICLE SECOND.

HISTOIRE GÉNÉRALE DE LA COMMUNICATION ANORMALE DES CAVITÉS DROITES ET GAUCHES DU COEUR LES UNES AVEC LES AUTRES.

§ Ier. Description des ouvertures de communication, indication des diverses lésions anatomiques du cœur coïncidant ordinairement avec ces ouvertures anormales.

I. Les cavités opposées du cœur peuvent communiquer entre elles, tantôt par une ouverture unique, tantôt par plusieurs ouvertures. Ces ouvertures siégent sur la cloison inter-auriculaire, ou sur la cloison interventriculaire seulement, ou bien sur l'une et l'autre en même temps. Dans beaucoup de cas, l'ouverture que l'on rencontre sur la cloison inter-auriculaire n'est sans doute autre chose que le trou ovale lui-même, dont l'oblitération ne s'est pas accomplie; mais, dans d'autres cas, l'ouverture peut être le résultat d'un véritable état morbide accidentel; et cela devient surtout évident, lorsque cette ouverture n'occupe pas le point de la cloison où se trouve normalement le trou de Botal, ou lorsqu'il existe plusieurs ouvertures sur cette cloison, comme dans le septième cas rapporté plus haut.

Quel que soit, au reste, le mécanisme qui ait présidé à la formation d'une ouverture anormale entre l'oreillette droite et l'oreillette gauche, cette ouverture est ordinairement arrondie, à bords lisses, quelquefois épais, comme tendineux, et son diamètre, le plus souvent de 4 à 5 lignes (9 à 11 mill.), peut cependant avoir 10 à 12 lignes (24 à 28 mill.), et même plus (1).

La perforation de la cloison interventriculaire peut en occuper les différents points; toutefois, elle paraît affecter une sorte de préférence pour la jonction de cette cloison avec celle des oreillettes, vers l'insertion de l'artère pulmonaire et de l'aorte. La forme des perforations de la cloison interventriculaire est variable; cependant elle est le plus ordinairement arrondie (de là le nom de *trou*, sous lequel ces perforations sont désignées par la plupart des observateurs), et leur diamètre est, en général, le même que celui des perforations de la cloison inter-auriculaire (de 2 lignes à 1 pouce (5 à 28 mill.) environ, d'après un relevé de M. Louis); ainsi que le pourtour de ces dernières, celui des perforations de la cloison interventriculaire est, en général, lisse, poli, comme fibreux (2).

---

(1) De ce que, dans aucun cas, on n'a trouvé aux environs de l'ouverture inter-auriculaire nulle trace de ramollissement, ou de quelque lésion récente, M. Louis est porté à croire que dans tous les cas qu'il a rapportés elle était congénitale et non acquise. Je ne veux pas agiter en ce moment la question de savoir si l'ouverture de la cloison inter-auriculaire est toujours congénitale, mais il me semble que la preuve anatomique invoquée par M. Louis à l'appui de l'affirmative n'est pas assez concluante. En effet, une ouverture non congénitale, terminée par la cicatrisation de ses bords, ne pourrait-elle pas offrir, au bout d'un certain temps, tous les caractères assignés par M. Louis à une ouverture congénitale?

(2) De l'analogie qui existe entre la disposition de la perforation de la cloison interventriculaire et le *trou de Botal persistant*, M. Louis en conclut qu'elle est congénitale comme cette dernière lésion. Il fait remarquer cependant que dans une observation de M. Thibert (nous l'avons rapportée dans ce Traité, *le contour de l'ouverture pratiquée aux deux cloisons offrait des franges membraneuses, jaunâtres, irrégulières, et des caractères assez différents de ceux*

II. L'état où se trouvent les valvules du cœur et les orifices auxquels elles sont adaptées, dans les cas de communication anormale entre les cavités opposées du cœur, mérite de fixer toute notre attention. Sur quinze cas de ce vice de conformation rapportés dans cet ouvrage, il en est douze où les valvules du cœur étaient altérées, épaissies, indurées, corrodées, perforées (dans les trois autres cas, il n'est pas fait mention de l'état des valvules).

Dans dix des douze cas où les valvules étaient indurées, il existait un rétrécissement de l'orifice du cœur auquel elles appartenaient (dans les deux autres cas, les dimensions de l'orifice n'ont pas été indiquées). Dans huit des douze cas, la lésion occupait les valvules droites; dans trois, les valvules gauches; dans un cas enfin, il est dit qu'elle occupait les valvules sigmoïdes, sans qu'on ait spécifié si ces valvules étaient celles de l'artère pulmonaire ou celles de l'aorte. Dans cinq des huit cas de lésion des valvules droites, cette lésion affectait les valvules pulmonaires; dans deux, la valvule tricuspide, et dans un, les valvules pulmonaires et la valvule tricuspide à la fois: dans deux cas, les valvules pulmonaires n'étaient qu'au nombre de deux. Sur cinquante-trois cas de cyanose rapportés par M. Gintrac, il y en a vingt-sept dans lesquels un pareil obstacle s'est rencontré; et dans ces vingt-sept cas, il occupait les orifices droits (vingt-six fois l'orifice de l'artère pulmonaire, et une seule l'orifice auriculo-ventriculaire). Comme nous avons décrit le rétrécissement dont il s'agit dans le chapitre troisième du livre premier de cet ouvrage, nous n'avons point à nous en occuper ici (1).

---

indiqués ci-dessus, pour qu'on fût porté à croire que dans ce cas, du moins, la communication était accidentelle. Toutefois, M. Louis ne considère pas ce cas comme suffisant pour détruire la règle qu'il a établie. Les réflexions que nous avons faites à l'occasion des perforations de la cloison inter-auriculaire sont applicables à celles de la cloison interventriculaire.

(1) Après avoir passé en revue les *variétés de structure des rétrécissements de*

La fréquence du rétrécissement des orifices droits et de l'orifice de l'artère pulmonaire, dans les cas de communication entre les cavités droites et les cavités gauches du cœur est, comme l'a dit M. Louis, bien digne de remarque.

III. Dans onze des quinze cas que nous avons rapportés, le volume du cœur était augmenté (ce volume n'a pas été indiqué dans les quatre autres cas). L'augmentation de volume tenait à la fois, dans la plupart des cas, et à la dilatation et à l'hypertrophie des cavités droites. La dilatation affectait de préférence l'oreillette droite : elle a été notée dans dix cas (dans les cinq autres, le volume de l'oreillette n'a pas été indiqué). Dans cinq des dix cas de dilatation de l'oreillette, l'épaisseur de ses parois n'a pas été notée ; il est dit dans les cinq autres cas que l'oreillette était hypertrophiée en même temps que dilatée. L'hypertrophie du ventricule droit a été signalée dans dix cas (il n'est rien dit de l'épaisseur des parois de ce ventricule

---

l'orifice de l'artère pulmonaire, M. Louis tire la conclusion suivante : « Il sem- » blerait donc résulter de tout ce qui précède que le trou de Botal, à une » époque quelconque de la vie, la perforation de la cloison des ventricules, » et le rétrécissement de l'artère pulmonaire, doivent être considérés comme » des dispositions congénitales. » Cette conclusion ne me paraît pas rigoureusement déduite des faits anatomiques rapportés par M. Louis. J'oserai même affirmer que, parmi les cas dont il s'agit, il en est dans lesquels le rétrécissement de l'artère pulmonaire elle-même ou de son orifice n'était pas congénital, comme le prouveront, j'espère, les considérations que nous présenterons plus loin sur les causes, le mode de développement et les signes de l'anomalie que nous décrivons. Les dispositions anatomiques du rétrécissement de l'orifice de l'artère pulmonaire, dans quelques uns des faits rassemblés par M. Louis, ne sont point essentiellement différentes de celles qui existeraient dans un cas de rétrécissement non congénital. Il faudrait cependant qu'il en fût ainsi pour que la conclusion de M. Louis pût être rigoureusement adoptée. Mais il est évident que pour remonter à l'origine précise des lésions qui nous occupent, ce ne sont pas seulement les données fournies par les dispositions anatomiques qui doivent servir de base à la discussion.

dans les cinq autres cas). Une circonstance des plus remarquables, c'est que dans quatre des dix cas d'hypertrophie du ventricule droit, celle-ci affectait la forme concentrique.

Les cavités gauches du cœur n'ont, en général, présenté aucune lésion notable, sauf les trois cas dans lesquels existaient l'induration des valvules et le rétrécissement des orifices gauches.

Rapprochons de ce résumé celui de M. Louis : « Les vingt » observations que nous avons rapportées, dit-il, si l'on » en excepte une qui manque de détails, sont des exemples » d'*anévrismes* d'une ou de plusieurs cavités du cœur. La » dilatation de l'oreillette a été observée dix-neuf fois, six » fois avec hypertrophie, et deux fois avec amincissement » de ses parois; celle du ventricule droit dix fois, son hy- » pertrophie onze fois, et cinq fois cette hypertrophie a » coïncidé avec la dilatation de sa cavité, tandis que du » côté gauche la dilatation de l'oreillette a été observée trois » fois seulement, celle du ventricule quatre, son hypertro- » phie trois, et celle de l'oreillette deux, précisément l'in- » verse de ce qu'on rencontre ordinairement. »

Le résumé de M. Louis s'accorde parfaitement avec le nôtre, du moins dans les circonstances principales, et cela ne pouvait être autrement, puisque la plupart des faits sur lesquels M. Louis a opéré, sont aussi ceux sur lesquels nous avons opéré nous-même. On remarquera seulement que M. Louis n'a pas fait mention de l'hypertrophie concentrique ou avec rétrécissement du ventricule droit, bien que plusieurs des faits qu'il a résumés s'y rapportent (1).

---

(1) M. Louis s'est appliqué à démontrer que la perforation de la cloison ventriculaire n'a été, chez aucun des sujets dont il a rapporté l'observation, l'effet de *l'hypertrophie du ventricule droit et du rétrécissement de l'artère pulmonaire;* d'où il conclut, sous ce nouveau rapport, que *la communication des cavités droites et gauches du cœur paraît être un vice de conformation, une disposition congénitale et non acquise.* Nous pensons assurément, avec M. Louis,

IV. Dans quelques cas, la perforation de la cloison qui sépare les cavités juxta-posées du cœur coïncide avec d'autres anomalies vraiment congénitales et primordiales, telles que *la naissance de l'aorte du ventricule* droit, comme M. Ribes en a recueilli un exemple (c'est la 18e observation du Mémoire de M. Louis), la naissance de la même artère des deux ventricules à la fois (observations 19e et 20e du Mémoire de M. Louis), la persistance du canal artériel (observations 13e et 15e du Mémoire de M. Louis), etc. (1).

V. L'état du péricarde n'a été mentionné que dans quatre

---

que, dans l'immense majorité des cas au moins, l'hypertrophie du ventricule droit et le rétrécissement de l'orifice de l'artère pulmonaire, ou du tronc même de cette artère, n'ont pas déterminé la perforation de la cloison ventriculaire. Mais en conclure que la communication réciproque des cavités droites et gauches du cœur est un vice de conformation constamment congénital, c'est aller bien au-delà de ce que comportent les prémisses de notre argument. En effet, l'hypertrophie du ventricule droit et le rétrécissement de l'orifice de l'artère pulmonaire ou du tronc de cette artère ne sont pas les seules causes, ni même les principales causes qui pourraient donner lieu à une perforation accidentelle de la cloison ventriculaire. D'ailleurs, un peu plus loin, M. Louis déclare lui-même que sa conclusion ne s'applique qu'aux faits qu'il a rapportés : « Nous ne prétendons pas, ajoute-t-il, que jamais il » ne puisse y avoir de perforation accidentelle de la cloison des cavités du » cœur, puisqu'on a des exemples de perforations *spontanées* de cet organe, » dans d'autres points de son étendue ; mais nous pensons que ces cas sont » infiniment rares, et qu'ils doivent être la suite de quelque lésion de tisssu » plus ou moins grave, et dont on doit retrouver des traces après la mort. » Cette dernière condition ne serait nécessaire qu'autant que la mort aurait lieu immédiatement ou peu de temps après cette lésion de tissu, et partant avant sa guérison par cicatrisation.

(1) M. Louis considère les vices de conformation *évidemment congénitaux, coïncidant avec la perforation de la cloison des ventricules ou avec le trou de Botal, comme établissant une présomption bien forte en faveur de l'origine également congénitale de cette dernière lésion.* Il n'y aurait assurément rien de satisfaisant à opposer à M. Louis, si les vices de conformation signalés ci-dessus coïncidaient toujours avec la communication anormale des cavités droites et gauches du cœur entre elles. Mais il n'en est pas ainsi, et cette coïncidence n'a même lieu que dans la minorité des cas.

de nos quinze cas de communication entre les cavités juxtaposées du cœur. Dans ces quatre cas, le péricarde contenait depuis trois onces (96 gram.) jusqu'à une pinte (1 litre) de sérosité. Dans deux cas, la sérosité était mêlée de flocons albumineux; dans un cas, il existait aussi une fausse membrane et des granulations à la surface de l'oreillette droite; dans le quatrième cas recueilli par Corvisart, on ne dit pas quelle était la qualité du liquide épanché dans le péricarde, à la dose d'une pinte (1 litre).

M. Louis n'a pas cru devoir parler des lésions du péricarde dans son résumé des dispositions anatomiques du cœur, chez les individus affectés d'une solution de continuité de la cloison des ventricules ou des oreillettes. Il nous importait au contraire, à nous, de la signaler, puisque nous avons démontré précédemment, par des faits nombreux, l'influence qu'exerçaient certaines affections inflammatoires du péricarde et de l'endocarde sur le développement de l'hypertrophie du cœur. Or, trois des quatre cas dans lesquels le péricarde était affecté appartiennent certainement à la péricardite, puisque le liquide contenait des productions pseudo-membraneuses, et que même, dans un cas, une véritable fausse membrane et des granulations recouvraient la portion du péricarde qui tapisse l'oreillette droite. Nous ajouterons que parmi les vingt observations que renferme le Mémoire publié par M. Louis, les deux qui ont été recueillies par cet auteur sont précisément des cas dans lesquels il existait des traces de péricardite.

§ II. Des symptômes et des effets de la communication anormale entre les cavités droites et gauches du cœur.

Si nous possédions un grand nombre de cas dans lesquels le vice de conformation qui nous occupe eût été observé à son état de simplicité, c'est-à-dire dégagé de toute complication d'autres lésions du cœur, nous éprouverions moins d'embarras dans l'exposition de ses symptômes. Mais rien

n'est plus rare que des faits de ce genre. Je me rappelle seulement un cas de persistance du trou de Botal chez un phthisique dont le cœur nous parut d'ailleurs bien conformé. Or, nous n'observâmes chez ce sujet aucun trouble de la circulation qui pût nous faire soupçonner l'existence de l'anomalie indiquée. Pour avoir les symptômes propres à la lésion que nous étudions, il faut donc commencer par dégager tous ceux qui appartiennent aux lésions coïncidentes (1).

Or, cette élimination une fois faite, que nous reste-t-il pour caractériser la communication entre les cavités droites et gauches du cœur? Rien, ou presque rien. Parcourez en effet les observations les plus détaillées que nous ayons rapportées, et vous verrez que les palpitations, la matité de la région précordiale, le frémissement cataire, le bruit de soufflet, les défaillances, les syncopes, l'étouffement, l'inégalité, l'irrégularité, l'intermittence du pouls, les congestions veineuses et séreuses, etc., sont autant de symptômes que nous pouvons rapporter à l'hypertrophie du cœur, aux lésions des valvules, aux rétrécissements des orifices du cœur et de l'artère pulmonaire qui coïncidaient

(1) C'est aussi de cette manière que M. Louis a procédé. On voit seulement que, fidèle aux anciennes traditions, il a désigné sous le nom commun d'anévrisme les lésions diverses et même opposées qui existaient chez les malades dont il a consigné les observations dans son Mémoire : « Nous ne nous » arrêterons pas, dit-il, à tous les symptômes consignés dans l'histoire de » nos malades, parce que, TOUTES *ces observations* étant aussi *des exemples* » *d'anévrisme du cœur*, il faudrait répéter, sans le moindre avantage, tout ce » qui est relatif à cette affection. » Quoi! toutes les observations dont parle M. Louis étaient des exemples d'*anévrisme*, c'est-à-dire de *dilatation* des cavités du cœur, et dans plusieurs de ces observations il est noté expressément qu'il existait un rétrécissement de quelqu'une des cavités du cœur (dans un cas recueilli par M. Louis lui-même, *la cavité du ventricule droit était réduite à très peu de chose*)! Certes, on conviendra qu'il était urgent de dissiper la confusion qui avait jusqu'ici régné sur les états morbides compris sous le nom *banal d'anévrisme*.

avec l'ouverture anormale de la cloison des oreillettes ou des ventricules.

Plusieurs médecins ont attribué à ce vice de conformation exclusivement l'affection désignée sous les noms de *cyanose*, de *maladie bleue*, d'ictère *bleu*, et qui consiste, comme son nom l'indique, dans la coloration violette ou bleuâtre, soit de toute l'habitude extérieure du corps, ce qui est fort rare, soit de certaines parties seulement, telles que le visage et spécialement les lèvres, les oreilles, les extrémités des doigts, des ongles, etc. Ainsi que nous l'avons dit dans un autre endroit de cet ouvrage, nous ne prétendons pas que le mélange d'une certaine quantité du sang des cavités droites avec celui des cavités gauches du cœur ne puisse, jusqu'à un certain point, concourir à la production de la cyanose; mais il ne faut pas se dissimuler que cette influence est renfermée, selon toute apparence, dans des limites beaucoup plus étroites que celles qui lui avaient été assignées. Une des plus victorieuses objections que l'on puisse faire à l'opinion dont il s'agit, c'est que, suivant une remarque très judicieuse de M. Fouquier, la peau du fœtus, chez lequel existe normalement le mélange du sang rouge et du sang noir, n'est pas colorée en bleu. D'un autre côté, M. Breschet dit avoir vu chez un enfant d'environ un mois, l'artère sous-clavière gauche prendre naissance de l'artère pulmonaire, sans que cette disposition singulière eût apporté la moindre modification dans la coloration de ce membre (1). Enfin, on rencontre une teinte violette ou bleuâtre chez des individus qui, exempts de toute communication anormale entre les cavités droites et gauches du

(1) En admettant que le mélange du sang noir avec le sang rouge fût l'unique et véritable cause de la *cyanose*, il ne faudrait pas attribuer cette maladie à la seule perforation de la cloison des ventricules ou des oreillettes. Il est, en effet, d'autres vices de conformation qui peuvent entraîner le mélange dont il s'agit, comme, par exemple, la persistance du canal artériel, la communication anormale de l'artère pulmonaire avec l'aorte, etc.

cœur, sont atteints d'un grand obstacle à la circulation, comme il arrive dans certains cas de rétrécissement considérable des orifices du cœur, par exemple. N'est-il donc pas extrêmement probable que la coloration livide, violette, bleuâtre, observée dans le cas de vice de conformation que nous étudions, tenait en partie au rétrécissement des orifices du cœur ou de l'artère pulmonaire dont il était accompagné ?

MM. Louis et Ferrus soutiennent même que le mélange du sang noir avec le sang rouge n'est pour rien dans la cyanose qui existe chez les sujets atteints de communication entre les cavités droites et gauches du cœur et de rétrécissement des orifices de cet organe. Quant à nous, il nous paraît toujours probable que le mélange du sang noir avec le sang rouge peut contribuer à la production de la cyanose; mais ce mélange a lieu peut-être plus rarement qu'on ne l'avait cru jusqu'ici. En effet, il est des cas où c'est le sang rouge qui probablement passe des cavités gauches dans les droites, plutôt que ce n'est le sang noir qui passe des cavités droites dans les gauches. Or, dans ce cas, il ne saurait exister de cyanose si, comme le veulent quelques auteurs, sa cause essentielle consistait dans le mélange du sang rouge avec le sang noir. Quoi qu'il en soit, l'opinion de MM. Louis et Ferrus nous semble devoir être prise en sérieuse considération, et il serait possible que nous eussions, avec Morgagni, Corvisart, et M. Gintrac, fait jouer un trop grand rôle au mélange du sang noir avec le sang rouge dans la production de cette affection (1).

Il est bien clair, au reste, qu'on ne saurait expliquer par le mélange du sang noir avec le sang rouge ces congestions veineuses, ces collections séreuses qui existaient chez plusieurs des malades dont nous avons rapporté les observations, et que ces phénomènes sont, au contraire, l'effet de

(1) *Dict. de médec. et de chirurg. pratiq.*, art. CYANOSE, t. VI, p. 1 et suiv.

l'obstacle à la circulation coïncidant avec l'ouverture de la cloison des ventricules ou des oreillettes (1).

Les réflexions de M. Jul. Cloquet sur le cas que je publiai, en 1819, dans un journal dont il était alors l'un des rédac-

---

(1) Nous sommes ici en partie d'accord avec M. Louis : « Ainsi donc, » dit-il, si les symptômes assignés aux communications des cavités droites » et gauches du cœur s'observent assez fréquemment, il est vrai de dire que » leur réunion manque dans bien des cas, qu'on les rencontre quelquefois au » même degré, qu'il y ait ou qu'il n'y ait pas rétrécissement des orifices ; » qu'ils ne sont en quelque sorte que l'exagération des symptômes propres » aux anévrismes du cœur (*), et que, par conséquent, leur réunion, alors » même qu'ils se présentent avec une certaine énergie, ne peut fournir que » des probabilités, tandis que leur absence ou leur peu de développement ne » prouve pas qu'il y ait absence de perforation. »

En définitive, nous croyons que, sauf de légères restrictions, on peut admettre avec M. Louis que « si la couleur livide du visage, les syncopes plus » ou moins fréquentes, la sensibilité au froid, ou une diminution de la cha- » leur vitale, l'étouffement plus marqué que dans les autres maladies du » cœur, ne suffisent pas pour assurer le diagnostic, cependant une suffoca- » tion très marquée qui revient par accès plus ou moins exactement périodi- » ques, ou du moins très fréquents, accompagnée ou suivie de lipothymies, » avec ou sans coloration bleue de la peau, et provoquée par les moindres » causes, forme en quelque sorte un signe pathognomonique de la perfora- » tion qui nous occupe. »

J'ai dit qu'on ne peut admettre qu'avec quelques restrictions l'assertion de M. Louis, parce que jusqu'ici je ne sache pas qu'aucun observateur ait encore diagnostiqué cette perforation à l'aide du seul signe *pathognomonique* ci-dessus indiqué. La co-existence d'un frémissement cataire et d'un bruit de soufflet dans la région précordiale ajouterait beaucoup de valeur au signe précédent, si surtout le bruit de soufflet et le frémissement cataire étaient permanents, et non accompagnés de collections séreuses passives. On peut voir dans l'ouvrage de M. Gintrac sur la cyanose quelques exemples de diagnostic de cette maladie (*voy.* entre autres les observations 45e et 51e de cet auteur).

(*) On voit encore ici que M. Louis se sert du mot *anévrisme*, dans l'acception vague et mal définie qu'il a reçue de certains auteurs. Non, cent fois non ; la plupart des symptômes auxquels fait ici allusion M. Louis ne sont pas, à rigoureusement parler, ceux des *anévrismes* ou des dilatations du cœur mais bien ceux d'une lésion des valvules avec obstacle à la circulation. Si je relève, à différentes reprises, une semblable erreur, c'est qu'elle règne encore généralement dans l'esprit des observateurs les plus distingués d'ailleurs, et que l'on ne peut faire triompher la vérité qu'en la défendant avec une persévérance infatigable.

teurs, contiennent une explication ingénieuse de l'influence variable de la communication des cavités droites et gauches du cœur sur la production de la cyanose : « Si les deux » oreillettes ou les deux ventricules du cœur, dit-il, se » contractent avec une égale énergie, les deux colonnes for- » mées par le sang rouge et le sang noir qui se touchent, » s'adossent au niveau de l'ouverture de communication, » se font équilibre, et le liquide n'a pas plus de tendance » à passer dans l'une que dans l'autre de ces cavités, le » mélange des deux sangs n'a pas lieu. Mais que cet équilibre » soit rompu, que l'une des cavités du cœur se contracte » avec plus de force que l'autre; eh bien! le liquide qu'elle » renferme, comprimé avec plus d'énergie, en sort pour » passer en partie dans la cavité qui est plus faible, pour se » mélanger avec l'autre colonne de sang. Si le ventricule ou » l'oreillette du côté droit agit avec plus de force, le sang » veineux passe dans les cavités qui recèlent le sang artériel, » le colore en noir, et le liquide ainsi mélangé est envoyé » par l'aorte dans tous les tissus qu'il teint en bleu violacé » plus ou moins intense, l'individu est affecté de cyanose. » Mais si le ventricule gauche a plus de force (1), si l'aorte » est resserrée, comme cela se remarquait pour le cœur du » malade dont M. Bouillaud a rapporté l'observation, le » sang artériel passe facilement dans les cavités droites et » se mêle avec le sang veineux : dans ce cas, le sang artériel » continue d'être envoyé pur, rutilant, bien qu'en moindre » quantité, vers tous les organes; de plus, il est porté en » partie vers les poumons avec le sang veineux; il n'y a » pas de raison pour que l'individu soit affecté de maladie » bleue..... »

Quoi qu'il en soit de l'explication ci-dessus, il me semble que les auteurs auraient dû, en effet, ne pas négliger les

(1) Il n'est pas nécessaire de rappeler que tel est effectivement l'état des choses dans un cœur bien conformé.

cas dans lesquels le sang rouge peut passer dans les cavités droites. Ce mélange du sang rouge avec le sang noir, du sang *gauche* avec le sang *droit*, si l'on peut ainsi parler, surtout s'il s'opère en proportion considérale, doit réellement exercer à la longue une influence notable sur l'excitation normale et la nutrition des cavités droites. Nous avons essayé de faire voir ailleurs comment ce passage du sang rouge dans les cavités droites pouvait, jusqu'à un certain point, en produire l'hypertrophie. Je ne veux pas attacher une trop grande importance à cette théorie; mais il me paraît cependant fort digne de remarque que dans la presque totalité des cas de communication entre les cavités droites et gauches, ce sont les premières qui s'hypertrophient. Cette hypertrophie existe souvent à un très haut degré, et ce qui ne mérite pas moins de fixer notre attention, c'est que, dans le ventricule, elle affecte ordinairement la forme concentrique, comme si l'augmentation de nutrition s'opérait principalement dans les faisceaux charnus sur lesquels la cause d'excitation agit le plus directement, puisqu'ils se trouvent *à son point* de contact même.

L'hypertrophie de l'oreillette droite, au contraire, est toujours accompagnée de dilatation, et quelquefois cette dilatation est vraiment énorme, comme le démontrent plusieurs des observations que nous avons rapportées. La cause principale de cette dilatation consiste dans l'obstacle au cours du sang, soit à travers l'orifice auriculo-ventriculaire droit, soit à travers l'orifice ventriculo-pulmonaire, dont les valvules réunies par leurs bords voisins forment une sorte de diaphragme ou d'hymen, percé à son centre d'une ouverture étroite. Le rétrécissement de l'artère pulmonaire, signalé dans quelques uns des cas que nous avons cités, peut être la conséquence de la difficulté du passage du sang à travers l'embouchure de ce vaisseau dans le ventricule droit.

§ III. Mode de développement et traitement.

I. La persistance du trou de Botal après la naissance est au nombre de ces vices de conformation qu'on a rapportés à un *arrêt de développement :* mais quelle est la cause de cet arrêt de développement? voilà une question dont on chercherait vainement une solution satisfaisante dans les o vrages des tératologistes. On conçoit qu'un obstacle au passage du sang à travers les orifices droits du cœur, développé pendant le cours de la vie intra-utérine, peut, en raison de la distension qui en résulte pour l'oreillette et de la difficulté qu'éprouve le sang à pénétrer dans le ventricule droit ou dans l'artère pulmonaire, s'opposer à l'oblitération du trou de Botal. M. Louis professe lui-même cette opinion.

Mais les ouvertures que présentent les cloisons inter-auriculaire et interventriculaire du cœur chez des individus plus ou moins avancés en âge, sont-elles toujours congénitales? nous ne le pensons pas. A l'article des ulcérations du cœur, nous avons rapporté deux cas dans lesquels il nous a semblé qu'une communication anormale entre les cavités droites et les cavités gauches du cœur s'était opérée par l'effet d'une inflammation ulcérative des cloisons indiquées. Il se peut également que des causes analogues à celles qui déterminent la rupture des parois du cœur, des colonnes charnues ou des tendons valvulaires, amènent quelquefois aussi la rupture des cloisons inter-auriculaire et interventriculaire. Il est bien difficile de ne pas admettre que tel a été le mécanisme des perforations dans quelques uns des cas que nous avons rapportés plus haut, si l'on considère que plusieurs individus, après avoir long-temps vécu sans offrir aucun signe de maladie, ont été pris tout-à-coup ou graduellement des symptômes d'une lésion organique du cœur (1).

(1) Cette réflexion s'applique aux faits rapportés dans le Mémoire de

II. Dans le cas où l'on parviendrait à diagnostiquer la communication réciproque établie entre les cavités droites et les cavités gauches du cœur, à la faveur d'une ou de plusieurs ouvertures des cloisons inter-auriculaire et interventriculaire, quel serait le traitement qu'on devrait lui opposer? Il est évident que s'il est une maladie contre laquelle les ressources de la médecine soient impuissantes, c'est assurément celle que nous étudions. En effet, pour remédier à une affection de ce genre, il faudrait recourir à des moyens chirurgicaux. Or, l'application de ces moyens est impraticable quand il s'agit d'un organe tel que le cœur.

Quant aux diverses lésions du cœur qui coïncident avec les perforations *congénitales* ou *acquises* des cloisons inter-auriculaire et interventriculaire, elles réclament des secours dont nous avons parlé ailleurs. (Voy. *Hypertrophie*, *induration*, *épaississement*, *insuffisance des valvules*, *rétrécissement des orifices du cœur*, etc.)

Au reste, les faits prouvent que dans les cas où la communication des cavités droites et gauches du cœur ne se trouve pas compliquée d'une grave lésion des valvules et d'un rétrécissement des orifices du cœur, elle *n'est*, ainsi que l'a dit M. Louis, *incompatible ni avec une existence assez prolongée, ni avec le développement des facultés intellectuelles* (1).

M. Louis, puisqu'ils sont pour la plupart les mêmes que ceux qui ont été consignés ici. Par conséquent, nous croyons que cet observateur s'est exprimé d'une manière un peu trop absolue, en disant que « *la communication des cavités droites et gauches du cœur était congénitale chez tous les sujets dont il a donné l'histoire, et qu'elle paraît avoir presque constamment la même origine.* »

(1) Par opposition à la persistance du trou de Botal après la naissance, nous dirons ici un mot de son occlusion chez le fœtus. Vieussens a rapporté un exemple de cette anomalie (*Traité de la structure du cœur*, chap. 8, pag. 35). Un tel vice de conformation du cœur semblerait devoir être plus fatal au fœtus que ne l'est la persistance du trou de Botal à l'enfant qui a vu la lumière. Il assimile la circulation du fœtus à celle de l'enfant et de l'adulte, tandis que la non-oblitération du trou ovale constitue un trait de ressemblance entre la circulation de l'enfant ou de l'adulte et celle du fœtus.

CHAPITRE III.

ANOMALIES DE NOMBRE (ABSENCE DU COEUR; DIMINUTION DU NOMBRE DES PARTIES CONSTITUANTES DE CET ORGANE, PLURALITÉ DU COEUR; AUGMENTATION DE NOMBRE DE SES PARTIES, DES VALVULES, PAR EXEMPLE).

ARTICLE PREMIER.

ACARDIE; — DIMINUTION DU NOMBRE DES PARTIES CONSTITUANTES DU COEUR.

I. Dans son savant mémoire sur les acéphales (1), Béclard a rapporté plusieurs cas d'acardie. Les observations XIe, XIIe, XIVe, XVe, XVIe, XVIIIe, par exemple, appartiennent à cette catégorie des monstruosités. Nous ne rapporterons ici que l'observation XVIe, dans laquelle on trouve une particularité tout-à-fait singulière; la voici :

OBSERVATION 188e.

En 1720, il naquit à Bologne une fille acéphale *qui exécuta quelques mouvements :* elle avait pour jumelle une autre fille bien conformée; elles avaient un placenta commun, et chacune d'elles avait un cordon ombilical. Elle était dépourvue de tête et de bras; ses orteils offraient quelques difformités. A l'intérieur, elle n'avait *ni cœur, ni poumons, ni diaphragme, ni foie, ni rate, ni capsules surrénales.* Elle avait une moelle épinière, des reins, une vessie, un estomac, des intestins, un utérus avec ses annexes. Elle avait aussi des muscles et de la graisse.

Ce fait, observé par Vogli, fut adressé à Valisnieri, qui en douta long-temps, quoiqu'il en connût un semblable dans Gérard Blasius, et qui ne fut convaincu que

(1) *Voy.* ce Mémoire dans les tomes IV et V des *Bulletins de la Faculté de médecine.*

par l'autorité de Bianchi et de Valsalva, témoins oculaires (1).

Suivant Béclard, *le cœur manquant dans tous les acéphales* (2), *quoique, dans un assez grand nombre, les parois de la poitrine persistent en grande partie ou en totalité même, cela exclut l'idée d'une destruction consécutive à son déplacement.* Quelques observations, ajoute Béclard, semblent indiquer positivement qu'il se détruit par *atrophie.* En dernière analyse, tout en admettant comme probable que dans une destruction très étendue de la moelle qui entraîne à sa suite celle des parois du thorax, la destruction du cœur puisse dépendre de son déplacement, Béclard *pense qu'en général l'absence du cœur doit être considérée comme une conséquence de la destruction du centre d'où part son nerf* (1).

Il faut placer au rang des contes les plus absurdes ce qu'on a écrit sur l'absence du cœur chez les adultes. Le temps n'est plus où l'on oserait dire qu'on ne trouva pas de cœur chez les victimes sacrifiées par César le jour où il revêtit la pourpre, qu'un soldat romain n'offrit aucun vestige de cœur, etc.

II. Au lieu de l'absence complète du cœur, il est des cas où l'on ne rencontre que l'absence d'une des deux moitiés dont il est composé. Kreisig a indiqué ce vice de conforma-

---

(1) Malgré le témoignage respectable d'hommes tels que Valsalva et Bianchi, n'est-il pas permis de douter qu'un monstre sans cœur, sans poumons, sans diaphragme, ait réellement exécuté des mouvements après sa naissance?

(2) Quelques uns des acéphales dont Béclard a rapporté les observations offraient cependant des vestiges ou des rudiments du cœur.

(3) Béclard généralisant ce rapport, termine ainsi son Mémoire sur l'*acéphalie* : « Les acéphales ont éprouvé au commencement de la vie intra-utérine » une maladie accidentelle qui a produit l'atrophie ou la destruction de a » moelle allongée et de la partie supérieure de la moelle épinière, *et toutes les » irrégularités apparentes qu'ils présentent sont la conséquence naturelle et plus » ou moins directe de cet accident.* »

tion dans son Traité des maladies du cœur. M. Breschet en a recueilli un exemple (1).

OBSERVATIONS 189 et 190.

Le docteur Turner a publié un cas dans lequel les deux oreillettes manquaient. (*Journal général de Médecine*, t. XCVI, p. 55.)

M. Destrés a communiqué à l'Académie royale de médecine un exemple d'imperfection du cœur, que je vais rapporter.

---

(1) On ne saurait trop répéter que beaucoup de faits relatifs aux *monstruosités* en général, et à celles du cœur en particulier, ne doivent être admis qu'avec une grande défiance, ou devraient même être considérés comme faux ou mal observés. Ces réflexions s'appliquent au fait suivant, qui a été publié par M. Mauran (*the ameriean Journal of the Medieal Sciences*).

« Le 19 mars 1827, je fus appelé, dit M. Mauran, pour examiner un enfant » nouveau-né, qui, quoique petit, *paraissait sain. Il respirait assez bien*, mais » aussitôt qu'on le changeait de position, il éprouvait la plus grande difficulté » à crier et à respirer, etc. Une dizaine de jours après, la mort eut lieu dans » un accès de suffocation.

» L'ouverture fut faite quinze heures après la mort. *Le cœur n'offrait que » deux divisions, dont l'une était formée par l'oreillette très développée, située à » gauche et remplie d'un sang noirâtre et fluide... Le ventricule étant ouvert par » une section verticale dirigée du sommet de l'organe vers l'insertion de l'aorte, » on s'aperçut qu'il n'y avait évidemment qu'une oreillette et un ventricule commu- » niquant par une large ouverture au pourtour de laquelle existait une valvule tri- » cuspide. L'artère pulmonaire naissant du ventricule par un tronc commun avec » l'aorte au côté gauche, passait en arrière, fournissait ses branches accoutumées, » et le canal artériel s'ouvrait dans l'aorte descendante, tandis qu'il était oblitéré » à son insertion au ventricule, où il formait un véritable cul-de-sac. Le ventri- » cule avait la forme d'un triangle dont l'angle supérieur donnait naissance à » l'aorte, qui, du reste, présentait ses divisions ordinaires.* »

M. Mauran ne dit rien du mode de disposition et d'insertion des veines caves et des veines pulmonaires. Dans les réflexions jointes à son observation, il dit que l'artère pulmonaire était oblitérée près du cœur.

Qu'un enfant dont l'artère pulmonaire était oblitérée, dont le cœur n'avait qu'une oreillette et un ventricule, ait vécu pendant une quinzaine de jours, respirant assez bien, paraissant sain, voilà certainement un de ces prodiges dont il est permis au moins de s'étonner un peu !

Chez un fœtus monstrueux, né à cinq mois et demi, on trouva ce qui suit :

Le cœur, très volumineux, était situé à droite, la pointe sous les fausses côtes de ce côté, la base répondant aux vertèbres. Il n'y avait qu'une oreillette communiquant avec les deux ventricules. Les veines pulmonaires s'ouvraient directement dans le ventricule gauche. Le ventricule droit n'avait pas de valvule triglochine ; le gauche, pas de valvule mitrale. Les artères aorte et pulmonaire étaient sans valvules sigmoïdes. La première de ces deux artères, après avoir donné le tronc brachio-céphalique, la carotide gauche et le canal artériel, se terminait par la sous-clavière gauche. C'était l'artère pulmonaire, qui, après avoir donné de gros rameaux aux poumons, et reçu le canal artériel, montait devant l'aorte au sommet de la cavité gauche du thorax, puis, se recourbant le long du rachis, fournissait les mésentériques, la splénique, l'hépatique, les rénales, les crurales, et se terminait par les artères ombilicales.

Le côté gauche de la poitrine était occupé par l'estomac et les intestins grêles (1). La moitié gauche du diaphragme n'existait pas, etc. (2).

A l'occasion des cœurs pourvus d'une simple oreillette et d'un seul ventricule, M. Isid. Geoffroy-Saint-Hilaire dit que, dans tous les faits de ce dernier genre, il existe, à parler rigoureusement, une large communication entre les

(1) Là se trouve sans doute la cause véritable du déplacement du cœur à droite.

(2) Dans les cas d'*imperfection* du cœur que nous venons de rapporter, cet organe offre chez l'homme la plus grande analogie avec celui d'animaux des classes inférieures. De là, cette loi fameuse que chez l'homme, le cœur, dans le cours de son évolution, offre successivement et transitoirement diverses dispositions qui sont permanentes dans les animaux vertébrés inférieurs. S'il en était réellement ainsi, ce qui ne me paraît pas encore rigoureusement démontré, on aurait reproduit, sous une nouvelle forme, il est vrai, l'idée de la ressemblance des monstres humains avec les bêtes.

deux oreillettes et les deux ventricules, et qu'il ne manque aucune partie, la cloison exceptée; « peut-être, ajoute-t-il, » en est-il de même du cas de Turner, d'ailleurs trop mal » décrit et trop peu authentique pour mériter aucune con- » fiance (1). »

III. Dans un cas rapporté ci-avant toutes les valvules du cœur manquaient.

Deux autres de nos observations sont relatives à l'absence d'une des valvules de l'artère pulmonaire. Dans un de ces cas, les deux valvules restantes étaient placées transversalement, une antérieure, une postérieure; elles étaient très larges, et formaient entre elles et le calibre de l'artère deux culs-de-sac très profonds.

IV. Dans quelques cas de hernie du cœur, cet organe est dépourvu de péricarde. M. Breschet a déposé dans les cabinets de la Faculté une pièce représentant ce dernier vice d'organisation. Des faits semblables ont été observés par divers auteurs.

Regis rapporte qu'il a disséqué deux petits chiens qui, en naissant, offraient le genre de lésion qui nous occupe. (*Journal des savants*, 1681.)

Je vais rapporter dans la note ci-dessous un cas d'absence du péricarde, dans lequel on trouvera des circonstances tellement incroyables, qu'on sera véritablement étonné qu'un pareil fait, d'abord publié dans un journal américain (*The american journal of the medical sciences*, février 1833), ait pu être reproduit dans plusieurs journaux français, sans un seul mot de *critique* (2).

---

(1) Suivant quelques observateurs tels que Billard, par exemple, « au lieu » de rencontrer une absence complète d'une des moitiés latérales du cœur, » on ne trouve quelquefois qu'une scissure profonde entre les deux ventri- » cules, dont l'un, beaucoup plus petit que l'autre, semble avoir été arrêté » dans son développement. » (*Traité des malad. des enfants*. Paris, 1837, p. 603.)

(2) En 1828, M. Robinson, de Pétersburg (Virginie), fut appelé auprès d'une femme qui venait d'accoucher. On lui présenta un fœtus *à terme*, né

ARTICLE DEUXIÈME.

BICARDIE. — AUGMENTATION DU NOMBRE DES PARTIES CONSTITUANTES DU COEUR.

I. La pluralité du cœur, dit Meckel, est excessivement rare dans les cas où il n'y a pas duplicité fœtale. Cette anomalie suppose une si profonde aberration dans les lois de l'évolution en général, qu'au premier abord on doit la considérer comme incompatible avec une certaine durée de

---

depuis vingt minutes. *Les assistants affirmèrent que cet enfant avait fait beaucoup d'efforts quelques minutes après sa naissance, et avait respiré plusieurs fois...* Les deux clavicules, le sternum et les cartilages costaux manquaient; tout l'intérieur de la cavité thoracique était à découvert... l'abdomen était aussi ouvert jusqu'à l'ombilic... le foie et la rate manquaient... le diaphragme fendu ne se reconnaissait qu'à la présence de deux bandes étroites situées de chaque côté... les poumons manquaient... La trachée se terminait dans une nodosité de substance celluleuse et parenchymateuse de la grosseur d'une noix. Au côté gauche du rachis, et un peu plus haut qu'à l'ordinaire, *on voyait le cœur sans péricarde, et situé si obliquement, que sa pointe n'aurait pas pu frapper au-dessous de la troisième côte. Il battait avec une force et une régularité surprenantes, de 60 à 70 fois par minute, et semblait communiquer son impulsion à toute la circulation, car l'aorte offrait des pulsations très distinctes.*

Ici M. Robinson décrit avec complaisance les mouvements du cœur, tels qu'il les a observés chez un fœtus QUI RESPIRAIT SANS POUMONS, SANS TRACHÉE, PRESQUE SANS DIAPHRAGME ET SANS CLAVICULES, NI STERNUM, NI CARTILAGES COSTAUX. Après avoir observé le cœur dans sa position pendant quinze à vingt minutes, et l'avoir palpé fréquemment, pour s'assurer de sa force de dilatation, M. Robinson LE SÉPARA DU CORPS; *ses mouvements n'en furent altérés, ni dans leur fréquence, ni dans leur énergie!!!*

Les valvules et la cloison furent trouvées à l'état normal; le trou ovale était béant; les VEINES ET L'ARTÈRE PULMONAIRES, *la veine-cave et l'aorte avaient leur calibre ordinaire* (*). Dans cet état, les oreillettes et les ventricules étant ouverts, le cœur, après avoir été manié par plusieurs personnes, fut jeté dans un bassin d'eau froide. Après avoir examiné les autres viscères pendant quelque temps, le docteur Robinson FUT ÉTONNÉ DE LUI RETROUVER ENCORE DES MOUVEMENTS, FAIBLES IL EST VRAI, MAIS PARFAITEMENT RÉGULIERS (**).

(*) L'artère pulmonaire et les veines de même nom avaient leur calibre ordinaire, et l'auteur nous dit qu'il n'y avait pas de poumons!!!

(**) Quoi! c'est un médecin qui ose dire qu'il a enlevé un cœur encore palpitant chez un fœtus humain, et que cet organe, après avoir été ouvert et jeté dans un bassin d'eau froide, a montré encore des battements parfaitement réguliers!!! Est-il permis de se jouer à un tel point de la crédulité des lecteurs?

la vie extra-utérine. Que penser donc des faits de Plazzoni, de Baudelocque et de Collomb, relatifs à des adultes, d'ailleurs bien conformés, chez lesquels il existait deux cœurs? Que penser, à plus forte raison, de ces histoires d'individus à trois cœurs, dont les *Éphémérides des curieux de la nature* contiennent deux exemples? Nous pensons avec M. Isid. Geoffroy Saint-Hilaire que de tels faits sont inadmissibles, et qu'ils seraient plus dignes de figurer dans les contes merveilleux des *Mille et une Nuits* que dans des recueils consacrés aux sciences (1).

Quant aux histoires de fœtus, chez lesquels l'anomalie qui nous occupe a été observée, il en est dont on ne saurait nier l'authenticité : telles sont celles que nous allons consigner ici.

OBSERVATION 191e.

On lit dans les *Bulletins de la Faculté*, pour l'an XIII, l'extrait suivant d'un rapport fait par J.-L. Baudelocque et Dupuytren, sur un fœtus monstrueux, présenté par M. Lavialle.

« Il paraît que le fœtus était mort en venant au monde. » (L'accouchement fut très laborieux : il dura plusieurs » heures.)

» Ce fœtus était formé par la réunion de deux individus. » Presque toutes les parties supérieures sont doubles, tan- » dis que les inférieures sont simples. Il existe deux têtes et » deux cols, parfaitement séparés, et de volume ordinaire. » Ces deux cols se rendent à une seule poitrine très large, » et du sommet de laquelle s'élève verticalement, entre les » deux têtes, un bras terminé par huit doigts... tandis que » sur les côtés de cette poitrine pendent deux autres bras » bien conformés...

» Il y a quatre poumons... Ces quatre poumons ont cha- » cun une plèvre; mais il n'y a qu'un seul diaphragme.

(1) *Hist. générale et particulière des anomalies de l'organisation.* Paris, 1832, tome I, page 725.

» Il existe deux cœurs et deux péricardes renfermés dans » la poitrine : chacun de ces cœurs reçoit deux veines caves, » et donne naissance à une artère pulmonaire ; chacun » d'eux reçoit quatre veines pulmonaires et donne naissance » à une artère aorte. Les deux artères aortes se réunissent » au bas de la région dorsale des colonnes vertébrales pour » ne former qu'un seul tronc, d'où partent les artères des » viscères abdominaux, celles du bassin et des membres » inférieurs.

» Toutes les veines qui reviennent des deux membres in- » férieurs, du bassin et des parois de l'abdomen se réunis- » sent pour former une veine cave inférieure droite, laquelle » s'ouvre avec les veines hépatiques dans le cœur du même » côté. L'oreillette droite du second cœur ne reçoit point de » sang des membres inférieurs ; elle reçoit seulement celui » qui est rapporté du foie par les veines sur-hépatiques, et » celui des parties supérieures du corps, ramené par la veine » cave supérieure (1)... »

OBSERVATION 192e.

Dans ses recherches anatomiques sur deux monstres doubles monocéphales, M. Gintrac rapporte l'observation suivante :

Après un travail long et difficile, une femme mit au monde deux fœtus réunis ensemble, qui vécurent pendant une heure environ, mais ne poussèrent aucun cri.

Autopsie cadavérique.

Il y a deux cœurs, dont l'un (A) est un peu plus développé que l'autre (B). Ce dernier a le septum des ventricules perforé. Son oreillette droite ne reçoit point de veine ombilicale, mais une veine cave supérieure à laquelle

(1) De la dissection de ces fœtus, réunis en quelques points de manière à ne former qu'un seul individu, Baudelocque et Dupuytren conclurent que chacun d'eux possédait en propre presque tous les organes essentiels à la vie, tandis qu'ils avaient en commun un certain nombre d'organes moins importants.

aboutit une veine azygos. Du ventricule droit part un vaisseau qui se recourbe à la manière de l'aorte, reçoit une sorte de canal artériel *fourni par un* vaisseau voisin, donne une branche pulmonaire, puis l'artère sous-clavière gauche d'un des fœtus, dont il côtoie le rachis pour s'unir ensuite à un autre gros tronc qui provient du cœur (A). Le ventricule gauche fournit une artère qui, après avoir donné, et la carotide gauche d'un des fœtus et la carotide droite de l'autre, se termine par l'espèce de canal artériel indiqué plus haut.

Le second cœur ou le cœur (A), plus volumineux que le précédent (B), a sa cloison interventriculaire largement perforée : ce cœur reçoit à son oreillette droite la veine cave supérieure et inférieure, à laquelle se rend la veine ombilicale. Du ventricule droit naît un vaisseau qui fournit, par un tronc commun, mais bientôt divisé, la carotide gauche de l'un des fœtus et la carotide droite de l'autre, donne ensuite l'artère sous-clavière droite de ce dernier, puis s'incline à droite en se recourbant, gagne le rachis du même individu, et là s'unit avec l'espèce d'aorte provenant du ventricule droit du cœur (B). Le canal résultant de cette anastomose suit le rachis, donne les artères ombilicales et celles des membres pelviens. Du ventricule gauche émane un vaisseau plus petit, qui, après avoir donné une branche aux poumons, et les sous-clavières gauche et droite d'un des fœtus, parvient au-devant de la colonne vertébrale du même sujet, ne fournit point d'artère ombilicale, et paraît exclusivement affecté à la nutrition du cercle inférieur de ce fœtus (1).

---

(1) On voit par cette description combien la nature s'est en quelque sorte jouée de l'ordre normal dans l'origine, la position et la division des principaux vaisseaux de ce double fœtus. La raison de cette exception aux lois normales de l'évolution organique n'est-elle pas un de ces mystères qui se perdent dans l'obscurité des causes premières? Vouloir expliquer ces infractions à l'ordre normal, serait fatiguer son esprit en pure perte.

II. L'augmentation du nombre des parties dont se compose le cœur est une anomalie sur laquelle on ne possède encore que peu de faits.

Chemineau (*Hist. de l'Acad. des sc.* pour 1699, pag. 37) a fait connaître un cas dans lequel il existait trois ventricules (1).

Kerckring cite un enfant de 3 mois chez lequel le ventricule droit était bifide.

De Haen (*Rat. méd.*, part. IX) mentionne un appendice surnuméraire à l'oreillette gauche.

Billiard a vu chez une petite fille, morte quelques jours après sa naissance, un prolongement en pointe de l'oreillette droite long d'un pouce (28 mill.) environ; elle tombait flottante dans le péricarde au-devant du cœur (2).

Ce prolongement constituait une sorte d'appendice auriculaire surnuméraire.

Voici un exemple d'augmentation du nombre des valvules semi-lunaires, anomalie jusqu'ici non observée, du moins que je sache.

Chez un sujet, âgé de 45 ans, mort de phthisie tuberculeuse, dans les premiers jours de juin 1838, et chez lequel, de son vivant, je n'avais rien noté de particulier du côté du cœur, nous rencontrâmes, à l'autopsie cadavérique, les dispositions suivantes :

Les valvules de l'artère pulmonaire sont au nombre de quatre, d'inégale grandeur. Deux de ces valvules présentent chacune un espace de 10 *lignes* (24 *mill.*), *compris entre leurs deux points d'attache* aux parois de l'artère; une autre présente un espace de 9 lignes (22 mill.); la quatrième, qui est la plus petite, et paraît rudimentaire, un espace de 3 lignes (7 mill.) seulement entre ses attaches.

(1) M. Isid. Geoffroy Saint-Hilaire pense que le cas de Chemineau peut s'expliquer par le *développement d'une cloison surnuméraire*, *d'ailleurs restée très incomplète*, *et par une modification de la forme du cœur.*

(2) *Traité des maladies des enfants.* Paris, 1837, page 603.

La hauteur de la valvule supplémentaire n'est que de 3 lignes (7 mill.), tandis que la hauteur des autres est de 6 lignes (14 mill.) pour les deux premières, et de 5 lignes (11 mill.) pour la troisième.

Poids du cœur avec l'origine des gros vaisseaux : 228 gram. 5 décigr. (7 onc. 2 gros 1/2).

L'épaisseur des parois des oreillettes et des ventricules est celle de l'état normal ; ces parties n'offrent rien de remarquable, non plus que les valvules tricuspide et mitrale ; les orifices auriculo-ventriculaires sont sans dilatation ni rétrécissement notables.

Circonférence de l'orifice ventriculo-pulmonaire : 2 pouc. 9 lig. (78 mill.).

La circonférence de l'orifice ventriculo-aortique est de 2 pouc. 5 lig. (67 mill.).

Valvules sigmoïdes saines.

Le trou de Botal n'est pas complétement obturé, et livre passage à une algalie ordinaire; mais la disposition que présente cette ouverture ne devait permettre qu'à une très petite quantité de sang de passer d'une des oreillettes dans l'autre ; car, au lieu de faire communiquer ces deux cavités directement, l'ouverture dont nous parlons consistait en un canal d'une longueur de 5 lig. 1/2 (12 mill.), creusé obliquement dans l'épaisseur de la paroi inter-auriculaire, à peu près de la même manière que l'uretère dans les parois de la vessie.

CHAPITRE IV.

DES ANOMALIES PAR VICES DE CONNEXION ET D'INSERTION RÉCIPROQUE DU COEUR ET DES VAISSEAUX.

Parmi les cas précédemment rapportés, il en est qui nous offrent des exemples de l'espèce d'anomalie dont il est actuellement question.

Il ne pouvait pas en être autrement dans les cas de cœur

à un seul ventricule et à une seule oreillette, ou à deux ventricules et à une seule oreillette, etc. Il est, en effet, des vices de conformation qui en gouvernent et en commandent d'autres.

I. L'aorte peut naître des deux ventricules à la fois, ainsi que Nevins, en Angleterre, Sandifort, Stander et Tiedemann, en Allemagne, en ont rapporté des exemples. Il en est de même de l'artère pulmonaire (1). D'autres fois, ces deux artères s'insèrent l'une et l'autre sur le même ventricule. D'autres fois encore, l'aorte s'insère sur le ventricule droit, et l'artère pulmonaire sur le gauche, et dans cette transposition des deux grandes artères les veines conservent plus ou moins exactement leur disposition normale.

La plupart des sujets chez lesquels se rencontre l'insertion de l'aorte sur les deux ventricules à la fois, n'ont vécu que quelques jours, quelques semaines, ou quelques mois. Il est pourtant des cas dans lesquels la vie paraît s'être prolongée bien au-delà de ce laps de temps. C'est ainsi que Farre en a rapporté un dans lequel la vie s'est prolongée au-delà de 40 ans.

II. On a vu assez fréquemment, soit chez des fœtus monstrueux, soit chez des individus d'ailleurs bien conformés, la veine azygos s'insérer immédiatement dans l'oreillette droite (2).

On a vu aussi (M. Breschet en rapporte un exemple dans son Mémoire sur les *ectopies* du cœur) les veines hépatiques s'ouvrir directement par un tronc commun dans l'oreillette droite.

---

(1) Chez deux sujets observés et disséqués par Cooper, l'aorte, après s'être courbée et avoir fourni les carotides et sous-clavières, n'était plus qu'un petit rameau, oblitéré même en partie dans un cas, *jusqu'à sa réunion avec une branche considérable de l'artère pulmonaire, qui semblait fournir l'aorte descendante.*

(2) Dans un cas fort curieux, rapporté par Lecat, la veine azygos se divisait près du cœur en deux branches, dont une allait s'ouvrir dans l'oreillette droite et l'autre dans l'oreillette gauche.

Il est un certain nombre de cas où le canal artériel s'ouvre directement dans le ventricule droit.

Quelques anatomistes ont signalé l'existence de deux veines caves supérieures s'ouvrant dans l'oreillette droite; mais, suivant M. Isidore Geoffroy-Saint-Hilaire, cette disposition résulterait essentiellement de la non-réunion des deux veines sous-clavières, et de leur embouchure immédiate dans l'oreillette.

Dans certains cas, très rares à la vérité, l'oreillette droite donne insertion à une ou plusieurs veines pulmonaires, et par contre, l'oreillette gauche reçoit tantôt la veine cave inférieure, tantôt une veine cave supérieure (dans ce cas, l'oreillette droite reçoit aussi l'insertion d'un tronc analogue à cette dernière, en sorte qu'alors il existerait bien réellement deux veines caves supérieures).

Meckel dit avoir vu la grande veine coronaire du cœur s'ouvrir dans le ventricule gauche (1).

Dans les cas d'embouchure de veines autres que les pulmonaires dans les cavités gauches, il y avait mélange du sang noir et du sang rouge. Ces anomalies d'*insertion* et de *connexion* des veines coïncidaient d'ailleurs avec d'autres vices de conformation du cœur. Elles ont été présentées par des enfants âgés d'un an environ, de quelques mois, de quelques jours, ou même morts presque aussitôt après leur naissance (2).

---

(1) *Manuel d'anatomie générale, descriptive et pathologique.* Paris, 1825, 3 vol. in-8.

(2) *Hist. génér. et partic. des anomalies de l'organisation.* Paris, 1832, tome I, page 489.

APPENDICE.

CONCRÉTIONS SANGUINES OU POLYPIFORMES DU COEUR DÉVELOPPÉES PENDANT LA VIE (1).

REMARQUES PRÉLIMINAIRES.

Depuis la première édition de ce Traité, j'ai fait de nombreuses recherches sur les concrétions sanguines du cœur et des gros vaisseaux développées pendant la vie, et en 1839 j'en ai publié une partie dans le journal *l'Expérience*. J'espérais donc exposer dans cet appendice une histoire étendue de ce genre d'affection morbide, mais l'espace me manque, et je me vois même forcé de supprimer les faits particuliers que contenait cet appendice, pour ne m'occuper que des généralités qui découlent naturellement des très nombreuses observations particulières que je possède. Je me contenterai seulement de rappeler que plus de cinquante des observations contenues dans ce Traité sont des exemples des différentes espèces de concrétions sanguines formées dans le cœur pendant la vie, et que, partant, je pouvais à la rigueur me dispenser d'en rapporter de nouvelles.

ARTICLE PREMIER.

CARACTÈRES ANATOMIQUES DES CONCRÉTIONS FIBRINEUSES OU POLYPIFORMES DU COEUR ; SIÉGE LE PLUS ORDINAIRE DE CES CONCRÉTIONS.

I. Les cavités droites du cœur sont celles où l'on rencontre le plus souvent et en plus grande masse les concré-

(1) Je ne dois m'occuper ici que des concrétions sanguines développées dans les diverses cavités du cœur. J'étudierai celles des vaisseaux dans l'ouvrage que je me propose de publier sur les maladies du sang et des principaux vaisseaux, aussitôt que mes occupations me le permettront.

tions sanguines; les oreillettes y sont plus sujettes que les ventricules. Il suffit de jeter un coup d'œil sur les nombreuses observations que nous avons consignées dans cet ouvrage, pour être convaincu de la vérité de cette double assertion. La principale cause de la différence que nous signalons tient à ce que le cours du sang est plus facilement gêné dans les cavités droites que dans les gauches; à ce que la stase du sang s'opère plus aisément dans les premières que dans les secondes. D'autres causes encore peuvent expliquer la circonstance indiquée : telles sont la fréquence des inflammations veineuses qui se propagent quelquefois jusque dans les cavités droites, peut-être une disposition à la coagulation plus marquée dans le sang veineux que dans le sang artériel, etc.

II. Les caractères anatomiques des concrétions sanguines diffèrent beaucoup, selon l'époque de leur formation et selon qu'elles sont ou non mêlées avec une certaine quantité de pus ou de véritable matière pseudo-membraneuse.

1° Les concrétions amorphes, récentes, ne diffèrent point notablement du caillot que présente le vase dans lequel on a recueilli le sang d'une saignée. La masse de ces concrétions est variable. Nous avons rapporté des cas où les cavités du cœur contenaient 12 onces (380 gram.) de sang coagulé. Il est vrai que, dans ce cas, quelques uns des caillots s'étaient formés après la mort.

2° Les concrétions organisées offrent des caractères différents, selon les phases de leur évolution. Dans le premier degré de leur organisation, elles sont blanches, analogues au gluten ou à la fibrine préparée, élastiques, légèrement adhérentes aux parois des cavités du cœur et surtout aux colonnes charnues, ainsi qu'aux tendons valvulaires, autour desquels elles s'entortillent. A cette période d'organisation rudimentaire, on peut les comparer à la couenne qui *s'organise* en quelque sorte à la surface du caillot du sang retiré des veines d'un individu affecté d'une

inflammation franche, ou bien aux fausses membranes des tissus séreux commençant elles-mêmes à s'organiser. Au reste, comme l'a très bien dit M. Legroux, « depuis l'état » gélatiniforme jusqu'à l'état fibreux, qui paraît être le der- » nier terme de la densité des concrétions, il y a différents » degrés intermédiaires. »

3° Lorsque les concrétions sont dans un état plus avancé d'organisation, elles adhèrent par de véritable tissu cellulaire aux parties sur lesquelles elles se sont formées; greffées ainsi sur des parties vivantes, elles se pénètrent de vaisseaux, se durcissent, et c'est alors qu'elles ressemblent réellement à certains polypes fibreux, à des tumeurs ou à des végétations fongueuses (1).

Ainsi que plusieurs de nos observations en font foi, il n'est pas rare de rencontrer une certaine quantité de pus au centre des concrétions sanguines, lesquelles ressemblent quelquefois alors à de véritables kystes *uniloculaires* ou *multiloculaires*.

---

(1) Nous avons fait voir ailleurs les rapports qui existent entre l'origine de certaines lésions des valvules du cœur (l'adhérence de leurs angles et de leurs tendons, entre autres), et les concrétions fibrineuses; l'opinion de M. Legroux est tout-à-fait conforme à la nôtre. « Il nous est fréquemment » arrivé, dit-il, de voir des concrétions sanguines entrelacées avec les ten- » dons des valvules, de telle sorte que celles-ci ne semblaient plus former » qu'une simple toile (la division en tendons n'avait lieu que près des colon- » nes charnues). Je ne doute nullement que ces sortes de concrétions ne » soient le moyen principal de réunion des tendons, dans les cas où les val- » vules prolongées ne forment plus une simple ouverture, mais un canal » plus ou moins large. »

Pour que les concrétions sanguines adhèrent fermement aux valvules sur lesquelles elles sont déposées, il est, en général, nécessaire qu'elles se forment sous l'influence d'une inflammation; et dans ce cas il est difficile de déterminer si ces concrétions se sont développées aux dépens du sang contenu dans le cœur, ou par l'effet de la sécrétion du tissu enflammé. M. Legroux pense avec nous que les concrétions fortement adhérentes et susceptibles de se transformer en végétations sont le résultat *d'une sécrétion inflammatoire qui adhère à la membrane à l'instant même de sa formation.* (Voyez la *Dissertation inaug.* de cet habile observateur, pag. 35.)

Il est digne de remarque que, dans les cas où les concrétions ne sont encore qu'en partie organisées, c'est à la surface qu'existent les masses membraniformes, blanchâtres, élastiques, glutineuses, qui sont réellement les premiers linéaments de l'organisation, tandis que la matière purulente ou le pus proprement dit se trouve à leur centre. Divers auteurs, et M. Legroux en particulier, considèrent ce pus comme un produit de l'inflammation de la concrétion qui le contient. Quant à moi, je pense que telle n'est pas l'origine ordinaire du pus que présentent les concrétions : ce *produit* me paraît avoir été sécrété dans la cavité du cœur ou y avoir été transporté par l'absorption et avoir déterminé ensuite la formation d'un caillot qui l'a enveloppé de toutes parts. A l'époque où l'on trouve le plus souvent du pus au centre d'une concrétion, celle-ci offre à peine quelques rudiments d'organisation, et l'on ne conçoit guère comment dans cet état elle pourrait subir une inflammation caractérisée par une sécrétion purulente.

Je ne prétends pas, au reste, qu'une fois bien organisées, les concrétions sanguines ne puissent suppurer. Toutefois, ce n'est pas là, si je ne me trompe, un accident commun. Mais ces concrétions, véritables organes parasites, peuvent, comme les productions fibrineuses dont nous avons parlé ailleurs (voy. les chapitres consacrés à l'endocardite et à la péricardite), éprouver diverses modifications ou transformations, dont le mécanisme ne doit pas nous occuper ici.

On trouvera dans plusieurs des observations particulières de cet ouvrage de plus amples détails sur la disposition, le volume, la configuration et la consistance des concrétions polypiformes. Nous ajouterons seulement ici qu'elles rétrécissent à un degré proportionnel à leur volume, soit les cavités du cœur, soit les orifices qui font communiquer ces cavités entre elles. Cette circonstance est importante à noter, car c'est à elle que se rattachent les principaux symptômes des concrétions sanguines du cœur.

Dans le cœur comme dans les vaisseaux, on peut rencontrer des concrétions qui ont subi une altération telle, qu'elles offrent quelque ressemblance avec la matière encéphaloïde de certaines tumeurs dites carcinomateuses. J'ai publié, en 1825 (*Journal complémentaire du Dictionnaire des Sciences médicales*), un cas de ce genre; et depuis, M. Velpeau et d'autres observateurs en ont rapporté de semblables.

L'illustre chirurgien dont la science déplorera longtemps la mort prématurée, M. Dupuytren, avait déjà rencontré l'altération dont il s'agit. « Des recherches attentives lui avaient prouvé que cette altération est le résultat d'un travail analogue à celui qui produit la suppuration, et qu'elle n'a aucun rapport avec la dégénération carcinomateuse. Il conclut de ces recherches que le prétendu carcinome du sang n'est qu'une matière purriforme, développée par la chaleur vitale dans des concrétions qui, n'étant pas soumises au contact de l'air, et de toutes parts environnées par la vie, n'ont pu se décomposer autrement. » (Legroux, diss. cit, pag. 37.)

M. Legroux considère l'inflammation des concrétions comme l'une des principales causes de leurs métamorphoses. « Dans d'autres cas, dit-il, un mouvement inflammatoire se manifeste dans la concrétion, soit qu'il ait été puisé dans le sang liquide, ce qui est probable, ou qu'il se soit établi consécutivement; et alors, ou une exsudation grumeleuse a lieu entre les deux substances dont un caillot peut être formé, et même dans son épaisseur, ou, ce qui est le plus ordinaire, le caillot se ramollit au centre, devient granulé, passe à l'état sanieux, puis purulent; plus tard, le pus est résorbé, et il ne reste plus que les couches excentriques du caillot, qui ont résisté au ramollissement et forment les parois du foyer ou du kyste. » (Diss. cit., pag. 35.) Je répéterai ici que l'inflammation dont M. Legroux place le siége dans le sang lui-même, réside très

probablement dans les tissus environnants, et réagit, il est vrai, sur le sang.

ARTICLE SECOND.

DES CAUSES ET DES DIVERS MODES DE FORMATION OU DE GÉNÉRATION DES CONCRÉTIONS POLYPIFORMES DU COEUR.

I. Dans le cœur comme dans les artères, et surtout dans les veines, les concrétions sanguines se développent sous l'influence de conditions purement physiques ou mécaniques, qui s'opposent au cours du sang, ou bien par l'effet de causes qui agissent *chimiquement* sur cette *chair coulante*. Dans le premier cas, les concrétions se forment par un mécanisme qui ne diffère pas essentiellement de celui qui préside à la coagulation du sang, après sa sortie des vaisseaux, lequel mécanisme, pour le dire en passant, n'est pas encore exactement connu. Aux approches de l'agonie, ou dans les maladies des valvules et des orifices du cœur, qui opposent un très grand obstacle à la circulation, si l'on pratique une saignée, le sang sort de la veine épais et à demi concret. C'est alors que des concrétions vont se former dans les cavités du cœur, et c'est à leur formation qu'il faut rapporter plusieurs cas de ces morts soudaines, inattendues, qu'on observe dans certaines maladies de cet organe.

II. Quant aux causes *chimiques* et vitales des concrétions sanguines, cette sorte de *cristallisation* du sang, les principales sont l'inflammation primitive ou consécutive de la membrane interne du cœur, l'introduction de diverses substances étrangères dans le torrent circulatoire, le pus, par exemple (1).

---

(1) On sait que la plupart des acides injectés dans le système vasculaire des animaux coagulent le sang qu'il contient, comme il arrive lorsqu'on les fait réagir sur le sang retiré de ce système. Il est dans le sang des éléments dont on détermine la coagulation par la chaleur ou l'électricité. Quel rapport peut exister entre cette coagulation artificielle et celle qui s'opère sous l'influence de certains états pathologiques? Cette question réclame de nouvelles recherches.

Notre intention n'est pas d'insister longuement ici sur le rôle que joue l'inflammation dans le développement des concrétions sanguines, attendu que nous avons exposé ailleurs les hypothèses qu'on peut proposer à cet égard. Nous ajouterons seulement que toutes les inflammations franches, accompagnées d'une violente réaction fébrile, et dans lesquelles le sang fourni par les saignées présente une belle couenne blanche, ferme, élastique, résistante, constituent une véritable prédisposition à certaines concrétions fibrineuses du cœur, lesquelles, comme nous l'avons vu, ont alors une grande ressemblance avec la couenne inflammatoire. Aussi, consultez les observations que j'ai consignées dans cet ouvrage, ainsi que dans le mémoire publié par moi dans le journal *l'Expérience*, et vous verrez que, dans la plupart des cas où les concrétions fibrineuses ne provenaient pas d'un simple embarras de la circulation, elles coïncidaient, soit avec une inflammation idiopathique du cœur, soit avec une inflammation d'un autre organe, qui réagissait vivement sur le cœur, ainsi que sur tout l'ensemble du système circulatoire et sur la masse sanguine. Que si l'on me demande maintenant de *préciser* cette influence d'une franche inflammation fébrile sur le développement des concrétions sanguines du cœur, d'en *formuler* le mécanisme, je répondrai que ce mécanisme ne m'est pas plus connu que celui qui préside à la formation des concrétions analogues dans les vaisseaux frappés *idiopathiquement* d'une inflammation plus ou moins violente. Ce que je me propose ici, c'est bien moins d'*expliquer* comment se produisent les concrétions sanguines dans les cas qui nous occupent, que de *démontrer* la réalité du fait. L'explication viendra plus tard. C'est là, sans contredit, un riche et magnifique sujet de recherches pour les physiologistes, qui savent appliquer convenablement les méthodes physiques et chimiques à l'investigation des phénomènes des corps vivants et des *causes* qui régissent ces phénomènes.

De pareilles recherches sur les concrétions couenneuses qui se forment si souvent dans le cœur et les gros vaisseaux sous l'influence des grandes inflammations fébriles, la pleuro-pneumonie entre autres, éclaireront en même temps le phénomène si important de la formation de la couenne à la surface du caillot du sang et le phénomène non moins curieux de la *glutinosité* de ce caillot, telle que je l'ai signalée ailleurs. J'ai eu soin de faire bien ressortir les conditions dans lesquelles se produisent l'un et l'autre de ces phénomènes.

Etant bien connue la tendance notable qu'a le sang à se coaguler dans les inflammations directes, *idiopathiques* du cœur et des vaisseaux, on aurait pu d'ailleurs, *à priori*, annoncer le même phénomène pour ces réactions fébriles, fortes et prolongées qui accompagnent les grandes inflammations, la pleuro-pneumonie, par exemple. En effet, que sont ces réactions, sinon un diminutif des inflammations du système sanguin, sinon des irritations *sympathiques* de ce système? Cela est si vrai, qu'au lieu de simples irritations sympathiques, on trouve quelquefois, comme il est arrivé chez quelques uns de nos malades, de véritables inflammations de la membrane interne du cœur ou de l'aorte. Il ne faut pas oublier de noter toutefois que dans la pleuro-pneumonie, outre la réaction dite *sympathique* exercée sur le sang et le système du cœur et des vaisseaux, comme dans toutes les autres grandes inflammations, la proximité qui existe entre les parties enflammées et le cœur, ainsi que les gros vaisseaux contenus dans la poitrine, est une condition qui favorise puissamment l'extension, la propagation du *travail* inflammatoire des unes aux autres. Des faits bien nombreux, en effet, nous ont clairement prouvé cette tendance de l'inflammation à envahir les parties voisines du foyer qu'elle occupe,

---

(1) *Clinique médicale*. Paris, 1837, tome II, pag. 169 et suiv.

et c'est ainsi, par exemple, que la pleurésie et la pleuro-pneumonie gauches rayonnent sur le cœur et ses enveloppes, souvent aussi sur la rate et son enveloppe séro-fibreuse ; que la pleuro-pneumonie droite rayonne plus spécialement sur le foie et son enveloppe ; et de là des phlegmasies, tantôt superficielles, tantôt profondes des organes indiqués, *coïncidences* d'une haute importance, sur lesquelles nous avons tant insisté depuis quelques années.

Quoi qu'il en soit, chez tous les malades qui, depuis trois ans, ont succombé dans notre service à la pleuro-pneumonie aiguë franche et *légitime*, nous avons rencontré dans le cœur et les gros vaisseaux des concrétions sanguines, évidemment formées en partie avant la mort. Nous avons aussi rencontré de semblables concrétions chez quelques autres sujets emportés par d'autres maladies franchement inflammatoires.

Nous n'hésitons point à poser en LOI D'ANATOMIE PATHOLOGIQUE : *que des concrétions fibrineuses existent constamment chez les sujets qui succombent à une pleuro-pneumonie aiguë franche, bien caractérisée et parvenue à son second ou troisième degré.*

S'il se présente quelques faits *bien observés* dans lesquels ces concrétions auraient manqué, ce serait le cas de rappeler cette maxime : que l'exception confirme la règle au lieu de la détruire.

Je conviens que cette conclusion n'est pas conforme à l'opinion de mon savant confrère, M. le docteur Bouvier, qui, à propos de concrétions rencontrées par lui à l'ouverture d'un pleuro-pneumonique, a dit : « Leur production » serait-elle liée à l'état particulier du sang dans la pleuro-» pneumonie ?... Je ferai remarquer que ces caillots ne se » rencontrent pas dans beaucoup de cas de pleurésie et de » pneumonie aiguë, comme j'ai pu le vérifier deux jours » après la mort de ce malade, en ouvrant une femme de » 85 ans, qui avait succombé à la même affection. » Je con-

viens aussi que ma conclusion n'est pas tout-à-fait conforme à l'esprit et à la lettre de cette singulière doctrine de Laënnec, savoir : *Que ce n'est pas chez les sujets jeunes, pléthoriques, pleins de vie et éminemment disposés à l'orgasme inflammatoire, que se forment tout-à-coup les concrétions polypeuses dans le cœur.*

Laissons au temps le soin de faire justice de celle des opinions ci-dessus exposées qui n'est pas la sincère expression de l'observation exacte des faits.

III. Nous avons rapporté une observation de concrétions sanguines développées chez un individu affecté de gangrène de l'un des membres inférieurs. Deux des observations contenues dans la dissertation de M. Legroux (obs. 2e et 3e) sont également relatives à des concrétions coïncidant avec une gangrène dite spontanée. Quelques auteurs ont admis que dans *cette forme de gangrène, le sang avait une tendance particulière à la coagulation dans toute l'étendue de l'organisme* (*Gazette médicale*, mardi 25 décembre 1832). Nous n'affirmons pas qu'il ne puisse jamais en être ainsi. Cependant l'observation démontre que dans les affections gangréneuses, septiques, le sang est frappé d'une sorte de dissolution. Dans les cas de gangrène et de coagulation du sang, il faut bien se garder de prendre l'effet pour la cause. La concrétion du sang dans les artères est, comme on sait, une des causes de la gangrène, et l'on se tromperait beaucoup si l'on attribuait alors à celle-ci les concrétions dont elle est l'effet.

§ I. Signes et diagnostic des concrétions polypiformes du cœur ; importance pratique de ce diagnostic.

I. Vers le milieu du dernier siècle, on attribuait aux *polypes* du cœur une foule de lésions de la circulation et de la respiration dues à d'autres maladies de cet organe, comme on rapporte vaguement de nos jours aux *anévrismes* du cœur des lésions fonctionnelles qui reconnaissent pour

véritable cause des altérations des valvules, altérations dont les anévrismes eux-mêmes sont souvent des effets. Qui ne sait que J.-J. Rousseau se rendit à Montpellier pour s'y faire traiter d'un *polype au cœur*, voyage que cet illustre mélancolique n'eût point fait à pied, s'il eût été réellement atteint de la maladie dont l'idée tourmentait si profondément son ardente imagination.

Un des effets évidents et nécessaires des concrétions polypiformes du cœur, c'est d'apporter un obstacle plus ou moins considérable à la circulation du sang à travers cet organe. Quand elles occupent les cavités droites, ce qui est le cas le plus commun, le sang ne pénétrant qu'en très petite quantité dans les poumons, reflue en quelque sorte dans les vaisseaux situés derrière l'obstacle, engorge toutes les parties, et spécialement le cerveau, le foie, etc. De là des congestions apoplectiformes, des collections séreuses, etc. D'un autre côté, comme les organes ne reçoivent qu'une très petite quantité de sang qui ait subi le contact de l'air au sein des poumons, on observe jusqu'à un certain point des phénomènes de véritable asphyxie. Les accidents sont encore à peu près les mêmes, lorsque les concrétions gênent le passage du sang à travers les cavités gauches. Mais de plus, dans ce cas, il survient une congestion dans les veines pulmonaires, qui ne peuvent plus se dégorger librement dans l'oreillette gauche, et c'est là une condition de dyspnée qui n'appartient pas aux concrétions des cavités droites.

Pour reconnaître ou diagnostiquer les concrétions sanguines du cœur, il faut qu'elles aient un volume tel, qu'elles opposent un très notable obstacle à la circulation. D'ailleurs, elles ne gênent pas également le cours du sang dans toutes les positions qu'elles peuvent affecter. Les concrétions qui se forment sur les valvules, et qui, en s'entortillant autour des lames dont elles sont composées, et autour des tendons qui se rendent à leur bord libre, en-

chaînent pour ainsi dire les mouvements de ces soupapes vivantes, sont celles qui, à volume égal, apportent le plus grand obstacle au cours du sang.

Suivant Laënnec, « lorsque chez un malade, qui jusque » là avait présenté des battements de cœur réguliers, ceux-ci » deviennent tout-à-coup tellement anormaux, *obscurs* et » confus, qu'on ne peut les analyser, on peut soupçonner » la formation d'une concrétion polypiforme; si ce trouble » n'a lieu que d'un seul côté, la chose est à peu près cer- » taine. »

Nous avons exposé, en temps et lieu, quels étaient les accidents d'après lesquels on pouvait soupçonner, sinon annoncer positivement, la formation de concrétions sanguines chez les individus atteints d'endocardite ou de péricardite aiguës. Ces accidents sont essentiellement les mêmes, quelles que soient les causes déterminantes de ces concrétions. Nous allons les rappeler : battements tumultueux du cœur, avec obscurité et pour ainsi dire *matité* des bruits qui les accompagnent, ou bruit de soufflet, tantôt simple, tantôt, peut-être, sibilant (1); étouffement, orthopnée, anxiété, congestions veineuses suivies, chez quelques indi-

---

(1) Une femme offrait les symptômes combinés d'une maladie du cœur et des poumons, lorsqu'elle fut admise à l'Hôtel-Dieu : elle était alors généralement infiltrée et on entendait dans la région précordiale *un sifflement aigu.*

La malade succomba le lendemain de son entrée.

Plaques organisées à la surface du péricarde. On trouva dans l'oreillette droite une concrétion polypeuse, décolorée, adhérente à la valvule tricuspide, aux colonnes charnues du ventricule droit et se prolongeant dans la veine cave supérieure où elle flottait sous forme d'un cylindre blanchâtre, élastique (la membrane interne de cette veine était rougeâtre). Une concrétion analogue, mais moins ancienne, occupait l'oreillette gauche. (Observation publiée par M. le docteur Broue, dans le *Journal hebdomadaire de Médecine.*)

Ce fait est assez curieux pour avoir dû trouver place ici. Toutefois, il faut bien se garder d'admettre que les concrétions sanguines soient l'unique cause du ronflement ou du sifflement du cœur. J'ai entendu, en effet, un bruit de soufflet roucoulant ou sibilant du cœur dans bien des cas où il n'existait

vidus, de perte de connaissance avec état comateux; ronflement stertoreux précédé ou non de mouvements convulsifs; petitesse du pouls; refroidissement des extrémités.

Lorsque les phénomènes ci-dessus exposés se manifestent dans le cours d'une maladie aiguë du cœur, telle qu'une péricardite ou une endocardite, qui jusque là n'avait pas été accompagnée d'un trouble très considérable des fonctions de la respiration et de la circulation, il est extrêmement probable qu'il s'est formé des concrétions sanguines dans les cavités du cœur. Dans les anciennes maladies de cet organe, qui donnent lieu à une dyspnée habituelle, mais supportable, surtout à l'état de repos, s'il survient, par intervalles et comme par paroxysmes, des accidents orthopnéiques d'une intensité vraiment formidable, il est également presque certain que c'est à la présence de concrétions sanguines, formées dans les cavités du cœur, que sont dus de pareils accidents (1).

---

point de concrétions polypiformes dans les cavités de cet organe, ainsi qu'il a été dit dans un autre endroit de cet ouvrage (*).

(1) M. le docteur Legroux attribue la diminution de sonoréité, l'espèce de matité des bruits du cœur, dans le cas qui nous occupe, à l'accumulation du sang dans les cavités de cet organe, et en donne pour raison *qu'un vase sonore perd de cette propriété à mesure qu'il se remplit d'un liquide.* (Diss. cit., page 40.) Pour que cette raison fût valable, il faudrait que les bruits du cœur dépendissent de la percussion de cet organe contre les parois du thorax, ce qui n'est pas. D'un autre côté, la comparaison du cœur avec un vase qui résonne ou ne résonne pas selon qu'il est vide ou plein, est bien loin d'être rigoureusement exacte.

Quoi qu'il en soit de cette explication, « la diminution ou la perte du son » dans une ou plusieurs cavités du cœur est, selon M. Legroux, un signe » certain des concrétions sanguines... La cavité dont le son est diminué in- » dique le siége de la concrétion. » (Diss. cit., page 41.)

Nos observations sont, jusqu'à un certain point, conformes à celles de

(*) Dans l'excellente dissertation inaugurale qu'il a soutenue à la Faculté sur la péricardite aiguë, M. le docteur Desclaux, l'un des élèves les plus distingués qui aient suivi notre clinique, a rapporté un cas où l'existence d'un bruit de *piaulement* dans la région du cœur, et les autres signes mentionnés plus haut, me firent diagnostiquer des concrétions polypiformes (l'autopsie cadavérique prouva la justesse de ce diagnostic).

Le mémoire que j'ai publié sur les concrétions sanguines du cœur et des gros vaisseaux dans le journal *l'Expérience*, contient quatorze observations. Hé bien, chez douze des quatorze sujets de ces observations, j'ai diagnostiqué positivement ou simplement annoncé comme probable, l'existence des concrétions dont nous nous occupons. Or, ce diagnostic, établi sur les signes que nous venons d'exposer, a été pleinement confirmé par l'autopsie cadavérique chez les sujets qui ont succombé; et pour ne parler que des signes fournis par l'auscultation du cœur et l'exploration du pouls, je dois déclarer qu'ils se rencontrèrent à un degré plus ou moins marqué chez tous nos malades.

Toutefois, le lecteur voudra bien ne pas oublier que pour diagnostiquer la formation commençante ou déjà plus ou moins avancée de concrétions sanguines dans le cœur et dans les gros vaisseaux, nous ne tenons pas compte seulement de l'ordre de signes ci-dessus mentionnés, mais de diverses autres circonstances que nous avons indiquées plus haut.

II. On se tromperait beaucoup si l'on croyait que le diagnostic des concrétions sanguines dans le cœur et les gros vaisseaux est un objet de pure curiosité, et qui n'intéresse pas essentiellement la pratique. Il n'en est pas ainsi : en effet, en médecine clinique un peu exacte, ce n'est pas une chose oiseuse pour le pronostic que de savoir si une pleuro-pneumonie, par exemple, est ou non accompagnée de la présence de pareilles concrétions. Cet *accompagnement* aggrave singulièrement le pronostic, lorsque tout indique

---

M. Legroux. Mais comme ce judicieux observateur n'avait point encore une idée précise sur la cause du *tic-tac* ou du double bruit du cœur, à l'époque où il fit ses recherches, il n'a pu se rendre un compte clair et précis de la matité de ce double bruit dans le cas de concrétions sanguines. Il est évident que les concrétions s'opposent au libre jeu des valvules, et qu'étalées sur ces valvules et leurs muscles moteurs, elles ont pour effet physique de *voiler*, d'*amortir*, d'*étouffer* le claquement valvulaire.

que les concrétions sont abondantes et qu'elles constituent un obstacle considérable au cours du sang à travers les cavités du cœur et des gros vaisseaux.

Ce n'est pas assurément une chose oiseuse non plus pour la saine pratique, pour une thérapeutique vraiment *éclairée*, que de savoir si l'*accompagnement* qui nous occupe existe ou non dans un cas donné de pleuropneumonie. C'est une opinion assez généralement reçue, que dans la maladie dont il s'agit, le pouls se montre plein, fort, développé, large; il n'est pourtant pas rare de rencontrer un pouls embarrassé, assez étroit, qui contraste avec la force des sujets, avec l'étendue et l'intensité de la pneumonie, et souvent aussi avec la force des battements du cœur. C'est alors que la plupart des praticiens recommandent de s'abstenir de nouvelles émissions sanguines, quand on a déjà eu recours à ce moyen, si héroïque quand il est bien manié, ou de n'en point pratiquer même chez les sujets qui n'auraient pas encore été saignés. Ils considèrent cette petitesse du pouls comme un signe infaillible d'une débilité radicale, d'une formelle adynamie, et ils abondent d'autant plus dans ce sens, que le phénomène dont il s'agit coïncide le plus ordinairement avec un grand abattement, une extrême prostration des forces musculaires, et une tendance plus ou moins marquée aux défaillances, aux lipothymies. Eh bien! dans un très grand nombre de cas, tous les signes dont il est question ne se rattachent point à un état dynamique direct, essentiel, à une faiblesse radicale de ce qu'on appelle la *force vitale*, mais bien à la présence de caillots commençant à se former ou déjà formés dans le cœur; et non seulement alors il ne faut pas renoncer aux émissions sanguines, mais il est urgent d'y recourir sans retard, en se conformant d'ailleurs aux règles que nous avons *formulées* ailleurs. Combien d'observations ne pourrions-nous pas rapporter ici qui démontreraient que, pratiquées avec une sage et prudente hardiesse, les saignées ont promptement

redonné au pouls son volume accoutumé, sa liberté normale, fait cesser les défaillances, relevé les forces au lieu de les abattre, et sauvé définitivement les malades! Je n'exagère point en disant que je possède dans tous leurs détails plus de quarante observations de pleuro-pneumonie de cette espèce.

II. Du pronostic et du traitement des concrétions polypiformes du cœur.

I. Le pronostic des concrétions sanguines du cœur, quand elles sont assez volumineuses pour gêner notablement le cours du sang, est des plus graves; presque toujours elles sont suivies, tôt ou tard, d'une terminaison funeste.

Au reste, dans le pronostic auquel ces concrétions peuvent donner lieu, il faut prendre en sérieuse considération la maladie dont elles ne sont qu'un accident. En effet, plus cette maladie sera dangereuse en elle-même, plus aussi les concrétions polypiformes qui en auront été la suite devront évidemment faire porter un pronostic fâcheux.

II. On ne peut opposer que des moyens bien précaires à une lésion telle que celle dont nous nous occupons, une fois qu'elle est complétement développée. Pour prévenir la formation de concrétions sanguines dans les maladies du cœur, dont le propre est d'entraver le cours du sang, il est utile de pratiquer de temps en temps des émissions sanguines, et de délayer en quelque sorte le sang au moyen des boissons aqueuses. Dans les maladies inflammatoires à la suite desquelles, en raison de la plasticité du sang, des concrétions tendent à se former et se forment en effet souvent dans le cœur ou dans les vaisseaux, c'est par les mêmes moyens, employés avec beaucoup plus d'énergie, que l'on parviendra, dans la grande majorité des cas, à prévenir cet accident. La potasse et la soude exerçant une sorte d'action dissolvante sur le sang, M. Legroux pense que les sels de ces deux bases pourront être administrés avec avan-

tage. Mais il ne cite aucune observation à l'appui de cette opinion, d'ailleurs, en apparence, très rationnelle.

Les émissions sanguines sont encore le meilleur moyen qu'on puisse employer contre les concrétions sanguines du cœur une fois formées. Elles nous ont réussi au-delà de nos espérances dans un assez bon nombre de cas, et notamment chez une femme qui fut admise dans notre service (salle Sainte-Madeleine, n° 5), le 7 du mois de mai 1835. En proie à la plus imminente suffocation, et offrant, d'ailleurs, les signes physiques des concrétions sanguines tels qu'ils ont été exposés plus haut, elle fut saignée trois fois, et se trouvait dès le 25 mai dans un état satisfaisant.

Les concrétions du cœur une fois formées, peuvent-elles se dissoudre? Il me paraît indubitable que des concrétions récentes et peu volumineuses sont susceptibles de ce mode de terminaison. Dans quelques cas aussi, il est probable que des concrétions du cœur peu volumineuses sont expulsées dans le système vasculaire. Mais c'est trop s'arrêter sur une question, pour la solution de laquelle nous manquons d'un nombre suffisant d'observations exactes.

Quant aux concrétions organisées, identifiées en quelque sorte et confondues avec les parois des cavités qui les contiennent, elles sont évidemment au-dessus de nos ressources. La tâche du médecin qui serait assez habile pour en diagnostiquer ou plutôt en *présumer* l'existence, consisterait uniquement à combattre par des moyens appropriés les accidents principaux qu'elles entraînent à leur suite.

FIN DU SECOND ET DERNIER VOLUME.

EXPLICATION DES PLANCHES

DU TOME SECOND.

PLANCHE III.

Fig. 1.

D, D, D, D, D. Cavité de l'origine de l'aorte dilatée.
A, A, A. Orifice aortique considérablement rétréci par suite de l'induration et de la déformation des valvules de l'aorte, vu du côté de cette artère.

Fig. 2.

A, A, A. Orifice aortique, vu du côté du ventricule.

Fig. 3.

P, P, P. Partie postérieure de la crosse de l'aorte.
C, C. Canal artériel ossifié.

Fig. 4.

O, O, O, O. Orifice du canal artériel, dans l'intérieur de l'aorte.

PLANCHE IV.

Fig. 1.

A, A. Face antérieure du cœur.
B. Cavité de l'artère pulmonaire ouverte par sa face antérieure.
C, C, C. Aorte.
D. Tronc brachio-céphalique.
E. Artère carotide droite.
F. Artère sous-clavière droite.
G. Artère carotide gauche.
H. Artère sous-clavière gauche.
I. Appendice auriculaire droit.

K. Cloison membraneuse convexe en haut, du côté de l'artère pulmonaire, concave en bas, percée à son centre d'une ouverture de deux lignes et demie de diamètre, et fermant en grande partie l'orifice de l'artère pulmonaire : cette cloison offre trois brides en haut.

M. Orifice de la branche droite de l'artère pulmonaire.

N. Canal artériel oblitéré.

O. Stylet engagé dans le commencement de ce canal.

FIG. 2.

A, A. Face antérieure du cœur.

B. Cavité du ventricule droit.

C. Aorte.

D. Tronc brachio-céphalique.

E. Artère carotide droite.

F. Artère sous-clavière droite.

G. Artère carotide gauche.

H. Artère sous-clavière gauche.

I, I. Appendice auriculaire droit.

K. Cloison membraneuse de l'artère pulmonaire.

L. Orifice de l'artère pulmonaire dans le ventricule.

M, M. Épaississement très considérable des parois du ventricule droit, avec diminution proportionnée de sa cavité.

FIG. 3.

M. Face postérieure du cœur.

A. Cavité de l'oreillette droite dilatée.

B. Appendice de cette oreillette.

C. Cavité de cet appendice.

D. Colonnes charnues du même appendice.

E. Orifice auriculo-ventriculaire droit.

F. Vestiges de la valvule d'Eustache.

G, G. Veine cave supérieure et son orifice dans l'oreillette droite.

H, H. Veine cave inférieure.

I. Fosse ovale.

K. Trou de Botal.

L, L. Stylet passant par le trou de Botal et allant de l'oreillette droite dans la gauche.

FIG. 4.

M. Face postérieure du cœur.

A. Cavité de l'oreillette gauche.

B. Appendice de cette oreillette.
C. Orifice de la cavité de cet appendice.
D, D, D. Colonnes charnues de la cavité du même appendice.
E. Orifice auriculo-ventriculaire gauche.
F, F, F. Veines pulmonaires et leur orifice dans l'oreillette.
G. Veine cave supérieure.
I. Orifice du trou de Botal dans l'oreillette gauche.
H. Veine cave inférieure.
K. Contour semi-lunaire du trou de Botal.
L. Stylet traversant le trou de Botal, et indiquant la communication contre nature des oreillettes.

PLANCHE V.

Fig. 1.

A, A, A, A. Cavité de la crosse de l'aorte dilatée.
O, O, O. Communication de la cavité de l'aorte avec le kyste anévrismal rempli de caillots.
B, B, B. Cavité du ventricule gauche dilatée, ainsi que l'orifice aortique.
C, C, C. Colonnes charnues du ventricule gauche.

Fig. 2.

A, A, A, A. Valvule mitrale et orifice auriculo-ventriculaire gauche vus du côté de l'oreillette.

Fig. 3.

A, A, A, A. Valvule mitrale et orifice auriculo-ventriculaire gauche vus du côté du ventricule.

PLANCHE VI.

Fig. 1.

O, O, O, O. Orifice auriculo-ventriculaire droit dilaté (le cœur est ici représenté par sa face postérieure et dans une position renversée).

Fig. 2.

V, G. Parois du ventricule gauche, ayant un pouce d'épaisseur à leur partie moyenne.

A, A, A, A. Intérieur de l'origine de l'aorte, parsemé de plaques jaunâtres, etc.

P, P, P. Artère pulmonaire.

PLANCHE VII.

Fig. 1.

C, C, C, C. Cœur vu par sa face antérieure.

Fig. 2.

V, V, V. Cavité du ventricule gauche rétrécie.

H, H, H, H. Parois du ventricule gauche épaissies (hypertrophie concentrique).

PLANCHE VIII.

Cœur et aorte ascendante du sujet de l'observation 132e, dans leurs dimensions naturelles, et vus par leur face antérieure.

A. Anévrisme de l'aorte.
B. Tronc brachio-céphalique.
C. Artère carotide gauche.
D. Artère sous-clavière gauche.
E. Ventricule gauche hypertrophié et dilaté.
F. Ventricule droit agrandi.
K. Portion de l'oreillette droite.
I. Portion de l'oreillette gauche.
L. Artère pulmonaire cachée en grande partie par l'anévrisme.
H. Poumon droit.
G. Poumon gauche.

FIN DE L'EXPLICATION DES PLANCHES.

TABLE

DU SECOND VOLUME

SUITE DU LIVRE PREMIER.

Chap. deuxième. — De l'endocardite (inflammation de la membrane interne et des valvules du cœur) et de ses suites. 1

Considérations préliminaires. . . . . id.

Première section. — Observations particulières sur l'endocardite et ses suites. 19

Première catégorie. — Observations d'endocardite, pendant la période de congestion sanguine, de sécrétion purulente ou pseudo-membraneuse, d'épaississement, de tuméfaction, de ramollissement, d'ulcération, etc., des tissus affectés . . . . . id.

Première série. — Observations d'endocardite rhumatismale ou d'endocardite simple, isolée. 20

Observation 65e . . . . . id.

Observation 66e 29

Observation 67e 34

Observation 68e 37

Deuxième série. — Observations d'endocardite coïncidant avec une inflammation des organes respiratoires 43

Observation 69e . . . . . id.

Observation 70e 50

Observations 71e, 72e, 73e 52

Observation 74e 56

Observation 75e 58

Observation 76e 64

Troisième série. — Observations d'endocardite consécutive à une phlébite 67

Observation 77e . . . . . id.

Observation 78e 70

Observation 79e 72

Quatrième série. — Observations d'endocardite chez des sujets atteints de fièvre dite typhoïde ou de fièvres éruptives 76

Observation 80e. . . . . id.

Observation 81e. 81

Série complémentaire, contenant quelques cas mal détaillés d'endocardite non gangréneuse et un cas d'endocardite gangréneuse. . 85

Observation 82e. 85
Observations 83e et 84e 86
Observations 85e, 86e, 87e. 87
Deuxième catégorie. — Observations d'endocardite pendant la période d'épaississement hypertrophique des tissus enflammés, et de développement d'adhérences, de plaques membraneuses cellulo-fibreuses ou fibreuses, de concrétions organisées, de végétations ou de granulations 94
§ 1er. Adhérences 95
Observation 88e. . . . . id.
Observation 89e. 103
Observation 90e. 107
Observation 91e. 115
Observation 92e 116
§ II. Pseudo-membranes organisées. 118
Observation 93e. . . . . id.
Observation 94e. 121
§ III. Végétations, granulations, tumeurs fibreuses; concrétions sanguines anciennes, adhérentes. 125
Observation 95e. . . . . id.
Observation 96e. 131
Observation 97e. 136
Observation 98e. 144
Observation 99e. 149
Observation 100e. 151
Observation 101e. 156
Observation 102e. 163
Observation 103e. 165
Observation 104e. 168
Observation 105e. 170
Troisième catégorie. — Observations d'endocardite, suivie d'épaississement, d'endurcissement fibro-cartilagineux, cartilagineux, osseux ou calcaire, de déformation des valvules du cœur, avec ou sans rétrécissement des orifices de cet organe. 175
§ I. Observations d'épaississement et d'induration des valvules, sans rétrécissement ou avec très médiocre rétrécissement des orifices. 177
Observation 106e. . . . . id.
Observation 107e. 186
Observation 108e. 192
Observation 109e. 197
Observation 110e. 201
Observation 111e. 207

§ II. Observations de *lésion organique* (épaississement, induration, etc.) des valvules du cœur, avec rétrécissement considérable des orifices 210
1° Rétrécissement de l'orifice auriculo-ventriculaire gauche par suite d'épaississement, d'induration et de déformation de la valvule bicuspide. . . . . id.
Observation 112e. . . . . id.
Observation 113e. . . . . id.
Observation 114e. 222
Observation 115e. 226
Observation 116e. 228
Observation 117e. 235
2° Rétrécissement de l'orifice aortique par suite d'épaississement, d'induration, de déformation des valvules sigmoïdes de l'aorte. . 238
Observation 118e. . . . . id.
Observation 119e. 246
Observation 120e. 253
Observation 121e. 258
Observation 122e. 261
Observation 123e. 266
Observation 124e. 269
3° Rétrécissement de l'orifice auriculo-ventriculaire droit par suite d'épaississement, d'induration, de déformation de la valvule tricuspide. 272
Observation 125e. 273
4° Rétrécissement de l'orifice pulmonaire par suite d'épaississement, d'induration et de déformation des valvules sigmoïdes de l'artère pulmonaire . . . . . id.
Observation 126e . . . . . id.
Observation 127e 277
Observation 128e 281
Observation 128e bis. 285
Observation 129e 286
Observation 130e 288
5° Rétrécissement simultané de plusieurs orifices du cœur par suite d'épaississement, d'induration et de déformation de leurs valvules . . . . . id.
Observation 131e 289
Observation 132e 293
Observation 133e 296
Observation 134e 297
SECT. DEUXIÈME. — Histoire générale de l'endocardite ou inflammation

de la membrane interne du cœur en général et des valvules en particulier (cardivalvulite), et de ses suites. 300
Art. premier. — Description et appréciation des caractères anatomiques de l'endocardite . . . . . id.
§ I. Description des altérations ou caractères anatomiques 301
I. Première période de l'endocardite ou période de congestion sanguine, de ramollissement, d'ulcération, de sécrétion purulente . id.
II. Seconde période de l'endocardite, c'est-à-dire période d'épaississement hypertrophique des tissus, et d'organisation des produits sécrétés 309
III. Troisième période ou période d'induration fibro-cartilagineuse, cartilagineuse, osseuse ou calcaire de l'endocarde en général, et des valvules en particulier, avec ou sans rétrécissement des orifices du cœur . . . . . , ... 315
§ II. Appréciation des altérations anatomiques de la deuxième et de la troisième périodes de l'endocardite. 321
Art. deuxième. — Exposition et appréciation des symptômes de l'endocardite générale et de l'endocardite valvulaire en particulier . 332
§ I. Exposition des symptômes ; diagnostic. . . . . id.
I. Symptômes de la période dite d'acuité . . . . . id.
II. Symptômes et diagnostic des diverses lésions dites organiques qui surviennent dans les seconde et troisième périodes de l'endocardite. 340
A. Symptômes et diagnostic des lésions organiques des valvules, avec rétrécissement des orifices du cœur.. 341
1° Signes locaux et directs . . . . . id.
I. Exposition des faits 346
Première catégorie. — Observations de triple ou quadruple bruits du cœur chez des sujets qui ont succombé et dont l'ouverture a été pratiquée. . . . . id.
Deuxième catégorie. — Observations de triple bruit du cœur chez des sujets qui n'ont pas succombé 349
II. Quelques réflexions sur les faits précédents. 357
2° Signes dits généraux et indirects 358
3° Diagnostic différentiel du rétrécissement des divers orifices du cœur 362
B. Symptômes et diagnostic de l'épaississement hypertrophique et de l'induration de la membrane interne du cœur ou des valvules, sans rétrécissement, soit des orifices, soit des cavités du cœur. 365
C. Symptômes et diagnostic de l'adhérence des valvules auriculo-ventriculaires aux parois du cœur 367
D. Symptômes et diagnostic des végétations de la membrane interne du cœur, et spécialement des valvules. 369

§ II. Appréciation rapide de quelques uns des symptômes de l'endocardite. 370
Art. troisième. — Degrés, formes et espèces de l'endocardite 372
Art. quatrième. — Des causes et du mode de développement de l'endocardite; de sa coïncidence avec le rhumatisme articulaire ainsi qu'avec les inflammations de la plèvre et des poumons. . 374
Art. cinquième. — Marche et durée de l'endocardite 381
Art. sixième. — Pronostic et mortalité. 383
Art. septième. — Traitement de l'endocardite 385
§ I. Exposition des préceptes généraux . . . . . id.
§ II. Observations d'endocardite aiguë terminée par la guérison . . 388
Remarques préliminaires. . . . . id.
Prem. série. — Observations d'endocardite isolée, ou ne coïncidant pas, soit avec un rhumatisme articulaire, soit avec une pleurésie, soit avec une pleuro-pneumonie notables 389
Observation 135e . . . . . id.
Observation 136e 395
Observation 137e. 400
Deux. série. — Observations d'endocardite coïncidant avec un rhumatisme articulaire aigu. 405
Observation 138e . . . . . id.
Observation 139e 409
Observation 140e 414
Observation 141e 418
Chap. IV. — De l'inflammation du tissu adipeux ou cellulo-graisseux du cœur. 420
Chap. additionnel au livre premier. 424
Prem. problème. — Les productions cartilagineuses, osseuses ou calcaires du cœur peuvent-elles se développer sans inflammation préalable? . . . . . id.
Deux. problème. — Les tubercules et le cancer du cœur constituent-ils des productions essentiellement différentes de celles que l'inflammation chronique de cet organe peut entraîner à sa suite? . 427
Art. premier. — Cancer du cœur. 428
§ I. Exposition des faits particuliers. . . . . id.
§ II. Discussion des faits particuliers 435
Art. deuxième. — Tubercules du cœur. 441
§ I. Exposition de quelques faits particuliers. . . . . id.
§ II. Discussion générale. 443
Art. troisième. — Hydatides et kystes séreux. 445
§ I. Hydatides . . . . . id.
§ II. Kystes séreux. 446

Liv. deuxième. — De l'augmentation et de la diminution de sécrétion des tissus séreux et cellulaires du cœur 449
Considérations préliminaires . . . . . id.
Chap. unique. — De l'hydropéricarde actif, ou de l'irritation sécrétoire du péricarde. 452
Art. premier. — Remarques préliminaires et cas particuliers. . . . id.
Art. deuxième. — Histoire générale de l'hydropéricarde actif 454
§ I. Caractères anatomiques. . . . . id.
§ II. Signes et symptômes de l'hydropéricarde actif. 456
§ III. Traitement de l'hydropéricarde 460
Liv. troisième. — De l'augmentation et de la diminution d'absorption des tissus séreux et cellulaire du cœur. 465
Considérations préliminaires. . . . . id.
Chap. premier. — De l'hydropéricarde passif et de l'œdème passif du tissu cellulaire du cœur. 466
§ I. Caractères anatomiques. . . . . id.
§ II. Diagnostic. 467
§ III. Causes. . . . . id.
§ IV. Traitement . . . . . id.
Chap. II. — Art. premier. — De l'hydropéricarde produit par la rupture d'un kyste séreux ou hydatique dans le péricarde 468
Observation 142e . . . . . id.
Art. deuxième. — De l'hémopéricarde, ou de l'épanchement de sang dans la cavité du péricarde. 470
Art. troisième. — Du pneumopéricarde et de l'hydro-pneumo-péricarde. 471
Liv. quatrième. — De l'augmentation et de la diminution de nutrition, ou de l'hypertrophie et de l'atrophie du cœur. 473
Chap. premier. — De l'hypertrophie du cœur . . . . . id.
Considérations préliminaires . . . . . id.
Sect. première. — Observation particulière sur l'hypertrophie du tissu musculaire du cœur. 478
Première série d'observations. — Hypertrophie partielle 480
§ I. Observations d'hypertrophie du ventricule gauche. . . . . id.
1° Hypertrophie simple ou avec capacité normale de la cavité ventriculaire. . . . . id.
Observation 143e . . . . . id.
2° Hypertrophie excentrique ou avec dilatation de la cavité ventriculaire. 484
Observation 144e . . . . . id.
Observation 145e 491
Observation 146e 494
Observation 147e 497
3° Hypertrophie concentrique ou avec rétrécissement de la cavité ventriculaire 500

Observation 148e 500
Observation 149e 503
§ II. Hypertrophie du ventricule droit 508
1° Hypertrophie simple ou avec capacité normale de la cavité ventriculaire. . . . . id.
Observation 150e . . . . . id.
2° Hypertrophie excentrique ou avec dilatation de la cavité ventriculaire. 511
Observation 151e . . . . . id.
3° Hypertrophie concentrique ou avec rétrécissement de la cavité ventriculaire 515
Observation 152e . . . . . id.
Observation 153e 519
Deuxième série d'observations. — Hypertrophie multiple ou générale. 520
Remarques préliminaires. . . . . id.
Observation 154e . . . . . id.
Observation 155e 525
Observation 156e 531
Observations 157e, 158e 533
Observation 159e 534
Observation 160e 536
Observation 161e 539
Observation 162e 545
Observation 163e 550
Observation 164e 555
Deuxième section. — Histoire générale de l'hypertrophie du tissu musculaire du cœur 559
Art. premier. — Caractères anatomiques de l'hypertrophie du tissu musculaire du cœur. . . . . id
Art. deuxième. — Des signes de l'hypertrophie du cœur, de son influence sur les hémorrhagies en général, et sur celles du cerveau et des poumons en particulier 569
§ I. Signes de l'hypertrophie du cœur . . . . . id.
I. Signes de l'hypertrophie du cœur en général . . . . . id.
Signes idiopathiques directs ou immédiats de l'hypertrophie du cœur . . . . . id.
Signes réactionnels et indirects ou médiats de l'hypertrophie du cœur 572
II. Signes propres à l'hypertrophie de chacune des cavités du cœur en particulier 576
§ II. De l'influence de l'hypertrophie des ventricules du cœur sur les

hémorrhagies en général, et sur celles du cerveau et des poumons en particulier 577
1° De l'influence de l'hypertrophie du ventricule gauche du cœur sur les hémorrhagies en général, et sur celles du cerveau en particulier 578
2° De l'influence de l'hypertrophie du ventricule droit du cœur sur l'hémorrhagie ou apoplexie pulmonaire. 581
Art. troisième. — Des causes, du mode de développement et de la marche de l'hypertrophie du cœur 582
Art. quatrième. — Traitement de l'hypertrophie du cœur 589
Chap. II. Histoire générale de l'atrophie, ou de la diminution de nutrition du cœur. 593
Art. premier. — Caractères anatomiques de l'atrophie du cœur . . . id.
Observation 165e . . . . . id.
Art. deuxième. — Signes de l'atrophie du cœur. 599
Art. troisième. — Des causes et du traitement de l'atrophie du cœur. . 600
CLASSE DEUXIÈME. — des maladies qui consistent en une lésion simple et primitive de l'innervation du coeur, ou des névroses de cet organe. 602
Considérations préliminaires. . . . . id.
Art. premier. — Des palpitations nerveuses du cœur. 604
§ I. Idée générale . . . . . id.
§ II. Causes des palpitations nerveuses. . . . . id.
§ III. Marche, durée et diagnostic des palpitations nerveuses . . . 608
§ IV. Traitement des palpitations nerveuses 611
Art. deuxième. — Névralgies du cœur 612
Art. troisième. — Spasme du cœur, avec bruit de soufflet et frémissement cataire. 613
Art. quatrième. — Des lipothymies et de la syncope nerveuse. . . . 614
§ I. Idée générale de la syncope . . . . . id.
§ II. Causes de la syncope 616
§ III. Traitement de la syncope 617
Art. cinquième. — Des irrégularités et des intermittences des battements du cœur. . . . . id.
CLASSE TROISIÈME. — des maladies qui consistent essentiellement et primitivement en des lésions physiques et mécaniques du coeur. 618
Chap. premier. — Des solutions de continuité du cœur par causes mécaniques. . . . . id.
Art. premier. — Plaies ou blessures du cœur . . . . . id.
Art. deuxième. — Ruptures du cœur 623

SECTION PREMIÈRE. — Observations particulières de rupture simple ou multiple de différentes parties du cœur 623
1° Observations de ruptures des parois du cœur. . . . . id.
Observations 166e, 167e, 168e, 169e . . . . . id.
Observation 170e 624
Observation 171e 625
Observation 172e 626
2° Observations de ruptures des valvules du cœur, des tendons valvulaires et des colonnes charnues . . . . . id.
Observation 173e . . . . . id.
Observation 174e 627
Observation 175e 629
SECTION DEUXIÈME. — Histoire générale des ruptures du cœur 630
§ I. Caractères anatomiques. . . . . id.
§ II. Causes des ruptures du cœur. 632
§ III. Signes et diagnostic des ruptures du cœur. 634
§ IV. Pronostic et traitement 635
CHAP. II. — Des changements de dimensions des cavités et des orifices du cœur. 636
Considérations préliminaires . . . . . id.
ART. PREMIER. — De la dilatation des cavités et des orifices du cœur. . 637
SECT. PREMIÈRE. — Observations particulières . . . . . id.
Observation 176e 638
Observation 177e 641
SECT. DEUXIÈME. — Histoire générale de la dilatation des cavités et des orifices du cœur 643
§ I. Caractères anatomiques . . . . . id.
§ II. Mécanisme et principales causes de la dilatation des cavités et des orifices du cœur. 646
§ III. Diagnostic et traitement de la dilatation des cavités et des orifices du cœur 651
ART. DEUXIÈME. — Rétrécissement des cavités et des orifices du cœur. . 652
CHAP. III. — Des lésions de rapport, ou des déplacements et des hernies du cœur 654
ART. PREMIER. — Des simples déplacements du cœur. . . . . id.
ART. DEUXIÈME. — Hernies du cœur. 657
CLASSE QUATRIÈME. — DES VICES PRIMORDIAUX DE SITUATION ET DE CONFORMATION DU COEUR. 661
Considérations préliminaires . . . . . id.
CHAP. PREMIER. — De la dexiocardie, ou de la transposition congénitale et primordiale du cœur à droite 665
§ I. Idée générale de cette anomalie. . . . . id.

§ II. Cas particuliers de transposition ou de renversement du cœur et des autres viscères du thorax et de l'abdomen. 666
Observations 178e, 179e . . . . . id.
Observations 180e, 181e 667
§ III. Quelques considérations sur les causes et le diagnostic de la transposition du cœur 671
Chap. II. — De la communication entre les cavités droites et les cavités gauches du cœur, soit à la faveur de la non-oblitération du trou de Botal, soit au moyen de perforations anormales de la cloison inter-auriculaire et interventriculaire . . . . . id.
Art. premier. — Cas particuliers . . . . . id.
Observation 182e . . . . . id.
Observation 183e 674
Observation 184e 676
Observation 185e 677
Observation 186e 679
Observation 187e 680
Art. deuxième. — Histoire générale de la communication anormale des cavités droites et gauches du cœur les unes avec les autres. 682
§ I. Description des ouvertures de communication, indication des diverses lésions anatomiques du cœur coïncidant ordinairement avec ces ouvertures anormales . . . . . id.
§ II. Des symptômes et des effets de la communication anormale entre les cavités droites et gauches du cœur. 688
§ III. Mode de développement et traitement 695
Chap. III. — Anomalies de nombre 697
Art. premier. — Acardie ; diminution du nombre des parties constituantes du cœur . . . . . id.
Observation 188e . . . . . id.
Observations 189e, 190e 699
Art. deuxième. — Bicardie ; augmentation du nombre des parties constituantes du cœur 702
Observation 191e 703
Observation 192e 704
Chap. IV. — Des anomalies par vices de connexion et d'insertion réciproque du cœur et des vaisseaux 707
APPENDICE. — concrétions sanguines ou polypiformes du coeur développées pendant la vie. 710
Remarques préliminaires . . . . . id.
Art. premier. — Caractères anatomiques des concrétions fibrineuses ou polypiformes du cœur ; siége le plus ordinaire de ces concrétions. id.
Art. deuxième. — Des causes et des divers modes de formation ou de génération des concrétions polypiformes du cœur . . . 715
§ I. Signes et diagnostic des concrétions polypiformes du cœur ; importance pratique de ce diagnostic 719
§ II. Du pronostic et du traitement des concrétions polypiformes du cœur 725
Explication des planches du tome second. 727

FIN DE LA TABLE DU SECOND ET DERNIER VOLUME.

Fig. 1ère.

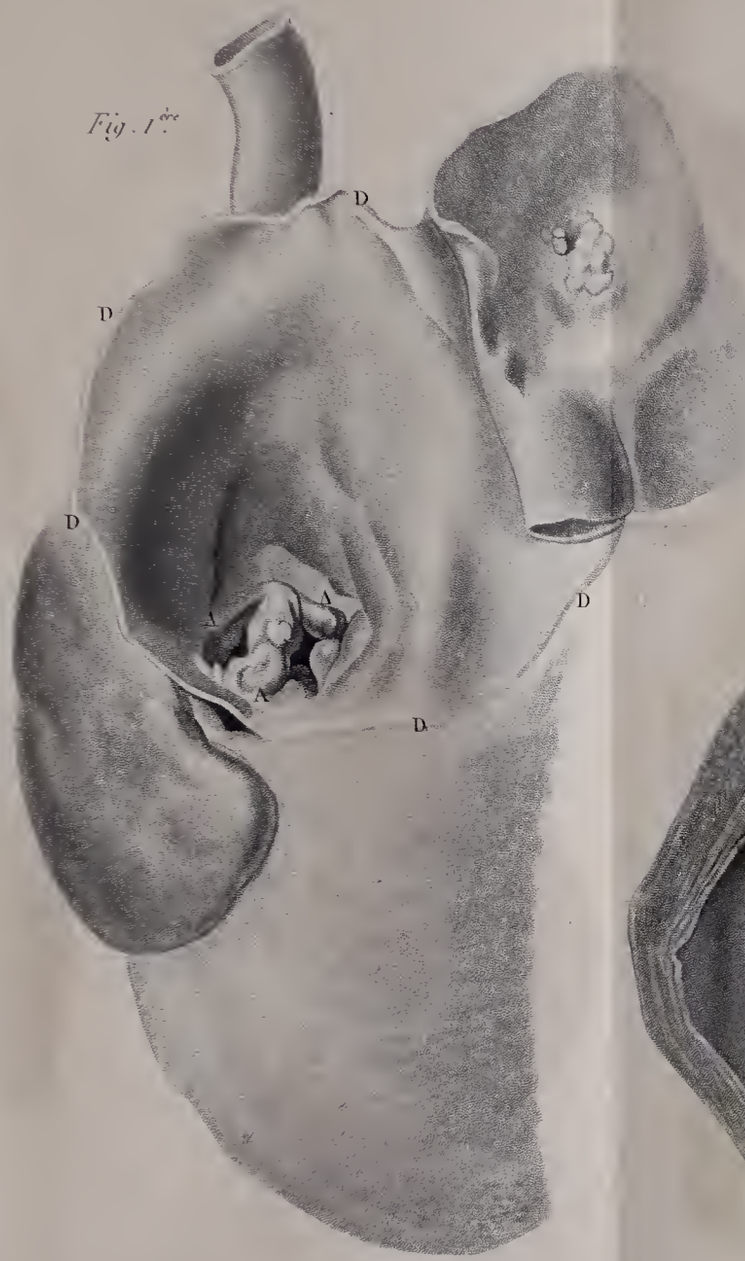

Fig. 2.

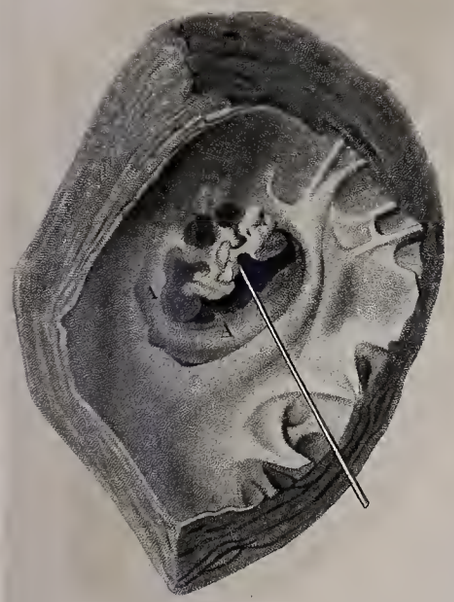

Fig. 3.



Fig. 4.



Dessiné par A. Chevalier

Gravé par Ambroise Tardieu

Fig. 3.

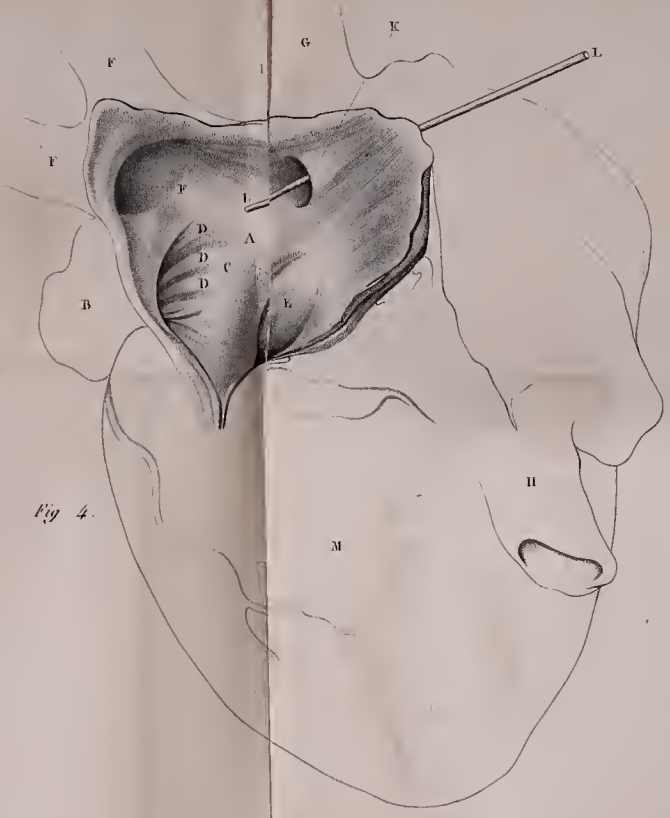

Fig 4.

Fig. 2.

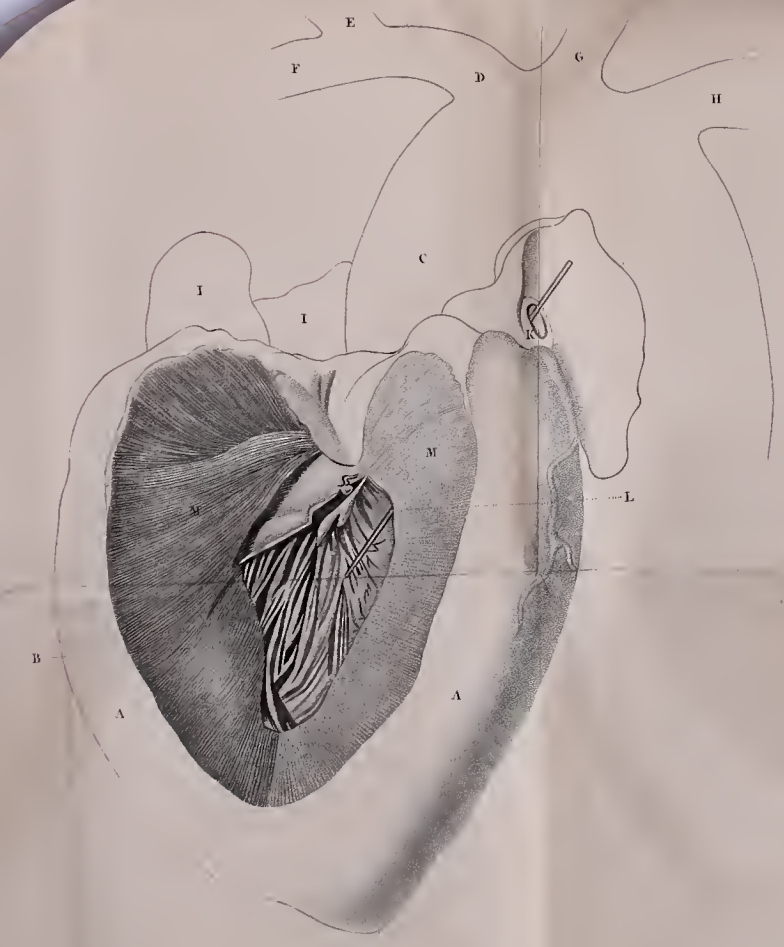

Fig. 1ère

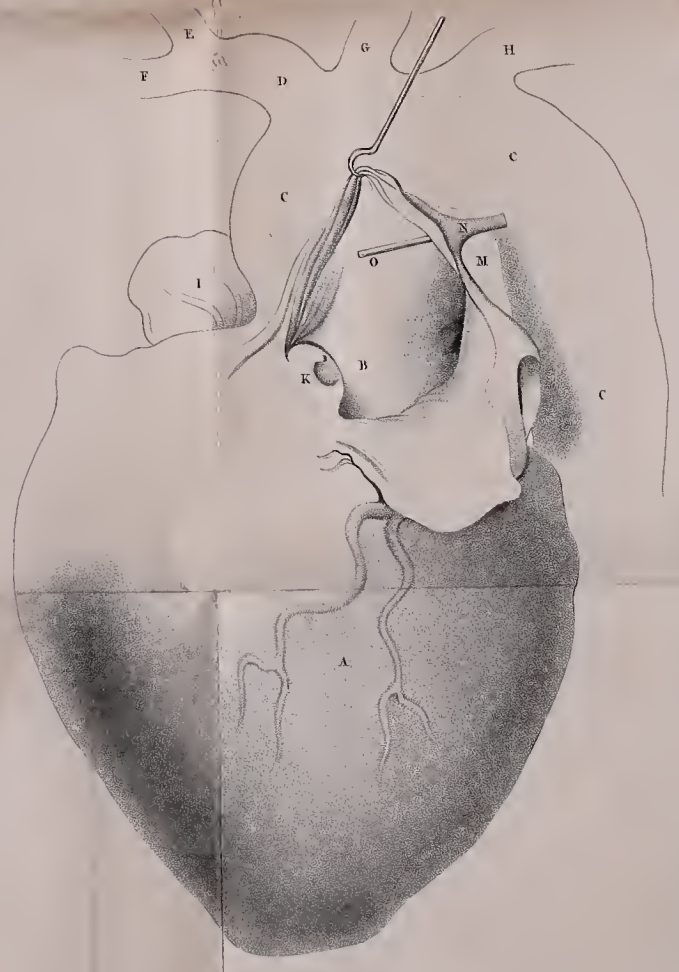

N. Remond imp.

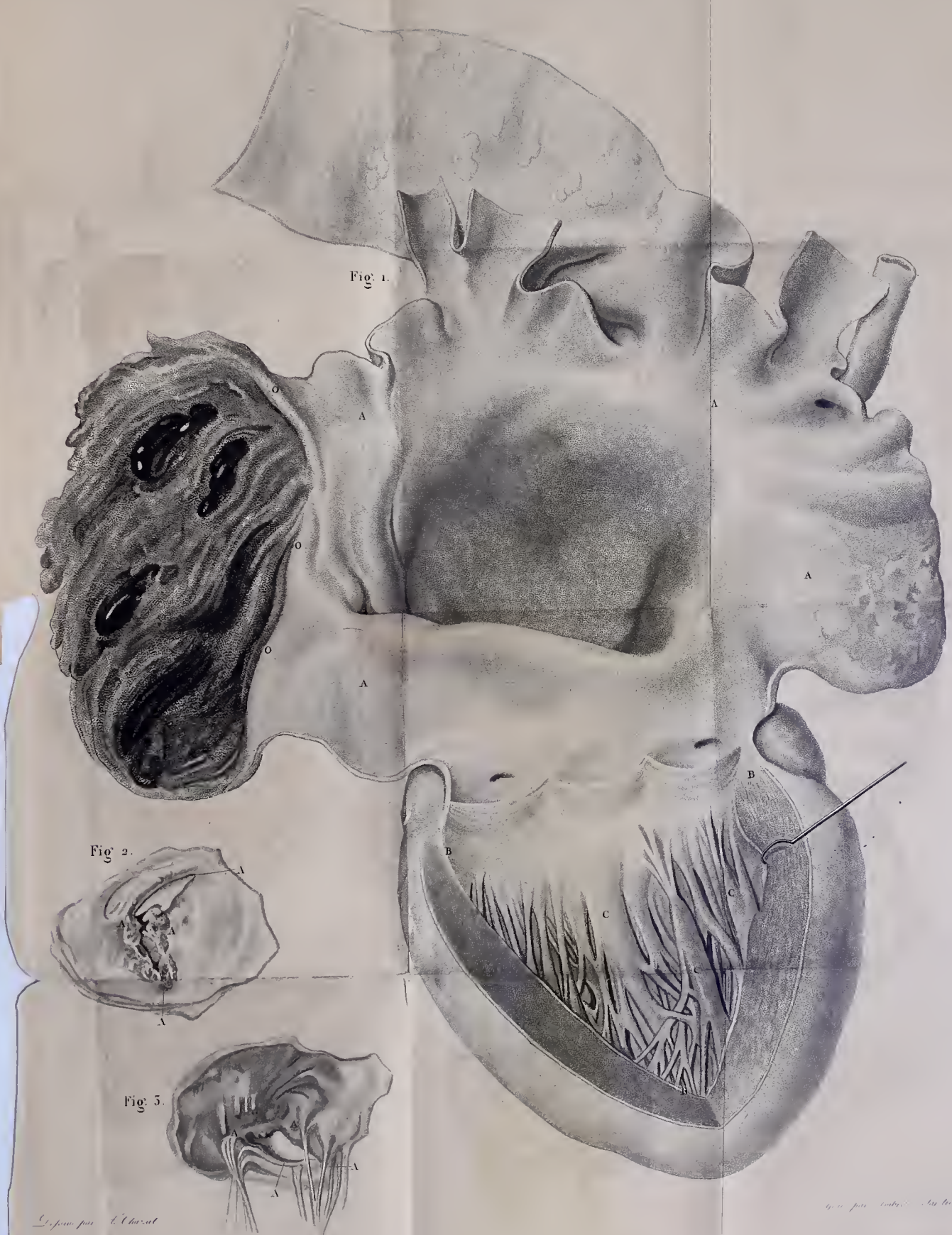

Dessiné par A. Chazal

N. Rémond imp.

Fig. 2.

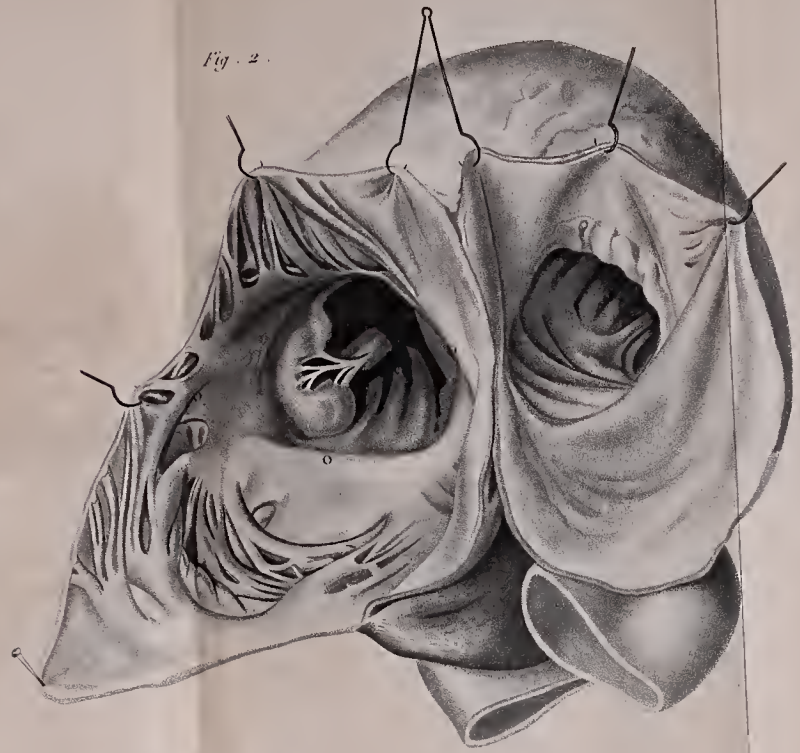

Fig. 1.

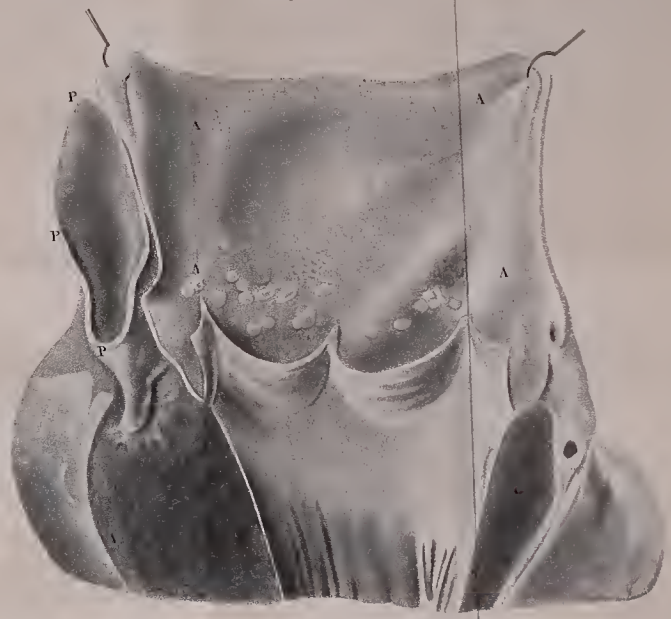

Fig. 2.

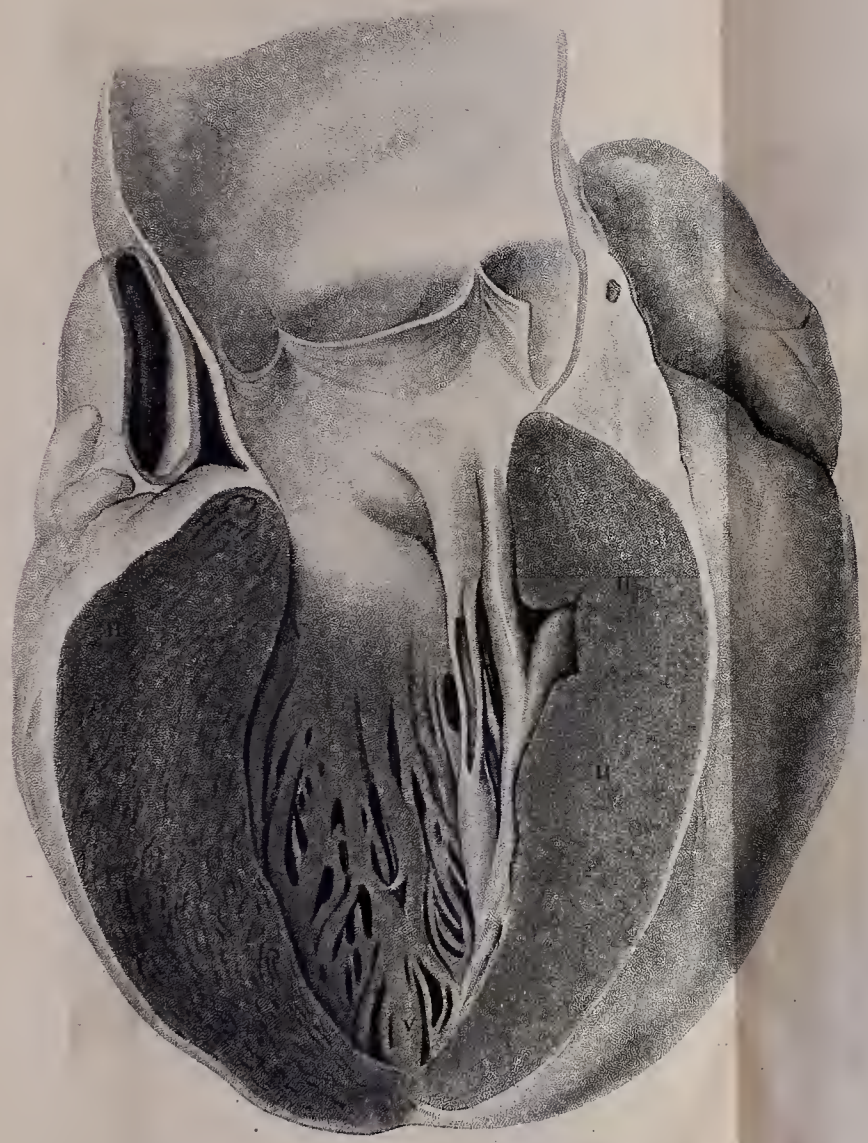

Fig. 1ère

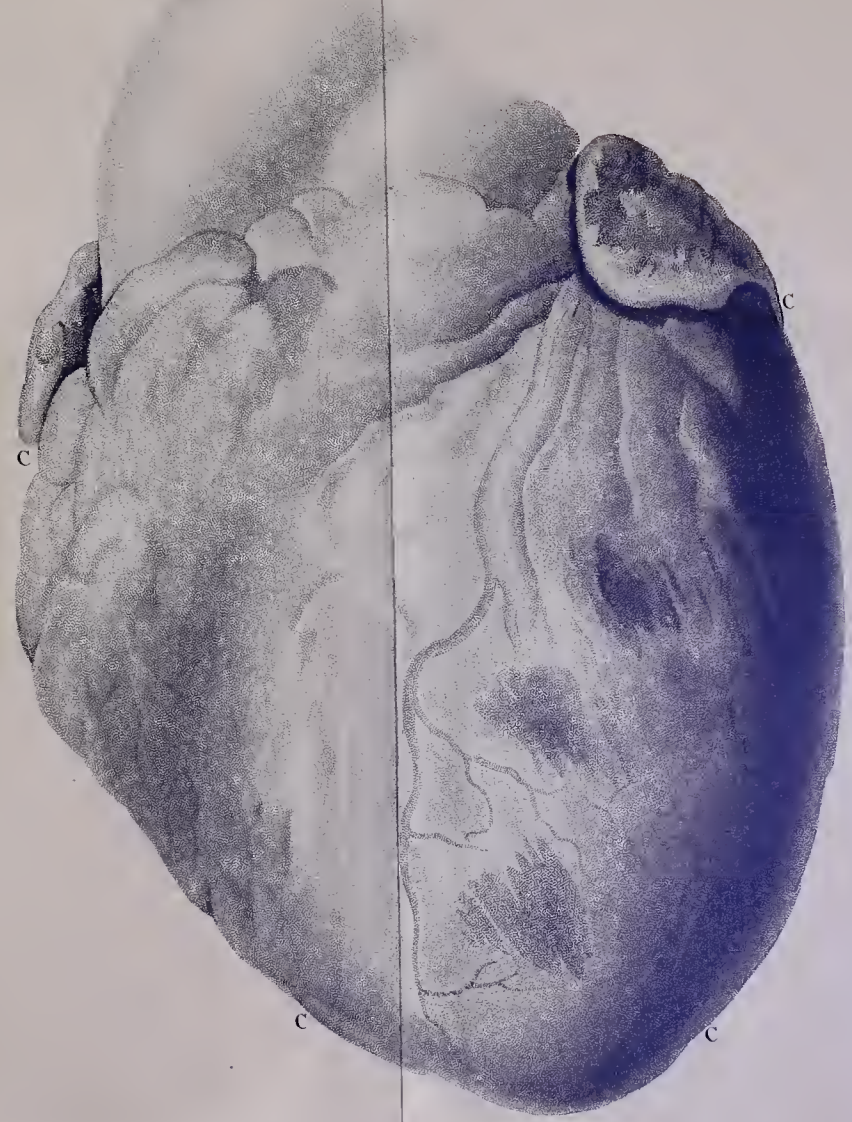

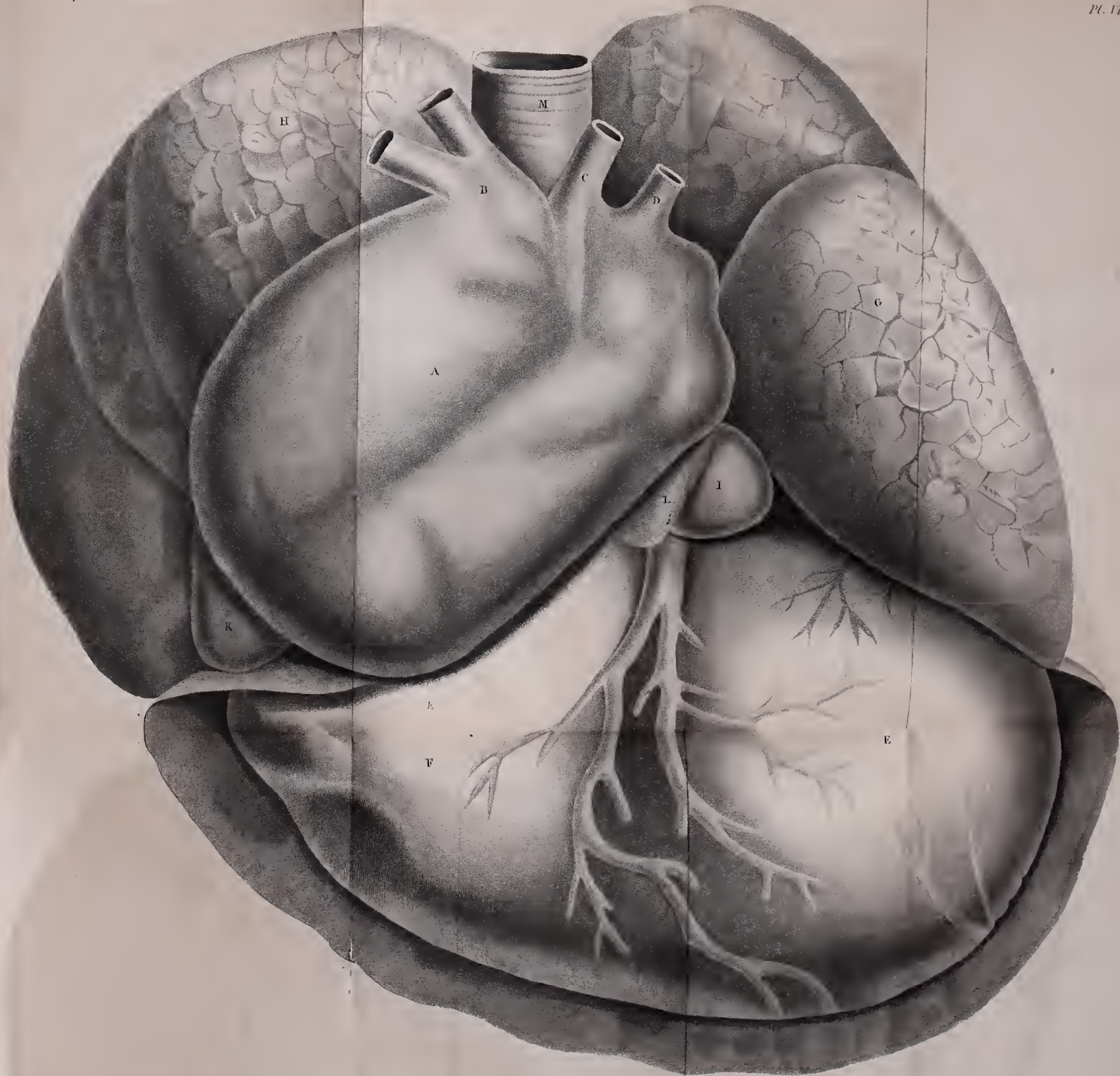

N. Remond imp.